СЪЮЗ НА УЧЕНИТЕ В БЪЛГАРИЯ - ПЛОВДИВ

Научни трудове на Съюза на учените Пловдив

Серия Г. Медицина, фармация и дентална медицина
том. XXVII

2022 г.
Пловдив

ISSN 1311-9427 (Print)
ISSN 2534-9392 (On-line)

Научни трудове
на Съюза на Учените в България Пловдив

2022
Пловдив

СЪЮЗ НА УЧЕНИТЕ В БЪЛГАРИЯ – ПЛОВДИВ

Научни трудове на Съюза на учените в България – Пловдив

Серия Г. Медицина, фармация и дентална медицина

Том XXVII

2022

Дом на учените, Пловдив

.....

UNION OF SCIENTISTS IN BULGARIA – PLOVDIV

Scientific Works of the Union of Scientists in Bulgaria - Plovdiv

Series G. Medicine, Pharmacy and Dental Medicine,

Vol. XXVII

2022

House of Scientists, Plovdiv

„Научни трудове на СУБ – Пловдив“ е периодично, индексирано, рецензирано и реферирано научно издание на Пловдивския клон на Съюза на учените в България, най-голямата и авторитетна неправителствена професионално-творческа организация на българските учени.

В изданието (в 4 серии) се публикуват доклади и научни съобщения, представени на научни форуми на СУБ – Пловдив. Приемат се за публикуване и статии на български и чуждестранни учени срещу заплащане по приета от Управителния съвет тарифа.

Тези 4 серии, в които са обхванати всички клонове на съвременната научна мисъл, са регистрирани в печатна и онлайн версия със самостоятелни ISSN индекси и са съответно:

Серия А. Обществени науки, изкуство и култура, ISSN 1311-9400 (Print); ISSN 2534-9368 (Online);

Серия Б. Естествени и хуманитарни науки, ISSN 1311-9192 (Print); ISSN 2534-9376 (Online);

Серия В. Техника и технологии, ISSN 1311-9419 (Print); ISSN 2534-9384 (Online);

Серия Г. Медицина, фармация и дентална медицина, ISSN 1311-9427 (Print); ISSN 2534-9392 (Online).

Всички публикувани материали се рецензират от утвърдени и водещи в съответната научна област специалисти.

Авторите носят напълно и изцяло отговорност за съдържанието на своите материали. Подготвените за отпечатване материали трябва да са в обем до 4 страници. Допускат се и по-обемни статии и доклади, като всяка допълнителна страница се заплаща отделно.

Текстът трябва да бъде набран на компютър във формат Microsoft Word и записан на диск и хартиен носител. Материали могат да се изпращат и по e-mail на адрес: sub_plov@mail.bg, приложени като прикачен файл (attachment) към основното писмо.

Основните параметри на всяка страница са:

1. Размер на страницата: File, Page Setup, Paper Size – A4.

2. Размер на печатаемото поле – 14 см на 21 см: File, Page Setup, Margins:

в сантиметри ***Top, Bottom – 4,3 cm; Left, Right – 3,5 cm;***

в инчове ***Top, Bottom – 1,69; Left, Right – 1,38.***

3. Междуредово разстояние: Format, Paragraph, Line spacing single.

4. Шрифт – Times New Roman C (кирилик)

Тема на доклада, автори, месторабота – Size 12 Bold Abstract – Size 10, Bold

Текст на доклада и резюмето – Size 10, Normal.

5. Първа страница трябва да започва с 6 празни реда (3 см), за да се монтира „шапка“ с темата и датата на научния форум, както и идентификаторите на съответния том.

6. На първа страница, след оставеното място за „шапка“, се изписва в посочения ред, КАТО СЕ ЦЕНТРИРА:

тема на доклада (с главни букви) – на български език;

автори (име и фамилия – без титли и съкращения) – на български език; месторабота – на български език;

Празен ред

тема на доклада (с главни букви) – **на английски език;**

автори (име и фамилия – без титли и съкращения) – **на английски език; месторабота – на английски език.**

7. На нов ред се изписва **Abstract (т. е. резюме)**, което не се центрира.

8. Следва текстът на резюмето **(на английски език)**.

9. Ключови думи **(на английски език)**.

Празен ред

10. Следва текстът на доклада.

11. Фигурите, снимките и диаграмите към доклада трябва да бъдат черно-бели и монтирани в текста.

12.Бележки и забележки се пишат под линия на съответната страница, **изписани на латиница.**

13. Всички цитирания в текста – в скоби се изписва фамилията на автора (на латиница) и годината на публикуване.

Пример: (Ivanov, 2014).

Отделно се прилага ***списък с цитираните публикации***, подредени азбучно според фамилията на първия автор. Когато се цитират няколко публикации от един и същи автор, най-напред в списъка се дават самостоятелните му публикации, следвани от публикациите в съавторство. Желателно е да се изброяват имената на всички автори. Литературните източници не се номерират.

Всички литературни източници на кирилица се изписват, като **имената** на авторите и на източниците се транслитерират *на латиница*, а заглавията на статиите се превеждат *на английски език*. При транслитерирането буквите се заменят според Закона за транслитерацията. Оригиналният език на публикациите, преведени на английски език, се посочва след библиографското описание в скоби (български = Bg, руски = Ru, сръбски = Sr, македонски = Mk, гръцки = Gr, и т. н.).

Пример: Ibrishimov N., H. Lalov, 1984. Clinical Laboratory Investigations in Veterinary Medicine, 1984, Zemizdat, S. 363 p. (Bg)

14. При желание авторите могат да публикуват в края на статията информация за себе си и адрес за връзка и кореспонденция.

15. Материалът, включен в статията, трябва да е оригинално и непубликувано до момента теоретично изследване, да съдържа оригинални експериментални данни или нови интерпретации на съществуващи резултати.

Материали, които не са оформени според гореизложените изисквания, няма да бъдат разглеждани.

Хартиени отпечатъци и дискове не се връщат. Хонорари не се изплащат.

РЕДАКЦИОННА КОЛЕГИЯ: доц. Владимир Андонов (отговорен редактор); проф. Мария Панчовска-Мочева; проф. Божидар Хаджиев; проф. Веселин Василев; проф. Димитър Димитраков; проф. Йордан Тодоров; проф. Лена Костадинова-Георгиева; проф. Николай Панайотов; проф. Цанка Андреева; доц. Атанас Арнаудов; доц. Красимира Чакърова; доц. Тодорка Димитрова;

EDITORIAL BOARD: Assoc. Prof. Vladimir Andonov (editor-in-chief); Prof. Maria Panchovska-Mocheva Prof. Bojidar Hadjiev; Prof. Veselin Vasilev; Prof. Dimitar Dimitrakov; Prof. Jordan Todorov; Prof. Lena Kostadinova-Georgieva; Prof. Nikolai Panayotov; Prof. Tzanka Andreeva; Assoc. Prof. Atanas Arnaudov; Assoc. Prof. Krassimira Chakarova; Assoc. Prof. Todorka Dimitrova;

РЕДАКЦИОНЕН СЪВЕТ: Проф. Иван Дечев; проф. Виктория Сарафян; проф. Димитър Димитраков; Проф.д-р Мария Панчовска-Мочева, д.м.; проф. Пепа Атанасова; проф. Симеон Василев; проф. Снежана Цанова; доц. Владимир Андонов; доц. Весела Стефанова; доц. Делян Делев.

EDITORIAL COUNCIL: Prof. Ivan Dechev; Prof. Victoria Sarafyan; Prof. Dimitar Dimitrakov; Prof. Maria Panchovska-Mocheva, MD, PhD; Prof. Pepa Atanasova; Prof. Snejana Tzanova Prof. Simeon Vasilev; Assoc. Prof. Vladimir Andonov ; Assoc. Prof. Vesela Stefanova; Assoc. Prof. Delian Delev

Научни трудове на Съюза на учените в България–Пловдив. Серия Г. Медицина, фармация и дентална медицина т. XXVII. ISSN 1311-9427 (Print), ISSN 2534-9392 (On-line). 2022. Scientific works of the Union of Scientists in Bulgaria-Plovdiv, series G. Medicine, Pharmacy and Dental medicine, Vol. XXVII. ISSN 1311-9427 (Print), ISSN 2534-9392 (On-line). 2022.

ДИФЕРЕНЦИАЛНА ДИАГНОСТИКА МЕЖДУ ТУБЕРКУЛОЗА НА БЕЛИТЕ ДРОБОВЕ, САРКОИДОЗА И ПНЕВМОКОНИОЗА ПРИ ЗЪБОТЕХНИЦИ - КЛИНИЧЕН СЛУЧАЙ

Николета Димитрова, Светлан Дерменджиев [1,2] Мария Гиритлиева [1,2] Велчо Велев[1,2] Владимир Божилов [1,3] Михайл Мазнев [1,3]

1. Секция по професионални заболявания и токсикология, Втора катедра по вътрешни болести, Медицински факултет, Медицински университет – Пловдив

2. Отделение по професионални болести, вкл. дейност по клинична алергология, УМБАЛ „Свети Георги“ ЕАД – Пловдив

3. Клиника по клинична токсикология, УМБАЛ „Свети Георги“ ЕАД-Пловдив

Резюме

Диагностиката и експертната оценка на белодробните болести, протичащи със сходна клинична картина, нерядко е сложен и труден процес. Подозираните в началния етап етиологични фактори, могат да претърпят и придобият в хода на диагностичното уточняване друга насока, особено когато се касае за експозиция на рискови за здравето материали от работната среда. Такъв е описаният по-долу от нас интересен за клиничната практика случай. При него, в различните етапи на диагностично уточняване се натъкнахме на сложна плетеница от етиологични фактори и патофизиологични механизми, някои от които могат да се свържат с въздействие на вредни за здравето субстанции от работната среда, на които пациентът е бил експониран.

Ключови думи : белодробна туберкулоза, саркоидоза, пневмокониоза при зъботехници

Summary

Diagnosis and expert evaluation of lung diseases occurring with a similar clinical picture is often a complex and difficult process. The etiological factors suspected at the initial stage may undergo and acquire in the course of diagnostic specification another guideline, especially in the case of exposure to health-risk materials from the working environment. Such is the case described below that is interesting for clinical practice.At this clinical case, at the various stages of diagnostic clarification, we encountered a complex tangle of etiological factors and pathophysiological mechanisms, some of which can be associated with the impact of harmful substances from the working environment to which the patient has been exposed.

Keywords : pulmonary tuberculosis, sarcoidosis, pneumoconiosis in dental technicians

Въведение

Туберкулозата е инфекциозно заболяване, причинено от бактерия Mycobacterium tuberculosis (MTB). Болестта обикновено засяга белите дробове, но може да има и друга органна и системна локализация. Типичните за заобляването симптоми са хронична кашлица с експекторация на кървави храчки, треска, нощно изпотяване и загуба на тегло

(1). Туберкулозната инфекция на други органи се свързва с широк спектър от симптоми (2). Диагнозата на активната туберкулоза се основава на критерии, които, освен общата и целенасочена анамнеза с акцент върху белия дроб, включват рентгеново изследване на гръдния кош, както и на микроскопско и културелно изследване на билогочин материал в зависимост от локализацията на процеса. Диагнозата на латентната туберкулоза се основава на туберкулинов кожен тест (Манту) или кръвни тестове (3). Водещо място в терапевтичният алгоритъм за лечение на туберкулозата заемат антибиотиците с бактерициден ефект. Ефективното лечение е трудно, поради необичайната структура и химическия състав на микобактериалната клетъчна стена, което затруднява навлизането на лекарства и прави много антибиотици неефективни (4). Латентната туберкулоза се лекува с изониазид или с рифампин самостоятелно, или комбинация от изониазид с рифампицин (5,6,7) Препоръчваното лечение на новооткрита активна белодробна туберкулоза, считано от 2010 г., е шест месеца с комбинация от антибиотици, включваща рифампицин, изониазид, пиразинамид и етамбутол през първите два месеца, и само рифампицин и изониазид за последните четири месеца (8). Саркоидозата е мултисистемно заболяване с неизвестна етиология. Най-често засяга младата и средната възраст. Често се засягат белите дробове, очите, кожата, сърцето, нервната система. Други органи, макар и по-рядко, също може да са ангажирани (9). Етиологията все още е неизяснена. Най-широко възприетата хипотеза е, че различни неидентифицирани, вероятно слабо разграждащи антигени от инфекциозен произход или от околната среда могат да отключат имунна реакция на организма при генетично предразположени индивиди. При саркоидозата се наблюдава повишена активност на Т-хелперните лимфоцити, които влизат в контакт с чуждите агенти и причиняват възпалителни огнища под формата на грануломи (10). Диагнозата се основава на клинични и рентгенологични критерии, които са подкрепени от хистологични данни за некаизефициращи епителиодно-клетъчни грануломи (9). По дефиниция пневмокониозите са прахови белодробни болести, свързани с натрупване на прах в белите дробове и тъканната реакция към него. Понятието прах включва аерозол съставен от твърди неживи частици (11,12). Основните диагностични критерии са прахово - хигиенните и рентгенологичните. Пневмокониозата на зъботехниците спада към смесения тип пневмокониози. Като основен етиологичен фактор и рискови професии се посочва производственият контакт с металокерамичен прах, на който са експонирани зъботехниците (11,12).

Материали и методи

За настоящото изследване и представяне на случая използвахме наличната база данни, включваща информация от историята на заболяването на пациента, резултати от осъществените амбулаторно и стационарно диагностични процедури, както и данни от представената медицинска документация

Представяне на случая

Представяме 30 годишен пациент, хоспитализиран в Отделението по фтизиатрия на УМБАЛ „Свети Георги“-Пловдив. Оплакванията са започнали 6 месеца преди хоспитализацията : кашлица с оскъдна експекторация, отпадналост, намален апетит, задух при физически усилия. Пациентът не пуши цигари и не употребява алкохол. На по-късен етап, при целенасочено снемане на професионална анамнеза и уточняване на професионалния маршрут се установи, че от 6 години лицето работи като зъботехник и не ползва лични предпазни средства. По повод на бъбречна колика, се осъществява КТ на корем и като инцидентна находка се откриват двустранни промени в белите дробове.
По-долу представяме описанието на извършените КТ на бели дробове

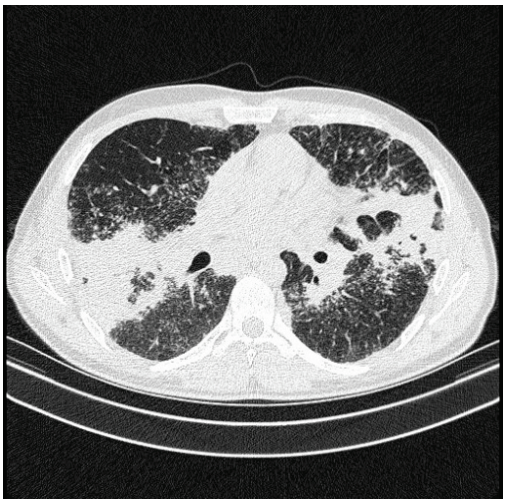

Фиг 1. Плътна консолидация двустранно, която ангажира целите задни сегменти на горните дялове и част от от горните сегменти на двата долни дяла.

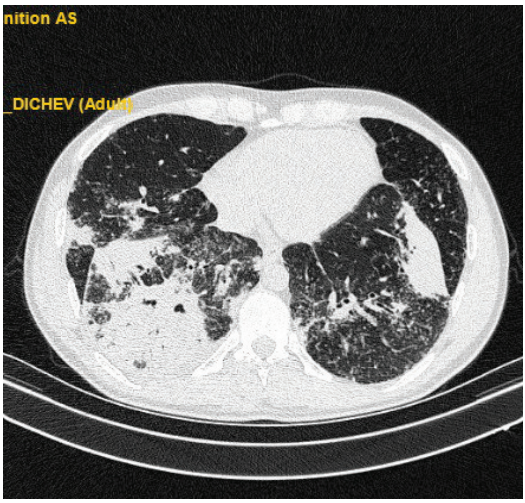

Фиг.2 В средния десен лоб,лингула и медиален базален сегмент на левия долен лоб се вижда разреждане на на бронхо-васкуларен рисунък по типа на „air trapping“. Множество уголемени медиастинални лимфни възли.

От разчитането на КТ на бели дробове се дават 3 възможни диференциални диагнози :1.Саркоидоза 2.Туберкулоза 3.Пневмокониоза на денталните техници

Пациентът е насочен за ВАТС на бели дробове, изследване на хистологичен препарат с данни за туберкулоза и саркоидоза, и нужда от допълнително клинично уточняване. От направената ревизия на препарата се установява картина на туберкулоза (милиарна с хронифициране) и туберкулом с калцификат в казеозната некроза. След ревизията на хистологичния препарат пациентът е насочен за обсъждане на специализиран пулмологичен и патоанатомичен лекарски колегиум. На него се обсъждат две хипотези: данните от ревизията на препаратите от ВАТС са в полза на туберкулоза.

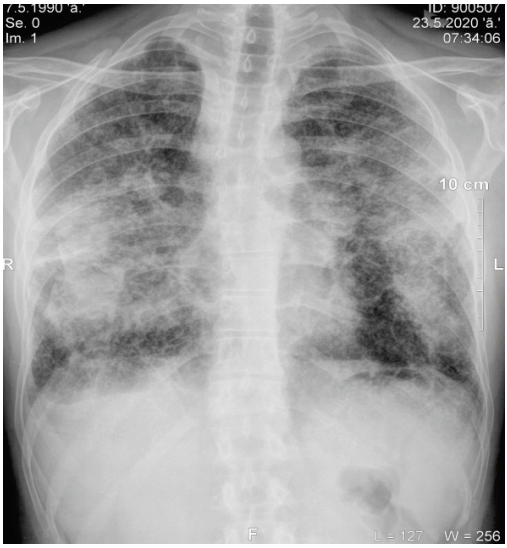

Фигура 3

Но клиничната картина и рентгеновото КТ изследване на бели дробове са повече в полза на диагнозата саркоидоза. Квантиферонов тест-отрицателен. Възможно е да се касае за некротизираща саркоидална грануломатоза. На контролна рентгенография от 23.05.2020г (виж Фигура 3) картината повече отговаря на саркоидоза с палатковидни срединни сраствания на диафрагмата

След проведено обсъждане е поставена диагнозата: Инфилтративно-пневмонична туберкулоза на белите дробове в 1+2+3/1+2 и Обс. Саркоидоза III стадий, хронична форма,

в тласък. Пациентът е насочен към ФО на УМБАЛ „Свети Георги“- Пловдив за туберкулозна тест терапия с 4 препарата 1 месец след което да се направи нова контрола на : 1. ПКК,СУЕ, CRP, кръвна захар, AST, ALT 2.КТ на бели дробове 3.Да се изследва храчка.
Дадени са препоръки, след провеждането на едномесечна тест терапия за туберкулоза, да се извърши преценка за провеждане на кортикостериодна терапия за лечение на саркоидоза.
На 27.05.2020г пациентът постъпва във Фтизиатрично отделение на УМБАЛ „Свети Георги“- Пловдив за лечение и преценка на състоянието и наблюдение. Данни от обективния статус при постъпването : Мъж на видима възраст отговаряща на календарната. Контактен и адекватен. Астеничен хабитус. Кожа и видими лигавици бледорозови. ПЛВ не се палпират увеличени. Дихателна система : Симетричен гръден кош,сонорен перкуторен тон,пулмо-везикуларно дишане без хрипове. Сърдечно-съдова система : Ритмична сърдечна дейност, нормочестотна. Корем – мек и неболезнен на палпация. Черен дроб и слезка не се палпират увеличени. Сукусио реналис /–/отрицателно двустранно.
Параклинични изследвания в хода на пролежаването: Извършените при пациента хематологични (ПКК с диференциално броене, РУЕ), биохимични (кръвна захар, общ билирубин, серумни трансаминази, урея, креатинин) изследвания не показаха отклонения от референтните стойности. Изследване на храчка за туберкулоза микроскопски и културелно не можа да се осъществи, тъй като пациентът не можа да отдели храчка. Терапията за туберкулозното заболяване беше съобразена с биохимичните изследвания, липсата на рискови фактори и килограмите на пациента. Започна се терапия като I категория по ДОТС с четворна антибиотична комбинация : Тубоцин х2 капсули, Изониазид х 3таблетки, Пиразинамид х 4 таблетки, Етамбутол х 5 табл. Назначи се хепатопротекция с Карзил 2х1,Трансметил 2х1т. и Витамин В 6 2х1 т. В края на първия месец клиничните симптоми отшумяха и беше преценено терапията за туберкулоза да бъде удължена с още 1 месец.
Извършената контролна КТ на бели дробове на 14.07.2020г. не показва динамика в сравнение с първата КТ. Виж фигура 4 и 5

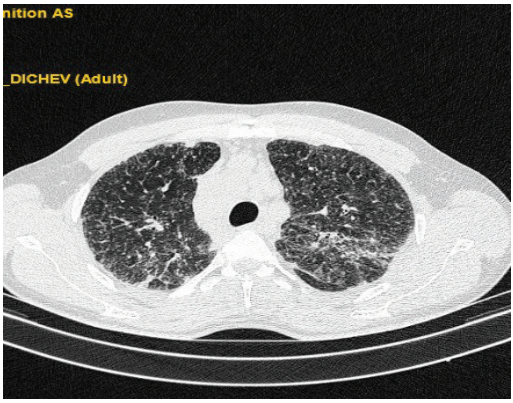

Фиг.4 Множество милиарни и микро нодули в останалите сегменти и задебелени на места интерлобуларни септи както преди.

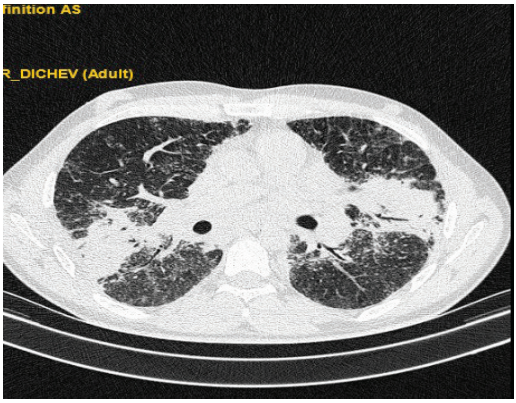

Фиг5. Не се вижда динамика на описаната двустранно плътна консолидация, която ангажира целите задни сегменти на горните дялове и части от горните сегменти на двата долни дяла.

След получаването на контролния КТ на бели дробове пациентът отново беше обсъден на пулмологичен колегиум. Диагнозата Туберкулоза на белите дробове беше отхвърлена и беше приета диагнозата Саркоидоза. Пациентът започна терапия с кортикостероиди. След приложението на терапевтичен курс със системни кортикостероиди клиничната симптоматика изчезна и пациентът е без оплаквания до момента. Правят се профилактични прегледи на всеки 3 месеца.

Изводи

Саркоидозата е заболяване с неизвестен произход, при което, като отключващи и рискови фактори се подозират фамилност, раса, вредни фактори, млада възраст. При представеният от нас пациент, въпреки характерната клинична симптоматика и резултата от хистологичното изследване, диагнозата „туберкулоза“ беше отхвърлена. Предвид професионалната анамнеза и професионалния маршрут на пациента, при интерпретиране на находката от КТ на бели дробове, в диференциално-диагностичен аспект, се обсъди и диагнозата „пневмокониоза при зъботехници“.

Заключение

При пациентите с белодробни заболявания работещи в рискова среда, етиологичното уточняване нерядко се оказва трудна и сложна задача, която изисква прецизно клинично и параклинично обследване във всеки етап от диагностичния процес. Експертната оценка при тези пациенти е комплексна и изисква участието на широк кръг специалисти – пулмолози, фтизиатри, профпатолози.

Използвани съкращения :

ДОТС – директно обсервирана терапия при туберкулоза
ПКК –Пълна кръвна картина
СУЕ, РУЕ –Скорост на утаяване на еритроцитите
CRP – С-реактивен протеин
AST –Аспартат аминотрансфераза
ALT –Аланин аминотрансфераза
КТ – Компютърна томография
ВАТС – Видео-асистирана торакоскопия
ПЛВ – Периферни лимфни възли
ФО – отделение по фтизиатрия, фтизиатрично отделение

Библиография

1. Tuberculosis (TB)". *www.who.int*.
2. Adkinson NF, Bennett JE, Douglas RG, Mandell GL (2010). *Mandell, Douglas, and Bennett's principles and practice of infectious diseases* (7th ed.). Philadelphia, PA: Churchill Livingstone/Elsevier. p. Chapter 250. ISBN 978-0-443-06839-3.
3. Konstantinos A (2010). "Testing for tuberculosis". *Australian Prescriber*. **33** (1): 12–18. doi:10.18773/austprescr.2010.005.
4. Brennan PJ, Nikaido H (1995). "The envelope of mycobacteria". *Annual Review of Biochemistry*. **64**: 29–63. doi:10.1146/annurev.bi.64.070195.000333. PMID 7574484.
5. *Latent tuberculosis infection*. World Health Organization (WHO). 2018. p. 23. ISBN 978-92-4-155023-9.
6. Borisov AS, Bamrah Morris S, Njie GJ, Winston CA, Burton D, Goldberg S, et al. (June 2018). "Update of Recommendations for Use of Once-Weekly Isoniazid-Rifapentine Regimen to Treat Latent Mycobacterium tuberculosis Infection". *MMWR. Morbidity and*

Mortality Weekly Report. **67** (25): 723–726. doi:10.15585/mmwr.mm6725a5. PMC 6023184. PMID 29953429.

7. Sterling TR, Njie G, Zenner D, Cohn DL, Reves R, Ahmed A, et al. (February 2020). "Guidelines for the Treatment of Latent Tuberculosis Infection: Recommendations from the National Tuberculosis Controllers Association and CDC, 2020". *MMWR. Recommendations and Reports*. **69** (1): 1–11. doi:10.15585/mmwr.rr6901a1. PMC 7041302. PMID 32053584.
8. Lawn SD, Zumla AI (July 2011). "Tuberculosis". *Lancet*. **378** (9785): 57–72. doi:10.1016/S0140-6736(10)62173-3. PMID 21420161. S2CID 208791546.
9. Белодробни болести част II Клинична пулмология Костов,Коста Първо издание 2016г
10. Саркоидоза » Институт по редки болести (raredis.org)
11. Костова В., Петкова В. Професионални болести. Второ допълнено и преработено издание, Изд.Рал-Колобър, София, 2007,ISBN 978-954-9400-42-7 (193-198)
12. Петрова Е. Ръководство по прахови белодробни болести, Министерство на труда и социалната политика, Фонд „Условия на труд“, София, 2004 (1-25,70-71)

Научни трудове на Съюза на учените в България–Пловдив. Серия Г. Медицина, фармация и дентална медицина т. XXVII. ISSN 1311-9427 (Print), ISSN 2534-9392 (On-line). 2022. Scientific works of the Union of Scientists in Bulgaria-Plovdiv, series G. Medicine, Pharmacy and Dental medicine, Vol. XXVII. ISSN 1311-9427 (Print), ISSN 2534-9392 (On-line). 2022.

КАРДИОТОКСИЧНИ ПРОЯВИ ПРИ УХАПВАНЕ ОТ ОТРОВНА ЗМИЯ-РЯДЪК КЛИНИЧЕН СЛУЧАЙ

Михаил Мазнев[1,2], Владимир Божилов[1,2], Светлан Дерменджиев [1,2,3]

[1]Секция по професионални заболявания и токсикология, Втора катедра по вътрешни болести, Медицински факултет, Медицински университет - Пловдив, България
[2]Клиника по клинична токсикология, УМБАЛ „Свети Георги" ЕАД-Пловдив, България
[3]Отделение по професионални болести с дейност по клинична алергология, УМБАЛ „Свети Георги" ЕАД-Пловдив, България

CARDIOTOXIC MANIFESTATIONS OF VENOMOUS SNAKE BITES - A RARE CLINICAL CASE

Mihail Maznev[1,2], Vladimir Bozhilov[1,2], Svetlan Dermendzhiev [1,2,3]

[1]Section in Occupational Diseases and Toxicology, Second Department of Internal Medicine, Faculty of Medicine, Medical University - Plovdiv, Bulgaria
[2] Clinic of Clinical Toxicology, University Hospital "St. George" EAD-Plovdiv, Bulgaria
[3]Department of Occupational Diseases with activity in clinical allergology, University Hospital "St. George" EAD-Plovdiv, Bulgaria

Резюме

Интоксикациите, които се развиват след ухапвания от отровни змии представляват интерес за клиницистите токсиколози. Въпреки тяхната сезонност, те са сериозно предизвикателство в диагностично-терапевтично отношение, тъй като освен известните и описани в литературата локален и общотоксичен синдроми, могат да отключат и някои по-

рядко срещани симптоми. Такъв е представеният от нас пациент, при който, след ухапване от пепелянка са регистрирани ритъмни нарушения.
Описанието на случая показва, че ухапванията от отровни змии изискват както комплексен, така и персонализиран диагностично-терапевтичен подход.

Ключови думи: отровна змия, кардиотоксичност, ритъмни нарушения

Кореспондиращ автор : mihailmaznev93@gmail.com

Abstract

Intoxications that develop after venomous snake bites are of interest to toxicologists. Despite their seasonality, they are a serious challenge in diagnostic and therapeutic terms, because in addition to the known and described in the literature local and general toxic syndromes, they can also trigger some less common symptoms. Such is the patient presented by us, in whom, after a horned viper bite, arrhythmias have been registered.
The description of the case shows that venomous snake bites require both a complex and personalized diagnostic and therapeutic approach.

Key words: venomous snake, cardiotoxicity, arrhythmias

Corresponding author: mihailmaznev93@gmail.com

Въведение

Ухапванията от отровни змии, въпреки че не са често срещани поради тяхната сезонност, представляват интерес в диагностично-терапевтично отношение. В пределите на България са открити 17 вида змии, от които 6 вида са регистрирани като отровни – пепелянка, усойница, остромуцунеста усойница, каменарка, котешка змия и вдлъбнаточел смок. Пепелянката е представена от два добре отличими подвида, с различна токсичност на отровата: обикновена пепелянка /Vipera ammodytes ammodytes/, обитаваща Северозападна България и южна пепелянка /Vipera ammodytes montandoni/ – останалата част на страната. Най – често целия спектър от клинични симптоми съпътстващи отравянето след ухапване от пепелянка се проявяват през първите 2 часа като симптоматиката варира по тежест. При леката форма отокът не се разпространява в рамките на 30 – 60 мин., няма затруднения в дишането, болезненост при допир около устата или други участъци на кожата. При средно тежката форма отокът нараства в рамките на 30 – 60 мин. след ухапването , наблюдават се симптоми на общо отравяне, болезненост по цялото тяло, понижено кръвно налягане, гадене, повръщане. Тежката форма се наблюдава по-рядко, обикновено при ухапване от едри пепелянки. Манифестира се с подобна на средно тежката форма клинична картина, но симптомите се разгръщат по-бързо и са по-изразени, като изпреварват развитието на отока (1,2).
Засягането на миокарда не се наблюдава често и рядко се сочи като причина за фаталния изход. Най-често регистрираните на ЕКГ прояви на миокардно увреждане са аномалиите в Т-вълната. Макар и рядко, се наблюдават депресия на ST сегмента, удължаване на QRS и дефекти на AV. Промените в ЕКГ обикновено са преходни. Персистирането им е следствие директното токсично увреждане на миокарда от змийската отрова (3).

Материал и методи

Източник на информация е официалната медицинска документация на пациента – резултатите от осъществените хематологични и биохимични изследвания, както и консултации със специалисти.

Представяне на случая

Касае се за мъж на 72г, постъпил по спешност и лекуван в клиника по токсикология на университетската болница през 2021г. С преморбидна анамнеза за прекаран в миналото инфаркт на миокарда, претърпял коронаропластика и приемащ хронична терапия за лечение на артериална хипертония, в състава на която влизат медикаменти от различни фармакологични групи. На 21.06.2021 около 17:00 часа в двора му е ухапан от змия, която той оприличава на пепелянка. Ухапването е в областта на гърба на дясно ходило, медиално. Пациентът изстискал мястото на ухапването и след това направил прорезна рана с размер около 1см. След около 30 минути усетил поява на силна слабост, затопляне, обилно изпотяване, появило се гадене и стягане в гърдите. Появили се диарични изхождания и повърнал еднократно. В спешно приемно отделение са регистрирани екстремно ниски стойности на АН – 60/40 mmHg, ЕКГ данни за тахи ФА , честота на пулса 131/мин. След проведена медикаментозна регуларизация с кордарон 150+150мг и.в., и поради ЕКГ подозрителни данни за остър долен миокарден инфаркт, пациентът е консултиран с лекар от отделението по инвазивна кардиология. Консултантът отхвърля наличието на остър коронарен инцидент.

1. ЕКГ запис при постъпване в СПВО

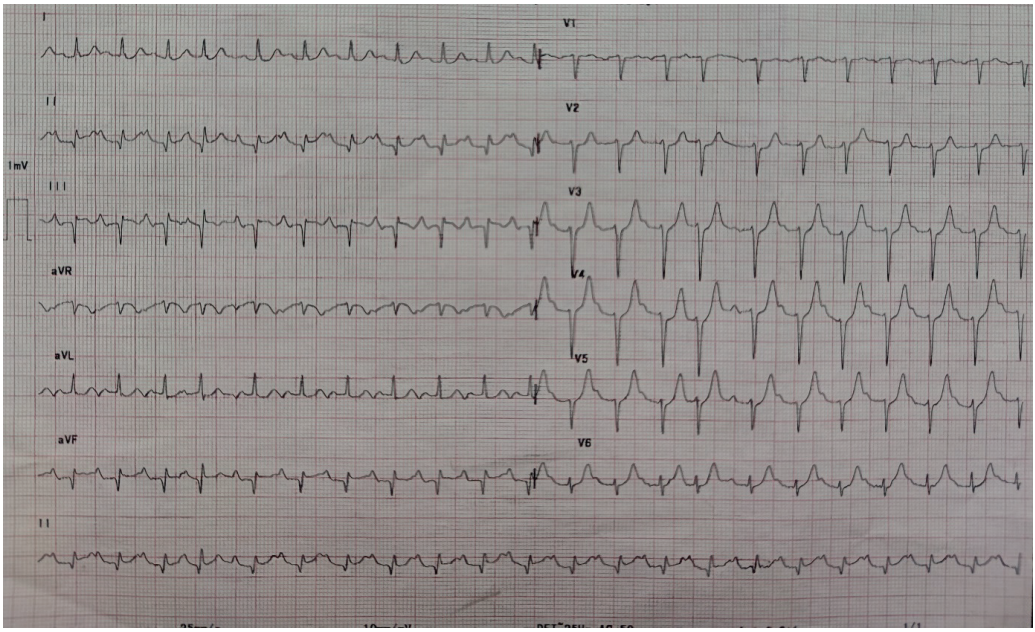

2. ЕКГ запис при постъпване в ККТ

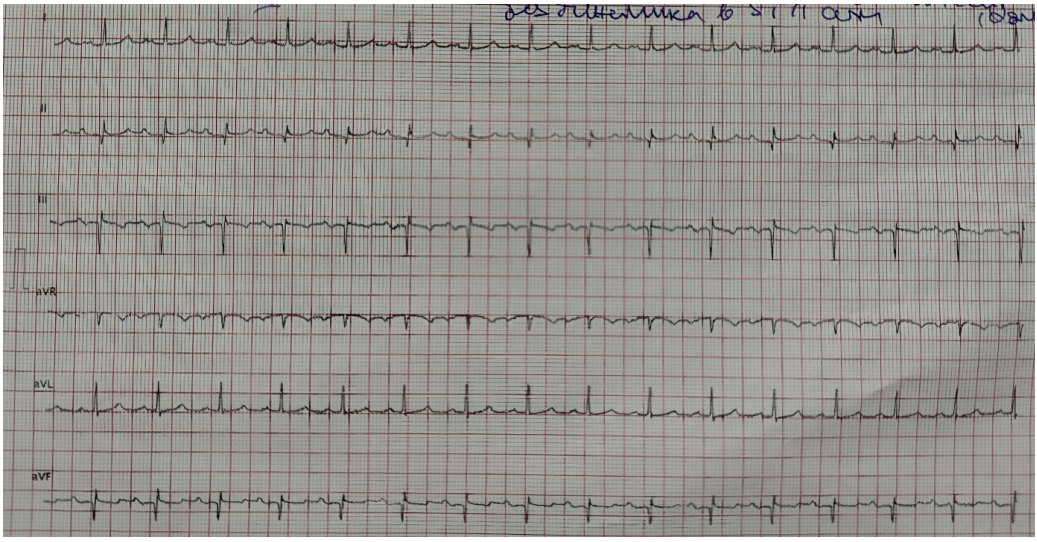

Клинични прояви, общ физикален и локален статус

Пациентът постъпва в клиниката в съзнание, контактен, адекватен, авто/ало ориентиран. Дишането е спонтанно, везикуларно, леко отслабено базално двустранно. Поддържа сатурация 93% при подаване на O2 с обем 15л/мин. Сърдечната честота е ритмична, честота 95/мин. На монитора и ЕКГ записа се регистрира синусова тахикардия, АН – 130/70 mmHg. Локален статус – порезна рана с размер около 1см. дорзо-медиално на дясното ходило, слабо набелязан еритем на ходилото и лекостепенен оток на глезена и дистално на подбедрицата. Палпаторна болка по хода на в. сафена до ингвинална гънка, регионалните лимфни възли не се палпират увеличени. Без патологични отклонения в неврологичния статус.

Лабораторни изследвания

От първоначалните лабораторни изследвания се установиха завишаване стойностите на МВ фракцията на креатинкиназата – 70U/I при горна граница 22; завишение на стойностите на тропонин – 0.12ng/ml при горна граница 0.04; понижение на протромбиновото време – 57% при долна граница 70%. От кръвно-газовият анализ се установяват данни за хипоксия – pO2 – 55.0mmHg при долна граница 83, сатурация 88%.

Обективизирани анамнестично, клинично, физикално и с резултати от осъществените параклинични изследвания синдроми

▪кардиотоксичен
▪локален
▪общотоксичен

Приложено лечение и протичане на заболяването

▪ антидот - видовоспецифичен противозмийски серум – ½ ампула локално около мястото на ухапване и ½ ампула интрамускулно;
▪ противотетаничен анатоксин - 1 ампула ТАП
▪ поради риска от бактериална инфекция се включи към терапията и широкоспектърен антибиотик – цефтриаксон 2гр. дневно интравенозно
▪ за овладяването на оточната симптоматика се приложиха антихистамини и кортикостероиди по схема, в съответстващи на състоянието на пациента дози
▪ към терапията се включи антикоагулант с цел протектиране от развитие на тромбоза
▪ инфузионна терапия с глюкозни и водно-солеви разтвори в обем до 1000мл дневно

Изход от интоксикацията и състояние при изписването

След проведената комплексна антидотна, органопротективна и симптоматична терапия локалните и общотоксични прояви отзвучаха. Кардиотоксичната симптоматика също претъпя обратно развитие вследствие на адекватно назначената и навременно проведена терапия. Пациентът бе изписан в добро общо състояние, асимптомен.
За това свидетелства и представената по-долу в табличен вид динамика към подобрение на специфичните за миокардно увреждане лабораторни показатели

Показател	При постъпване	След 24 часа	При изписване
Креатинкиназа (CK)	110U/I	70U/I	84U/I
Креатинкиназа-МВ (CK-MB)	70U/I	19.1U/I	16.6U/I
Тропонин (TnI)	0.12ng/ml	0.12ng/ml	0.07ng/ml

Обсъждане

Точният механизъм, чрез който ухапването от отровна змия и развитието на сърдечни компликации, е неясен. В проучената от нас литература се съобщава за различни механизми на миокардно засягане след ухапване от змия и възможно развитие на инфаркт на миокарда: 1. Хиповолемичен шок поради кървене (от хеморагии или токсичен васкулит). 2. Анафилактичен шок. 3. Хиперкоагулация при консумационна коагулопатия. 4. Хипервискозитет, вторичен за хиповолемията, предизвикана от хемоконцентрация. 5. Директен кардиотоксичен ефект върху миокарда или коронарни спазми следствие освобождаване ендотелини или сарафотоксини или безпокойство(4). Серумният тропонин (TnI) се използва за откриване на миокардно увреждане, тъй като се изразява като кардиоспецифични изоформи (5). За това проследяването на този показател

заедно с контролни ЕКГ записи служат за информация състоянието на сърдечната дейност и съответно по завишаването на серумният тропонин и измененията в ЕКГ записа може да съдим за наличие на миокардна патология.
В проучване, проведено в североизточна Нигерия, включващо 108 пациенти с ухапване от пепелянка, включително ухапване от Echis pyramidum (пепелянка с килим от североизточна Африка) (93%), ухапване от кртичеви змии и шумяща пепелянка (4,6%), над 60% от пациентите имат електрокардиографски отклонения, но сърдечният тропонин (TnI) е бил повишен само при 2% от пациентите (6). Единственото друго систематично проучване, проведено в Папуа Нова Гвинея, използващо ЕКГ и сърдечни нива на тропонин (TnI), също заключава, че увреждането на миокарда е необичайно след ухапване от отровна змия (7).
Случаите на ухапвания от отровна змия с развитие на предсърдно мъждене са рядко срещано явление в проучената от нас литература.
Sogut O et al. съобщават за случай на предсърдно мъждене с преходна исхемична атака при лечението на ухапване от отровна змия. Регистрираното ритъмно нарушение се свързва с епинефрина, приложен за овладяване на анафилаксията от аплицирания противозмийски серум (8).
Thillainathan S et al. съобщават за случай на ухапване от усойница с гърбица, което води до промени в ЕКГ, предполагащи инфаркт на миокарда на долната стена и предсърдно мъждене. Счита се, че преходните промени в ЕКГ се дължат на спазъм на коронарните артерии, причиняващ миокарден инфаркт (9).
Virmani S et al. съобщават за пациент ухапан от отровна змия – Дабоя, което е довело до предсърдно мъждене, преодоляно чрез приложение на противозмийски серум (10).

Изводи

●Кардиотоксичните прояви при ухапвания от отровни змии могат да бъдат част от клиничната картина на интоксикацията

●Оценката на кардиотоксичните прояви при ухапване от отровни змии е както комплексна, така и индивидуализирана.

●При оценката на риска и определяне на терапевтичния подход следва да се вземат предвид множество фактори : вида на отровната змия, отделяните от нея специфични токсини, наличната съпътстваща или развиваща се в хода на интоксикацията коронарна патология, появата на нежелани лекарствени реакции от прилаганите в хода на лечението медикаменти и др.

Заключение

Кардиотоксичните усложнения при ухапванията от отровна змия, макар и рядки, представляват важен диагностичен и терапевтичен проблем. Те се явяват предизвикателство за клиницистите токсиколози, особено при пациенти с придружаващи сърдечни заболявания. Ухапванията от отровни змии изискват както комплексен, така и персонализиран диагностично-терапевтичен подход.

Използвани съкращения

АН- артериално налягане

ЕКГ – електрокардиограма

ККТ – клиника по клинична токсикология

СК - креатинкиназа

02-кислород

СК-МВ – МВ фракция на креатинкиназата

СПВО – спешно приемно вътрешно отделение

ТАП- тетаничен анатоксин преципитат

УМБАЛ- университетска многопрофилна болница за активно лечение

ФА/FA – предсърдно мъждене

Литература

1. А. Димитрова, Т. Попова, Г. Колева. Съвременни принципи на поведение и лечение при ухапване от змии, Сестринско дело, 48, 2016, №3
2. Красимир Христов, Марко Иванов, Георги Русев. Някои аспекти при ухапванията от пепелянка (Vipera ammodytes) и усойница (Vipera berus). Сп. Българска наука, брой 61, 2013
3. Wynne J, Braunwald E. The cardiomyopathies and mycocardiles. In: Eugene Braunwald., editor. *Heart Diseases — A Textbook of Cardiovascular Medicine.* 5th ed. WB Saunders; Philadephia: 1997. p. 1448.
4. Niraj M, Jayaweera JL, Kumara IW, Tissera NW. Acute myocardial infarction following a Russell's viper bite: a case report. Int Arch Med. 2013 Feb 23;6(1):7. doi: 10.1186/1755-7682-6-7. PMID: 24499589; PMCID: PMC3605354.
5. Agewall S, Giannitsis E, Jernberg T, Katus H. Troponin elevation in coronary vs. non-coronary disease. *Eur Heart J.* 2011;32:404–411.
6. Karaye KM, Mijinyawa MS, Yakasai AM, Kwaghe V, Joseph GA, Iliyasu G, et al. Cardiac and hemodynamic features following snakebite in Nigeria. *Int J Cardiol.* 2012;156:326–328.
7. Lalloo DG, Trevett AJ, Nwokolo N, Laurenson IF, Naraqi S, Kevau I, et al. Electrocardiographic abnormalities in patients bitten by taipans (Oxyuranus scutellatus canni) and other elapid snakes in Papua New Guinea. *Trans R Soc Trop Med Hyg.* 1997;91:53–56.
8. Sogut O, Kaya H, Gokdemir M, Sayhan M, Halis N. Atrial fibrillation and transient ischemic attack encountered in the management of snake bite. *Cardiol Res.* 2010;1(1):27–28.
9. Thillainathan S, Priyangika D, Marasinghe I, Kanapathippillai K, Premawansa G. Rare cardiac sequelae of a hump-nosed viper bite. *BMC Research Notes.* 2015;8:437.
10. Virmani S, Bhat R, Rao R, Kapur R, Dsouza S. Paroxysmal Atrial Fibrillation due to Venomous Snake Bite. J Clin Diagn Res. 2017 Jun;11(6):OD01-OD02. doi: 10.7860/JCDR/2017/27553.9971. Epub 2017 Jun 1. PMID: 28764224; PMCID: PMC5535416.

Научни трудове на Съюза на учените в България–Пловдив. Серия Г. Медицина, фармация и дентална медицина т. XXVII. ISSN 1311-9427 (Print), ISSN 2534-9392 (On-line). 2022. Scientific works of the Union of Scientists in Bulgaria-Plovdiv, series G. Medicine, Pharmacy and Dental medicine, Vol. XXVII. ISSN 1311-9427 (Print), ISSN 2534-9392 (On-line). 2022.

ДИАГНОСТИЧНИ БИОМАРКЕРИ НА БРОНХИАЛНАТА АСТМА

Михаил Мазнев[1,2], Светлан Дерменджиев [1,2,3]

[1]Секция по професионални заболявания и токсикология, Втора катедра по вътрешни болести, Медицински факултет, Медицински университет Пловдив, България
[2]Клиника по клинична токсикология, Университетска многопрофилна болница за активно лечение, „Свети Георги" ЕАД- Пловдив, България
[3]Отделение по професионални болести с дейност по клинична алергология, Университетска многопрофилна болница за активно лечение, „Свети Георги" ЕАД-Пловдив, България

DIAGNOSTIC BIOMARKERS OF BRONCHIAL ASTHMA

Mihail Maznev[1,2], Svetlan Dermendzhiev [1,2,3]

[1]Section in Occupational Diseases and Toxicology, Second Department of Internal Medicine, Faculty of Medicine, Medical University of Plovdiv, Bulgaria
[2] Clinic of Clinical Toxicology, University General Hospital for Active Treatment, St. George EAD - Plovdiv, Bulgaria
[3]Department of Occupational Diseases with activity in clinical allergology, University General Hospital for Active Treatment, St. George EAD-Plovdiv, Bulgaria

Резюме

Астмата е хетерогенно заболяване, дефинирано като хронично алергично възпаление на дихателните пътища, което води до разнообразни клинични прояви, вариращи от леки симптоми до огромен дихателен дистрес. Поради световната разпространеност и комплексност на заболяването, необходимостта от утвърждаване на точни и достъпни биомаркери на астмата е голяма. Идеалният биомаркер трябва да бъде подходящ за разпознаване на заболяването, полезен при проследяването и за определянето на прогнозата, лесно за получаване с минимален дискомфорт или риск за пациента. Откритите

и описани в литературата биомаркери за определяне типа и активността на алергичното възпаление, остават все още неизвестни за част от клиницистите поради липсата на достатъчно систематизирана информация и възможности за въвеждането им в рутинната лабораторна диагностична практика. За това, с прегледа на наличната база данни, си поставихме за цел да обобщим и анализираме ефективността от използваните към момента биомаркери в диагностиката и контрола на заболяването.

Ключови думи: бронхиална астма, алергично възпаление, биомаркери, диагностика

Кореспондиращ автор : mihailmaznev93@gmail.com

Abstract

Asthma is a heterogeneous disease, defined as a chronic allergic inflammation of the airways, which leads to a variety of clinical manifestations, ranging from mild symptoms to severe respiratory distress. Due to the global prevalence and complexity of the disease, the need to establish accurate and affordable biomarkers of asthma is great. The ideal biomarker should be suitable for disease recognition, useful in follow-up and prognosis, easy to obtain with minimal discomfort or risk to the patient. The biomarkers found and described in the literature for determining the type and activity of allergic inflammation remain unknown to some clinicians due to the lack of sufficiently systematic information and opportunities for their introduction into routine laboratory diagnostic practice. Therefore, by reviewing the available database, we set ourselves the goal to summarize and analyze the effectiveness of currently used biomarkers in the diagnosis and control of the disease.

Key words: bronchial asthma, allergic inflammation, biomarkers, diagnosis

Corresponding author: mihailmaznev93@gmail.com

Въведение

Астмата е хетерогенно заболяване, определяно като хронично алергично възпаление на дихателните пътища. Въпреки дефинираните към момента фенотипове, прогресът в технологичната медицина, имуногенетика и молекулярна биология, дава възможност за идентифициране на нови биомаркери, които позволяват по-точното и пълно дефиниране на ендотиповете на заболяването. А това, от своя страна, допринася за подобряване терапевтичния контрол на страдащите от астма пациенти. Най-честите симптоми като свиркане, задух, стягане в гърдите и кашлица могат да варират във времето и интензивността, заедно с променливо ограничение на въздушния поток на издишване. На по-късен етап ограничението на въздушния поток може да стане трайно (1). Хетерогенността на астмата се асоциира с разнообразието в клиничните прояви, различния отговор на лечението при пациентите, различните патофизиологични механизми имащи отношение към бронхиалната хиперреактивност и бронхоспазъма, фактори, които обуславят множеството фенотипи на астма (2,3). Диагностицирането на астмата обикновено се основава на клиничната картина, резултатите от спирометрията и специфичните за алергологията in vivo и in vitro диагностични тестове и проби. От значение за контрола на заболяването е и отговора към терапията. При оценката на контрола на астмата се вземат предвид и промените в показателите от функционалното изследване на дишането, и най-вече промените във FEV1 и ВЕД (4).
Поради глобалността на заболяването и неговата комплексност, има необходимост от отдиференцирането на биомаркери, които да спомогнат за по-точното диагностициране на заболяването. Биомаркерът се определя като „характеристика, която обективно се измерва и оценява като индикатор за нормални биологични процеси, патогенни процеси или фармакологични отговори на терапевтична интервенция“(5). Идеалният биомаркер трябва

да бъде подходящ за идентифициране на заболяването, както и за специфичния ендотип / фенотип, полезен при проследяването на заболяването и за определяне на прогнозата, лесно достъпен с минимален дискомфорт или риск за пациента (6). Цел на настоящия преглед е да систематизира наличната към момента информация база данни биомаркери за алергично възпаление при астмата и тяхната ефективност.

Еозинофилните клетки, чиито брой реагира на кортикоидно лечение, се считат за потенциални диагностични маркери за ХОББ (хронична обструктивна белодробна болест) (7). Ееозинофилният брой в кръвта не е точен критерий за диагностика на астма, но може да служи като прогностичен биомаркер и да предскаже евентуални терапевтични отговора при пациенти с астма с възпаление тип 2 (8).
Еозинофилният катионен протеин (ЕКР) се освобождава по време на дегранулацията на еозинофилите. Има данни, че серумният ЕКР е повишен при възрастни и деца с атопична астма, свързана с резистентност на дихателните пътища и бронхоспазъм (9).
Допуска се, че оценката на ЕКР може да бъде полезна за започване и регулиране на дозата на инхалаторни кортикостероиди при по-малки деца, при които други биомаркери са по-трудно осъществими (10).
Периостинът, който е разположен в извънклетъчния матрикс, играе важна роля в алергичното възпаление, включително при астма (11). Продукцията му се стимулира от IL-13 и медиира хиперреактивност на дихателните пътища. На индуцираната от IL-13 експресия на периостин се противодейства чрез лечение с кортикостероиди, при което нивото му намалява (12,13). При възрастни астматици високите серумни концентрации на периостин корелират с повишено ограничаване на въздушния поток и по-голям спад на белодробната функция, както и с други характеристики на тежестта на астмата (14 - 16). Стабилността на серумния периостин спрямо прогресията на заболяването при възрастни с астма подкрепя използването му като биомаркер за астма с висок тип 2 (17).
Хитиназите са хидролази, характеризиращи се с техния афинитет към разцепване на хитин, за които се смята, че играят роля в ремоделирането и регулирането на извънклетъчния матрикс (10). Подобният на хитиназа протеин YKL-40 (човешки хрущялен гликопротеин 39) е също интересен биомаркер за разграничаване на астма от хронична обструктивна белодробна болест (ХОББ) и здрави контроли. Необходими са повече проучвания, за да се докаже колко полезен е YKL-40 при оценката на бъдещи резултати и риск от астма (18).
IgE е имуноглобулин, който медиира реакции на свръхчувствителност тип 1 и играе ключова роля в патогенезата на алергичната астма. Той се свързва с IgE рецепторите на мастоцитите и базофилите, произвеждайки цитокини, които медиират T2 отговорите (19). Оценката на серумните нива на IgE е задължителна за оценка в случай на тежка астма. Липоксините имат различни противовъзпалителни действия и играят важна роля в хемотаксиса и свързаната трансдукция на сигнала. Експресията на липоксин A4 е намалена в дихателните пътища и системната циркулация на пациенти с тежка астма в сравнение с нетежка и е свързана с намалена експресия на свързани ензими и рецептори, необходими за биосинтеза на липоксин и устойчива вродена лимфоидна клетъчна активация и еозинофилия (20 - 22).
Фракционен азотен оксид при издишване (FeNO) предоставя информация за възпалителното състояние на дихателните пътища. (23 - 25). Делът на NO в издишаните газове се увеличава в случай на астма (26). Освен това, лечението с кортикоиди обръща регулирането на NO в експираторните газове при пациенти с астма, докато кортикоидите нямат ефект върху експираторния NO на здрави индивиди (27). FeNO като единичен, самостоятелен биомаркер може да не е особено полезен и може би трябва да се използва като част от по-изчерпателен панел (10). Настоящите насоки за лечение на тежка астма не препоръчват използването на FeNO в рутината за лечение на възрастни и деца с астма (28).
Индуцираната храчка е неинвазивен метод, който позволява количествено определяне на възпалителния клетъчен модел в дихателните пътища на пациенти с астма (18). Четири

възпалителни фенотипа са идентифицирани в кохортата на програмата за тежка астма (SARP) - еозинофилни (≥2% еозинофили в индуцирана храчка), неутрофилни (≥40% неутрофили), смесени гранулоцитни и пауцигранулоцитни (29). Протеините, получени от еозинофилните клетки, са важни маркери на възпалението, което включва катионни протеини, невротоксин, и пероксидаза. Еозинофилното възпаление на астмата е свързано с повишени нива на еотаксин-2, цитокини IL-5 и GM-CSF (30). Броят на неутрофилите в пробата от храчки на здрав индивид остава средно 37% на възпалителни клетки. Броят на неутрофилите в храчките се увеличава при пушене и излагане на замърсители и токсини (31). Неутрофилите в храчките на пациенти с астма, когато се увеличат над 76%, се класифицират като неутрофилно възпаление. Неутрофилното възпаление е свързано с тежки обостряния. (30).

Няколко медиатори на храчки могат да бъдат потенциални биомаркери. За диагностика на възпалителния модел, еозинофилната пероксидаза в храчка е в корелация с еозинофилията в храчка (32). Като прогностичен биомаркер, експресията в храчки на човешки TWEAK (*tumour necrosis factor-like weak inducer of apoptosis)* корелира с по-висока тежест, лош контрол на астмата и намалена белодробна функция при деца с нееозинофилна астма (33).

Бромотирозинът се образува от пост-транслационна модификация на тирозиновите протеинови остатъци от хипобромна киселина, която се генерира от активирани еозинофили по време на дихателен изблик. Бромотирозинът има много предимства като потенциален биомаркер, като се има предвид неговата стабилност и неинвазивно откриване в урината (10). Въпреки че проучванията за валидиране продължават, последните открития показват, че концентрациите на бромотирозин са по-високи при пациенти с алергична астма и са допълнително свързани с ограничаване на въздушния поток, контрол на астмата и бъдещи обостряния (34).

Левкотриен Е4 е стабилен и продукт на метаболизма на цистеинил левкотриен, който може да се измерва неинвазивно в проби от урина. Концентрациите на левкотриен Е4 в урината (uLTE4) са повишени при деца с алергична астма и възрастни с респираторно заболяване, изострено от аспирин (18). Няколко проучвания предполагат, че uLTE4 може да бъде важен биомаркер при избора на терапия на астма (35).

Изводи

▪ към известните и използвани в клинико-лабораторната практика биомаркери от началото на века като еозинофилния катионен протеин (ECP), еозинофилната пероксидаза и главния базичен протеин (MBP), се добавиха новооткрити биомаркери като периостин, еотаксин-2, цитокини IL-5, GM-CSF, FeNO, TWEAK, uLTE4

▪ идентифицираните нови биомаркери подпомагат характеризирането на ендотиповете и фенотиповете на бронхиалната астма

▪ необходими са допълнителни изследвания и валидиране на възникващи биомаркери с оглед на хетерогенността на астмата

▪ въвеждането им в практиката ще допринесе за подобряване диагностиката и контрола на заболяването

Заключение

Астмата е заболяване с разнообразна етиология и сложна патогенеза, която все още е недокрай проучена. В официално утвърдените и ежегодно актуализиращи се диагностично-терапевтични алгоритми/консенсуси, ролята на биомаркерите непрекъснато нараства. Тяхното определяне и проследяване ще допринесе за оптималния терапевтичен контрол на заболяването и ще повиши качеството на живот на страдащите от астма пациенти.

Литература

1. GINA, Global Initiative for Asthma. Global Strategy for Asthma Management and Prevention. 2019
2. Fajt, M.L.; Wenzel, S.E. Asthma phenotypes and the use of biologic medications in asthma and allergic disease: The next steps toward personalized care. *J. Allergy Clin. Immunol.* **2015**, *135*, 299–310.
3. Chung, K.F. Precision medicine in asthma: Linking phenotypes to targeted treatments. *Curr. Opin. Pulm. Med.* **2018**, *24*, 4–10.
4. Lemanske RF, Busse WW. Asthma: clinical expression and molecular mechanisms. // *J. Allergy Clin. Immunol.* 125 (2 Suppl 2). Февруари 2010. с. S95–102.
5. Biomarkers Definitions Working Group. Biomarkers and surrogate endpoints: preferred definitions and conceptual framework. *Clin Pharmacol Ther.* 2001;69(3):89–95.
6. Biomarkers of asthma and allergic airway diseases. Ann Allergy Asthma Immunol 115: 335-340, 2015.
7. Bafadhel M, McKenna S, Terry S, Mistry V, Pancholi M, Venge P, et al. Blood eosinophils to direct corticosteroid treatment of exacerbations of chronic obstructive pulmonary disease: A randomized placebo-controlled trial. *Am J Respir Crit Care Med.* 2012;186:48–55.
8. EGUILUZ-GRACIA I, TAY TR, HEW M, ESCRIBESE MM, BARBER D, O'HEHIR RE, TORRES MJ: Recent developments and highlights in biomarkers in allergic diseases and asthma. Allergy 73: 2290-2305, 2018.
9. KOH GC, SHEK LP, GOH DY, VAN BEVER H, KOH DS: Eosinophil cationic protein: is it useful in asthma? A systematic review. Respir Med 101: 696-705, 2007.
10. FITZPATRICK AM: Biomarkers of asthma and allergic airway diseases. Ann Allergy Asthma Immunol 115: 335-340, 2015.
11. Izuhara K, Conway SJ, Moore BB, Matsumoto H, Holweg CT, Matthews JG, et al. Roles of periostin in respiratory disorders. *Am J Respir Crit Care Med.* 2016;193:949–56.
12. Yuyama N, Davies DE, Akaiwa M, Matsui K, Hamasaki Y, Suminami Y, et al. Analysis of novel disease-related genes in bronchial asthma. *Cytokine.* 2002;19:287–96.
13. Woodruff PG, Boushey HA, Dolganov GM, Barker CS, Yang YH, Donnelly S, et al. Genome-wide profiling identifies epithelial cell genes associated with asthma and with treatment response to corticosteroids. *Proc Natl Acad Sci U S A.* 2007;104:15858–63.
14. Kanemitsu Y, Matsumoto H, Izuhara K, Tohda Y, Kita H, Horiguchi T, Kuwabara K, Tomii K, Otsuka K, Fujimura M, Ohkura N, Tomita K, Yokoyama A, Ohnishi H, Nakano Y, Oguma T, Hozawa S, Nagasaki T, Ito I, Oguma T, Inoue H, Tajiri T, Iwata T, Izuhara Y, Ono J, Ohta S, Tamari M, Hirota T, Yokoyama T, Niimi A, Mishima M. Increased periostin associates with greater airflow limitation in patients receiving inhaled corticosteroids. J Allergy Clin Immunol. 2013 Aug;132(2):305-12.e3.
15. Kanemitsu Y, Ito I, Niimi A, Izuhara K, Ohta S, Ono J, Iwata T, Matsumoto H, Mishima M. Osteopontin and periostin are associated with a 20-year decline of pulmonary function in patients with asthma. Am J Respir Crit Care Med. 2014 Aug 15;190(4):472-4.
16. Nagasaki T, Matsumoto H, Kanemitsu Y, Izuhara K, Tohda Y, Horiguchi T, Kita H, Tomii K, Fujimura M, Yokoyama A, Nakano Y, Hozawa S, Ito I, Oguma T, Izuhara Y, Tajiri T, Iwata T, Ono J, Ohta S, Yokoyama T, Niimi A, Mishima M. Using exhaled nitric oxide and serum periostin as a composite marker to identify severe/steroid-insensitive asthma. Am J Respir Crit Care Med. 2014 Dec 15;190(12):1449-52.
17. SEMPRINI R, CASWELL-SMITH R, FINGLETON J, HOLWEG C, MATTHEWS J, WEATHERALL M, BEASLEY R, BRAITHWAITE I: Periostin Study Team. Longitudinal variation periostin levels in adults with stable asthma. J Allergy Clin Immunol 139: 1687-1688, 2017.

18. Peter KUNC, Jaroslav FABRY, Miroslava LUCANSKA, Renata PECOVA. Biomarkers of Bronchial Asthma. Physiol. Res. 69 (Suppl. 1): S29-S34, 2020
19. MEDREK SK, PARULEKAR AD, HANANIA NA: Predictive biomarkers for asthma therapy. Curr Allergy Asthma Rep 17: 69, 2017.
20. Planagumà A, Kazani S, Marigowda G, Haworth O, Mariani TJ, Israel E, Bleecker ER, Curran-Everett D, Erzurum SC, Calhoun WJ, Castro M, Chung KF, Gaston B, Jarjour NN, Busse WW, Wenzel SE, Levy BD. Airway lipoxin A4 generation and lipoxin A4 receptor expression are decreased in severe asthma. Am J Respir Crit Care Med. 2008 Sep 15;178(6):574-82.
21. Levy BD, Bonnans C, Silverman ES, Palmer LJ, Marigowda G, Israel E; Severe Asthma Research Program, National Heart, Lung, and Blood Institute. Diminished lipoxin biosynthesis in severe asthma. Am J Respir Crit Care Med. 2005 Oct 1;172(7):824-30.
22. Barnig C, Cernadas M, Dutile S, Liu X, Perrella MA, Kazani S, Wechsler ME, Israel E, Levy BD. Lipoxin A4 regulates natural killer cell and type 2 innate lymphoid cell activation in asthma. Sci Transl Med. 2013 Feb 27;5(174):174ra26.
23. DWEIK RA, BOGGS PB, ERZURUM SC, IRVIN CG, LEIGH MW, LUNDBERG JO, OLIN AC, PLUMMER AL, TAYLOR DR: American Thoracic Society Committee on Interpretation of Exhaled Nitric Oxide Levels (FENO) for Clinical Applications. An official ATS clinical practice guideline: interpretation of exhaled nitric oxide levels (FENO) for clinical applications. Am J Respir Crit Care Med 184: 602-615, 2011.
24. ANTOSOVA M, MOKRA D, PEPUCHA L, PLEVKOVA J, BUDAY T, STERUSKY M, BENCOVA A: Physiology of nitric oxide in the respiratory system. Physiol Res 66 (Suppl 2): S159-S172, 2017a.
25. ANTOSOVA M, MOKRA D, TONHAJZEROVA I, MIKOLKA P, KOSUTOVA P, MESTANIK M, PEPUCHA L, PLEVKOVA J, BUDAY T, CALKOVSKY V, BENCOVA A: Nasal nitric oxide in healthy adults - reference values and affecting factors. Physiol Res 66 (Suppl 2): S247-S255, 2017b.
26. Mehta S, Lilly CM, Rollenhagen JE, Haley KJ, Asano K, Drazen JM. Acute and chronic effects of allergic airway inflammation on pulmonary nitric oxide production. *Am J Physiol.* 1997;272:L124–31.
27. Yates D, Kharitonov S, Barnes P. Effect of short-and long-acting inhaled beta2-agonists on exhaled nitric oxide in asthmatic patients. *Eur Respir J.* 1997;10:1483–8.
28. CHUNG KF, WENZEL SE, BROZEK JL, BUSH A, CASTRO M, STERK PJ, ADCOCK IM, BATEMAN ED, BEL EH, BLEECKER ER, BOULET LP, BRIGHTLING C, CHANEZ P, DAHLEN SE, DJUKANOVIC R, FREY U, GAGA M, GIBSON P, HAMID Q, JAJOUR NN, MAUAD T, SORKNESS RL, TEAGUE WG: International ERS/ATS guidelines on definition, evaluation and treatment of severe asthma. Eur Respir J 43: 343-373, 2014.
29. MOORE WC, HASTIE AT, LI X, LI H, BUSSE WW, JARJOUR NN, WENZEL SE, PETERS SP, MEYERS DA, BLEECKER ER, National Heart, Lung, and Blood Institute's Severe Asthma Research Program: Sputum neutrophil counts are associated with more severe asthma phenotypes using cluster analysis. J Allergy Clin Immunol 133: 1557-1563, 2014.
30. Pandey R, Parkash V, Kant S, Verma AK, Sankhwar SN, Agrawal A, Parmar D, Verma S, Ahmad MK. An update on the diagnostic biomarkers for asthma. J Family Med Prim Care. 2021 Mar;10(3):1139-1148.
31. Belda J, Leigh R, Parameswaran K, O'byrne PM, Sears MR, Hargreave FE. Induced sputum cell counts in healthy adults. *Am J Respir Crit Care Med.* 2000;161:475–8.
32. NAIR P, OCHKUR SI, PROTHEROE C, RADFORD K, EFTHIMIADIS A, LEE NA, LEE JJ: Eosinophil peroxidase in sputum represents a unique biomarker of airway eosinophilia. Allergy 68: 1177-1184, 2013.

33. Choi, Y., Le Pham, D., Lee, DH. *et al.* Biological function of eosinophil extracellular traps in patients with severe eosinophilic asthma. *Exp Mol Med* **50,** 1–8 (2018).
34. Wedes SH, Khatri SB, Zhang R, Wu W, Comhair SA, Wenzel S, Teague WG, Israel E, Erzurum SC, Hazen SL. Noninvasive markers of airway inflammation in asthma. Clin Transl Sci. 2009 Apr;2(2):112-7.
35. TIOTIU A: Biomarkers in asthma: state of the art. Asthma Res Pract 4: 10, 2018.

Научни трудове на Съюза на учените в България–Пловдив. Серия Г. Медицина, фармация и дентална медицина т. XXVII. ISSN 1311-9427 (Print), ISSN 2534-9392 (On-line). 2022. Scientific works of the Union of Scientists in Bulgaria-Plovdiv, series G. Medicine, Pharmacy and Dental medicine, Vol. XXVII. ISSN 1311-9427 (Print), ISSN 2534-9392 (On-line). 2022.

АДИСОНОВА БОЛЕСТ, ОТКЛЮЧЕНА ПО ВРЕМЕ НА ЛЕЧЕНИЕ НА ОСТРА МИЛИАРНА ТУБЕРКУЛОЗА – РЯДЪК КЛИНИЧЕН СЛУЧАЙ

Николета Димитрова[1], Светлан Дерменджиев[1,2,3], Мария Гиритлиева[1,2], Велчо Велев[1,2], Владимир Божилов [1,3], Михайл Мазнев [1,3]

1.Секция по професионални заболявания и токсикология, Втора катедра по вътрешни болести, Медицински факултет, Медицински университет – Пловдив

2.Отделение по професионални болести, вкл. дейност по клинична алергология, УМБАЛ „Свети Георги“ ЕАД – Пловдив

3.Клиника по клинична токсикология, УМБАЛ „Свети Георги“ ЕАД-Пловдив

Резюме

При голям брой пациенти с белодробна патология, без съпровождащи рискови фактори, пътят от симптомите към диагнозата е сложен и продължителен. Туберкулозата е една от болестите, за която все по-рядко се мисли в диференциално диагностичен план. Неочаквани се оказват и редица болести и реакции, които могат да се отключат на фона на туберкулозата и предприетата антитуберкулозна терапия. В професионалните болести, например, е описано прахово белодробно заболяване (силикоза), което може да се усложни с туберкулоза. Болестта е дефинирана като силикотуберкулоза. Случаите, при които на фона на диагностицирана туберкулоза се развива друго извънбелодробно заболяване, са изключително редки и почти липсват в проучената от нас литература. Затова проучихме пациент с остра милиарна туберкулоза, при който преди диагностицирането на туберкулозата не е била установена Адисонова болест. В хода на антитуберкулозната терапия, обаче, се разгръща адисонова криза. Представеният от нас рядък клиничен случай ще обогати представите на клиницистите за възможните рискове от развитие на друго, извънбелодробно заболяване, в хода на лечението на болните от туберкулоза.

Ключови думи : Адисонова болест, остра милиарна туберкулоза

Summary

In a large number of patients with pulmonary pathology, without accompanying risk factors, the path from symptoms to diagnosis is complex and prolonged. Tuberculosis is one of the diseases that is increasingly thought of in differential diagnostic terms. Unexpected turn out to be a number of diseases and reactions that can be provoked because of tuberculosis and antituberculosis therapy . In occupational diseases, for example,dust lung disease (silicosis) is described, which can be complicated by tuberculosis. The disease is defined as silicuberculosis. Cases where another non-lung disease develops because of tuberculosis are extremely rare and are almost absent in the literature we have studied. Therefore, we examined a patient with acute miliary tuberculosis, in which an Addison disease was not detected before the diagnosis of tuberculosis. However, in the course of antituberculosis therapy, an addison crisis develops. The rare clinical case presented by us will enrich the clinicians' perceptions of the possible risks of developing another, extra-lung disease, in the course of the treatment of tuberculosis patients.

Keywords : Addison's disease, acute miliary tuberculosis
Кореспондиращ автор : arwen_star@abv.bg

Въведение

Болестта на Адисон , позната още като първична надбъбречнокорова недостатъчност е резултат от прогресивна деструкция на надбъбречните жлези. Случаите на надбъбречна недостатъчност могат да бъдат разделени на две основни категории :

(1) свързани с първична невъзможност на надбъбречната кора да произвежда нужното за организма количество стероидни хормони

(2) свързани с недостатъчна продукция на АКТХ, с последващ намален стимул за продукция на хормони от надбъбречните жлези.

За да се прояви клиничната картина е необходимо над 90% от кората на двете надбъбречни жлези да бъде разрушена /1/. Честотата на заболяването при хората се оценява на приблизително на 1 към 100 000 /2/. Заболяването може да засегне лица от всяка възраст, пол или етническа принадлежност, но обикновено се представя при възрастни между 30 и 50 години /3,4/. Причини за деструкцията на надбъбреците могат да бъдат редица грануломатозни заболявания : туберкулоза, хистоплазмоза или саркоидоза. В миналото най-честата причина за развитие на болестта е била туберкулозата, но в настоящия момент за такава се приема идиопатичната атрофия, дължаща се на автоимунна деструкция на жлезите /1/. Симптоматиката се развива бавно и коварно, обикновено включва коремна болка, стомашно-чревни аномалии, слабост, и загуба на тегло. Наблюдава се и потъмняване на кожата в определени области /5/. При определени обстоятелства може да възникне Адисонова криза, която клинично се манифестира с ниско кръвно налягане, повръщане, болка в долната част на гърба и загуба на съзнание /5/. Могат да се наблюдават и промени в настроението. Бързото начало на симптомите е типично за острата надбъбречна недостатъчност, която е сериозно и спешно състояние във вътрешните болести /6/. Адисоновата криза може да бъде предизвикана от стрес, нараняване, операция или инфекция. Лечението е субституиращо, и включва заместване на липсващите хормони – прилага се синтетичен кортикостероид, като хидрокортизон или флудрокортизон /5,7/. Стероидната заместителна терапия продължава през целия живот, с редовно наблюдение и преоценка на лечението при нужда /8/. Туберкулозата се причинява от Mycobacterium tuberculosis, които най-често засяга белите дробове. Заболяването е лечимо и предотвратимо.Туберкулозата се разпространява от човек на човек чрез въздуха. Инфекцията се предава от туберкулозно болни при кашлица, кихане или отделяне на храчки, контаминирани с туберкулозни бактерии. Прагът на инфектиране е доста нисък и човек може да се зарази дори при вдишване на няколко туберкулозни бактерии /9/. Когато се развие активно туберкулозно заболяване, симптомите като кашлица, треска, нощно изпотяване или загуба на тегло за дълъг период от време могат да бъдат много леки. Това може да доведе до забавяне в търсенето на лекарска помощ и до предаване на бактериите на други хора. Без подходящо лечение при 45% от болните с туберкулоза изходът е летален /9/. В неендемичните страни, все още е необходимо туберкулозата да се разглежда като възможна причина за болестта на Адисон. Лечението на туберкулоза и надбъбречна недостатъчност може да бъде предизвикателство поради взаимодействието между рифампицин и адренокортикоиди. Надбъбречната функция не се възстановява в повечето случаи на причинена от туберкулоза болест на Адисон /10/.

Материали и методи

За описанието на случая сме използвали информацията от историята на заболяването на пациента, резултатите от осъществените амбулаторно и стационарно диагностични процедури, както и данни от представената медицинска документация. Туберкулозата е диагностицирана чрез осъществяване на пълен набор от клинични и параклинични изследвания – физикален статус с акцент върху белия дроб, микроскопски и културелни

изследвания на храчки, както и образни белодробни изследвания. Рентгенологично диагнозата „Остра милиарна туберкулоза“ с уточнена локализация в белия дроб е поставена в съответствие с възприетите критерии, като рентгенологичните промени са много характерни - малки колкото просено зърно огнища, разположени от върховете към основите в двата бели дроба. Изследването на храчка е осъществено със следните методи:1.Оцветяване и микроскопска оценка на препарат по Ziehl-Neelsen 2. Културелно изследване за туберкулоза – на течна хранителна среда с автоматизирана система 3.Конвенционално културелно изследване за туберкулоза 4. Тест за лекарствена чувствителност към първи ред противотуберкулозни лекарства с автоматизирана система (фенотипен). Изследването се осъществява само след изолиран щам *M. tuberculosis* complex от клинична проба.

Представяне на случая

Касае се за 59 годишен пациент, хоспитализиран в Отделението по фтизиатрия на УМБАЛ „Свети Георги“- Пловдив на 15.03.2021г.Постъпва за първи път в отделението. Повод за хоспитализацията са следните оплаквания : обща отпадналост, лесна умора и задух при физически усилия в продължение на два месеца. Отслабнал с 19 килограма за един месец. Персистираща упорита дразнеща кашлица. По този повод пациентът е хоспитализиран в МБАЛ Смолян. От рентгенографията на белите дробове се установяват данни за двустранни милиарни сенкии, след което пациентът е насочен към фтизиатър. Извършено е микроскопско изследване на храчка за туберкулоза на 26.02.2021г,което се оказва негативно. На пациента е направено Манту-анергично. След това е насочен за фибробронхоскопия в Клиника по пневмология и фтизиатрия на УМБАЛ „Свети Георги“- гр.Пловдив за изключване на ендобронхиален пролиферативен процес и изследване на бронхоалвеоларен лаваж.От изследваната храчка на 26.02.2021г. се установява положителен резултат за туберкулоза на течна среда, след което пациентът се хоспитализира за лечение.

Рентгенография на бели дробове при постъпване

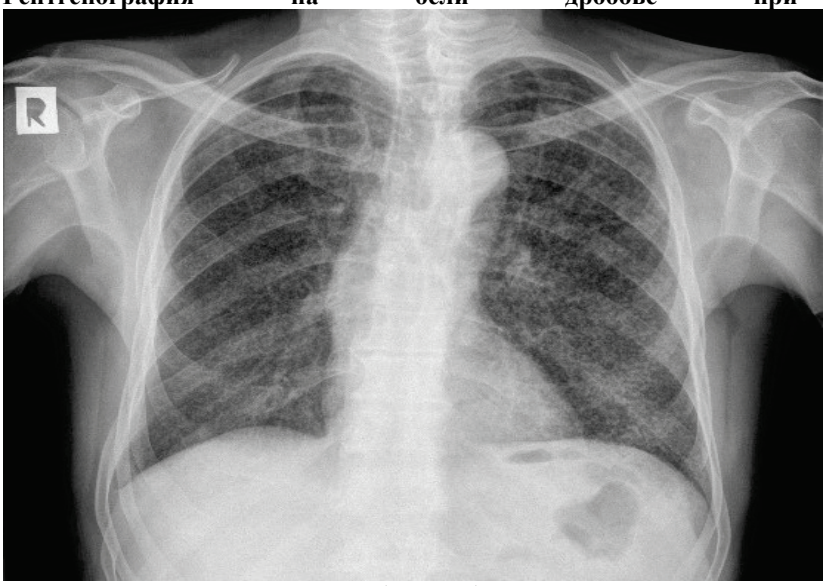

Фиг 1.Двустранно във всички белодробни полета се установяват множество пръснати милиарни силни засенчвания.Нееднородни и неуголемени хилусни сенки.Усилен и деформиран белодробен рисунък двустранно.

Документирани като придружаващи заболявания при пациента са артериална хипертония и подагра. Рискови фактори-не пуши, рядко консумира алкохол.

Физикален статус с акцент върху белия дроб: Мъж на видима възраст отговаряща на календарната. Контактен и адекватен. Астеничен хабитус. Кожа и видими лигавици бледорозови. ПЛВ не се палпират увеличени. Дихателна система : Симетричен гръден кош,сонорен перкуторен тон, на аускултация се регистрира двустранно везикуларно дишане без хрипове. Сърдечно-съдова система : Ритмична сърдечна дейност, нормочестотна. Корем – мек и неболезнен на палпация. Черен дроб и слезка не се палпират увеличени. Сукусио реналис /–/отрицателно двустранно.

При разглеждания пациент от резистограма към I-ва категория противотуберкулозни средства се изяви резистентност към Етамбутол. Предприе се терапия с Тубоцин х 2 капсули, Изониазид х 3 таблетки, Пиразинамид х 3 таблетки, Амикацин х 500 мг интравенозно и Авелокс х 400 мг. табл. В хода на лечението, при контролни биохимични изследвания се установиха данни за нарастваща хиперкалиемия (К 6,4-6,9-7,0). По този повод пациентът е консултиран неколкократно с нефролог, чието заключение е, че хиперкалиемията се дължи най-вероятно на тъканен разпад. Към терапията се добавиха Калциум глюконикум,Солуцио Глюкозе 5% 500 мл +10 Е Инсулин актрапид. На 24.03.2021г пациентът става сомнолентен и неконтактен, с фебрилитет от 39^0. Направени са два антигенни теста за SARS-COV-2, които се оказаха отрицателни.Консултиран с невролог-без данни за огнищен неврологичен дефицит, но силно отпаднал и не може да пази равновесие. Изследвано е ниво на адренокортикотропен хормон, което се оказва повишено-422,0 pg/ml, и серумен кортизол в 8 ч /381,8mmol-занижени стойности/.На 25.03.2021г отново е хипотоничен, отпуснат, трудно контактен. При изследване на кръвните газове и АКР се регистрират данни за метаболитна ацидоза. След консултация с ендокринолог и обсъждане, се установи, че се касае за Адисонова болест в криза. Към терапията се включи 40% солуцио глюкозе болус интравенозно,5% сол. глюкозе 500 мл, Метилпреднизолон 120 мг. болус +40 мг. интравенозно +40 мг интрамускулно. Отчете се подобрение в състоянието и възстановяване на съзнанието. Пациентът беше насочен към Клиника по ендокринология и болести на обмяната на УМБАЛ „Свети Георги“ където се потвърди наличието на първичен хипокортицизъм, след което остана на трайно заместително лечение с глюкокортикоиден препарат, първоначално парентерално а по-късно премина на перорална терапия с Преднизолон кортико по схема. След окончателно поставената диагноза Адисонова болест при туберкулоза, пациентът беше върнат във Фтизиатрично отделение на УМБАЛ „Свети Георги“ за довършване на антитуберкулозната терапия и проследяване.

На фиг.2 представяме контролна рентгенография на бели дробове след проведена двумесечна терапия за туберкулоза.

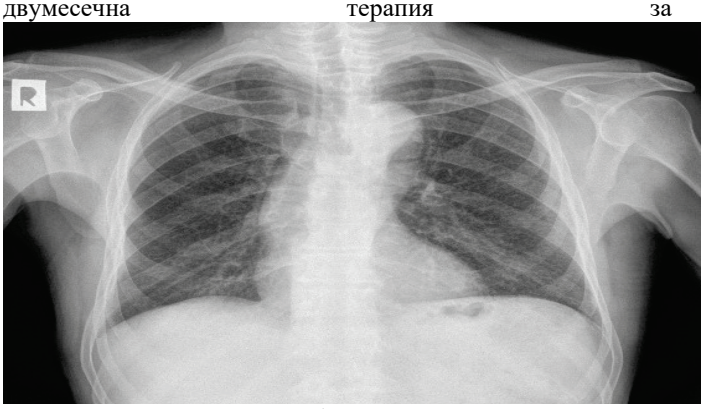

Описва се значителна резорбция на милиарните силни засенчвания двустранно.

Пациентът се изписа с подобрение в общото състояние, поддържаща терапия за туберкулозното заболяване и терапия за Адисоновата болест. Препоръчано е проследяване от от пулмолог и ендокринолог.

Изводи

- колкото и рядко да се диагностицира туберкулозата в наши дни, потенциалният риск от възникване на съпътстващи състояния с висок риск от фатален изход не бива да се пренебрегва;
- подходът в диагностицирането и лечението на болните от белодробна туберкулоза пациенти, изисква задълбочено клинично мислене и индивидуална оценка на всеки конкретен случай.

Заключение

Представеният от нас рядък клиничен случай показва, че е възможно развитие на Адисонова болест при пациенти с белодробна туберкулоза. Задълбочените познания и клиничен опит са ключови при оценката на риска и провеждането на ефективно лечение при подобен род пациенти.

Библиография

1.Институт по редки болести Адисонова болест Болест на Адисон » Институт по редки болести (raredis.org)

2. "Addison Disease". MedicineNet. Archived from the original on 24 June 2007. Retrieved 25 July 2007.

3. "Addison's disease". *nhs.uk*. 2018-06-22. Retrieved 2020-10-14

4. Volpé, Robert (1990). *Autoimmune Diseases of the Endocrine System*. CRC Press. p. 299. ISBN 978-0-8493-6849-3.

5. "Adrenal Insufficiency and Addison's Disease". National Institute of Diabetes and Digestive and Kidney Diseases. May 2014. Archived from the original on 13 March 2016. Retrieved 13 March 2016.

6. "Addison's Disease". *NORD (National Organization for Rare Disorders)*. Retrieved 2020-12-01.

7. Napier, Catherine; Pearce, Simon H.S. (June 2014). "Current and emerging therapies for Addison's disease". *Current Opinion in Endocrinology, Diabetes and Obesity*. Philadelphia, Pennsylvania: Lippincott Williams & Wilkins Ltd. **21** (3): 147–53. doi:10.1097/med.0000000000000067. PMID 24755997. S2CID 13732181

8. Napier, Catherine; Pearce, Simon H.S. (December 2012). "Autoimmune Addison's disease". *Presse Médicale*. Amsterdam, Netherlands: Elsevier. **41** (12 P 2): e626-35. doi:10.1016/j.lpm.2012.09.010. PMID 23177474.

9. Tuberculosis World Health Organization Tuberculosis (who.int)

10. Sanne van Haren Noman Visser Hannah Muller F Alex et al Eur J Case Rep Intern Med 2018 Aug 28;5(8):000911. doi: 10.12890/2018_000911. eCollection 2018.Addison's Disease Caused by Tuberculosis: Diagnostic and Therapeutic Difficulties

Научни трудове на Съюза на учените в България–Пловдив. Серия Г. Медицина, фармация и дентална медицина т. XXVII. ISSN 1311-9427 (Print), ISSN 2534-9392 (On-line). 2022. Scientific works of the Union of Scientists in Bulgaria-Plovdiv, series G. Medicine, Pharmacy and Dental medicine, Vol. XXVII. ISSN 1311-9427 (Print), ISSN 2534-9392 (On-line). 2022.

EPIDEMIOLOGY, ETIOLOGY, TRIGGERS, PATHOGENESIS, CLASSIFICATION, CLINICAL FORMS AND CRITERIA FOR DIFFERENTIATION OF THE MAIN TYPES OF ANGIOEDEMA

Svetlan Dermendzhiev [1,2,3]

1 Section of Occupational Diseases and Toxicology, Second Department of Internal Medicine, Faculty of Medicine, Medical University - Plovdiv
2 Department of Occupational Diseases, incl. activity in clinical allergology, University Hospital "St. George" EAD - Plovdiv
3 Clinic of Clinical Toxicology, University Hospital "St. George" EAD-Plovdiv

ЕПИДЕМИОЛОГИЯ, ЕТИОЛОГИЯ, ОТКЛЮЧВАЩИ ФАКТОРИ, ПАТОГЕНЕЗА, КЛАСИФИКАЦИЯ, КЛИНИЧНИ ФОРМИ И КРИТЕРИИ ЗА ОТДИФЕРЕНЦИРАНЕ НА ОСНОВНИТЕ ТИПОВЕ АНГИОЕДЕМ

Светлан Дерменджиев [1,2,3]

[1] Секция по професионални заболявания и токсикология, Втора катедра по вътрешни болести, Медицински факултет, Медицински университет – Пловдив
[2] Отделение по професионални болести, вкл. дейност по клинична алергология, УМБАЛ „Свети Георги“ ЕАД – Пловдив
[3] Клиника по клинична токсикология, УМБАЛ „Свети Георги“ ЕАД-Пловдив

Abstract:

Angioneurotic edema is a common condition in clinical allergy practice. It can occur both alone, as a systemic allergic reaction, and in combination with other allergic syndromes and diseases. Angioedema may be part of the clinical picture of anaphylactic shock, which is a life-threatening condition. In order to make on time and accurate diagnosis, and to undertake adequate treatment, clinicians must have up-to-date knowledge of the etiology, triggers, pathogenetic mechanisms, classifications, and criteria for differentiating the main types of angioedema. This problem is especially important in emergency medicine, where angioedema can create a high risk of death. The purpose of this review is to present in a systematic way the currently available information on the problem, based on evidence-based medicine.

Key words: angioedema, etiology, triggers, pathogenesis, clinical forms, criteria for differentiation

Corresponding author: svetlan_d@yahoo.com

Резюме

Ангионевротичният оток е често срещано състояние в клиничната алергологична практика. Може да се изяви както самостоятелно, като системна алергична реакция, така и в съчетание с други алергични синдроми и заболявания. Ангиоедемът може да бъде част от клиничната картина на анафилактичния шок, който е животозастрашаващо състояние. За да се постави своевременна и точна диагноза, и да се предприеме адекватно лечение, клиницистите трябва да разполагат със съвременни познания за етиологията, отключващите фактори, патогенетичните механизми, класификациите и критериите за отдиференциране на основните типове ангиоедем. Този проблем е от особено значение в условията на спешната медицина, когато ангиоедемът може да създаде висок риск от фатален изход. Цел на настоящия обзор е да представим в систематизиран вид наличната към момента информация по проблема, основана на медицината на доказателствата.

Ключови думи : ангиоедем, етиология, отключващи фактори, патогенеза, клинични форми, критерии за отдиференциране

Кореспондиращ автор : svetlan_d@yahoo.com

Определение

Ангиоедемът се дефинира като съдова реакция на дълбоки кожни/ подкожни тъкани или лигавични/субмукозни тъкани с локализирана повишена пропускливост на кръвоносните съдове, което води до подуване на тъканите. Ангиоедемът може да бъде медииран от брадикинин и/или мастоцитни медиатори, включително хистамин. Брадикинин-медииранит ангиоедем може да възникне или наследствено, или придобито поради дефицит / дефект на C1 инхибитор (C1-INH) или други механизми.(39)

В клиничен аспект, една от най-често използваните дефиниции определя ангиоедема като състояние на внезапно появил се ясно изразен оток на подлежащата дерма и хиподерма, по-често съпътстван от усещане за болка, отколкото сърбеж, склонност към често въвличане на лигавицата и тенденция към по-бавно обратно развитие в сравнение с уртикарията. Алергичните отоци, които са предимно IgE - медиирани, са сърбящи, бързопреходни, често съпътствани от уртикария и се повлияват благоприятно от лечение с антихистамини, кортикостероиди и адреналин. Отоците при Наследствения ангиоедем (HAE), който е рядко срещано заболяване, имат особена характеристика предвид специфичната етиология и патогенеза на болестта. Характерни са пристъпно появяващите се отоци, които са бледи, твърди, несърбящи, не се съчетават с уртикария и не се повлияват благоприятно от конвенционалната антиалергична терапия. Претърпяват обратно развитие в рамките на 1- 2 денонощия.(1)

Епидемиология

Световната здравна организация (СЗО) съобщава, че уртикария и/или ангиоедем се докладва при до 20% от общата популация. При приблизително 40-50% от пациентите с хронична спонтанна уртикария се установява ангиоедем, а около 10% имат само ангиоедем. В други източници се съобщава, че до 1% от населението има хронична уртикария. На основание цитираните по-горе данни може да се приеме, че до 0.5% от населението страда от рецидивиращ ангиоедем. Ангиоедемът е спешно състояние - Ангиоедемът е спешно състояние поради своите клинични прояви и пациентите често попадат в спешни отделения.

Според различни данни около 1 млн души годишно посещават спешните отделения в САЩ със симптоми на ангиоедем.(27,37)

Етиология

Инхибитори на ангиотензин конвертиращия ензим

- Около 1 на 200 души, приемащи ACE инхибитори развиват отоци.
- Клиничната изява е в рамките на първите няколко месеца от лечението.
- В редки случаи отоците се появяват след месеци до години или само при увеличаване на дозата.(4)

Алергия към храни и лекарства

- Отоците в резултат на алергични реакции към храни или лекарства понякога са тежки и живото застрашаващи, но обикновено отшумяват в рамките на 24 часа.(2)

Нестероидни противовъзпалителни средства (НСПВС)

Индуцирани уртикариални и ангиоедемни реакции са сред най-често срещаните реакции на свръхчувствителност към лекарството в клиничната практика. Kowalski и сътр. 2015, различават три основни клинични фенотипа на остри кожни реакции, причинени от НСПВС, проявяващи се с ангиоедем, уртикария или и двете(33):

- кожни заболявания, обострени от НСПВС
- НСПВС медикаментозно индуцирани уртикария или ангиоедем
- НСПВС медикаментозно индуцирани уртикария и ангиоедем (NUIA)

Освен ACE инхибиторите и НСПВС, множество други медикаменти играят роля в етиологията на ангиоедема(3):

- антибиотици и химиотерапевтици, цитостатици
- деривати на ацетилсалициловата киселина (аспирин или комбинирани препарати, съдържащи ацетилсалицилова киселина)
- аналгетици, антипиретици, анестетици
- антитромбоцитни лекарствени продукти
- рентгеноконтрастни вещества
- психотропни медикаменти
- антихипертензивни медикаменти от други фармакологични групи
- препарати на билкова основа и хомеопатични продукти
- хормони и хормонални препарати
- вливане на плазма, плазмозаместители или високомолекулни разтвори
- препарати за локална употреба (кремове, лосиони , унгвенти и др.)
- Витамини и други препарати

Храни и инсекти

Хранителни продукти:

- риба и “морски дарове“
- ядки
- яйца и яйчни продукти
- плодове и зеленчуци
- мляко и млечни продукти
- месо и месни продукти

Инсекти:

- оси
- пчели
- стършели

Други фактори, от изключителна важност за клиничната практика :

- Ангиоедем и уртикария като системна реакция след осъществяване на КАТ
- Алергени от работната среда (професионални алергени)
- Изделия от латекс
- Изделия от синтетични полимери и пластмаси
- Физикални фактори
- Токсични агенти
- Понесени инвазивни манипулации или хирургични интервен- ции
- Травми
- След ваксинации и имунизации
- Имунни дефицити - НАЕ
- Ензимни дефекти и метаболитни нарушения

Отключващи фактори

Ендогенни:

- Чревни паразити
- Системни заболявания на съединителната тъкан
- Автоимунна тиреоидна патология
- Захарен диабет
- Неоплазми

- Бременност

Екзогенни:

- Храни и консерванти
- Медикаменти /местни и системни/
- Ужилване от насекоми
- Полени
- Инхалаторни алергени
- Епидермални животински алергени
- Физикални стимули

Класификация

Диагнозата на ангиоедема трябва да бъде прецизирана чрез специфициране на типа. При липса на приета класификация, различните видове ангиоедем не са уникално идентифицирани. Поради тази причина през 2014 г. Международната работна група за наследствен ангиоедем (HAWK) предложи първата класификация на ангиоедема. Като отделни форми са идентифицирани четири типа придобит (ПАЕ) и три вида наследствен ангиоедем (НАЕ). В рамките на придобития и наследственя ангиоедем специфичните форми се отличават допълнително по етиология, патогенеза или клинични фенотипове.(8)

Разграничаването на различните видове ангиоедем е сериозно предизвикателство за практикуващите лекари, които се сблъскват с този проблем. Различаването на отделните форми и установяването на правилната диагноза е критично, тъй като терапевтичните подходи са различни. По отношение на класификацията на ангиоедемите, съществуват множество публикации по темата, но за клиничната практика е важно такава класификация, която е пряко свързана с клиничните прояви и съответно помага на клиницистите в поставянето на диагнозата.(6)

Патогенеза

Ангиоедемът е следствие от локално увеличаване на пропускливостта на подкожни или субмукозни капиляри и посткапиларни венули, причиняващи локална плазмена екстравазация в отговор на медиатори като хистамин, брадикинин и др.(35)

Според патофизиологичните фактори и патогенетични механизми се различават следните форми на ангиоедем :

■ Алергичен ангиоедем (хистамин индуциран ангиоедем) - реакция на свръхчувствителност към различни нокси: лекарства, храни, отрови от насекоми

■ Кинин индуциран ангиоедем - причинява се от индуцирано от брадикинин активиране на ендотелни клетки, което води до вазодилатация и повишен пермеабилитет на капиляри. Може да бъде наследствена или лекарствено индуцирана форма.

■ Идиопатичен ангиоедем (без установена причина)

Основни патогенетични механизми

Медиаторите, които индуцират ендотелната пропускливост на клетките и механизмите им за освобождаване са ключови елементи в диагностиката и лечението на първичния ангиоедем. Повишеният пермеабилитет на съдовете и формирането на отока зависи от целостта на ендотела и експресията на трансмембранния адхезивен протеин VE - кадхерин по клетъчната повърхност. Откриване на разтворим VE-кадхерин в серума на пациенти с форма на първичен ангиоедем по време на пристъп е доказателство в подкрепа на този механизъм. Персистиращият ангиоедем се медиира от прекомерно локално генериране на брадикинин, който стимулира B2 рецепторите (BK-B2R), което в отговор предизвиква оток през вътреклетъчния път на NO. Брадикининът е крайният продукт на активирането на плазмената контактна система и калликреин-кининова система. Процесът се задейства/усилва от наличие на активен коагулационен фактор XII.(16)

Скорошни проучвания разкриват, че при хистамин-индуцираните форми, повишената пропускливост на съдовете е резултат от увеличения кръвоток, индуциран от NO. В резултат на това, зачервяването и болката са по-изразени клинични симптоми при хистамин-индуцираните уртикария и ангиоедем.(18,20)

Клинични форми и критерии за отдиференциране на основните типове ангиоедем

Клиничната симптоматика на ангиоедема сама по себе си показва, че алергията е най-честата причина и хистаминът е най-разпространеният медиатор. След като алергичните механизми бъдат изключени, а симптомите рецидивират, състоянието следва да бъде интерпретирано въз основа на доминиращия медиатор. Същият, най-общо, може да бъде квалифициран като хистаминергичен или нехистаминергичен.(7)

Основни различия между хистамин-медиирания и брадикинин медиирания ангиоедем

► Хистамин - медииран АЕ :

- Ясни тригери като ужилване от инсекти, храни, лекарства
- Отокът се развива бързо и често придружен от уртикария и сърбеж
- Локализация – всяка област на тялото, бъпреки че областта на лицето, гърлото и ларинкса са по-често срещани
- Възможна е прогресия към анафилаксия

► Брадикинин - медииран АЕ :

- Не се придружава от уртикария
- Анамнеза за повтарящи се отоци или необясними, рецидивиращи болка в корема
- Фамилна анамнеза за ангиоедем или текущо лечение с АСЕ инхибитори
- Възможна е прогресия към анафилаксия(9)

От клинична гледна точка идентифицирането на медиатора, който обуславя възникването и развитието на ангиоедема, е важно, тъй като на тази база се изгражда терапевтичната стратегия. При спешни ситуации честотата на различните форми може да бъде основният критерий за избор на едно или друго лечение. В допълнение към епидемиологичните данни, характерът на клиничната симптоматика може да подпомогне лекаря в ориентацията за основния медиатор. Най-честата форма на рецидивиращ придобит ангиоедем се свързва с инхибиторите на ангиотензин-конвертиращия ензим (ИАКЕ-ПАЕ). Симптомите не се появяват директно при експозиция, както при нежеланите лекарствени реакции. Те могат да започнат години след започване на терапията и да се повтарят с различна честота, вариираща от няколко пъти годишно до всяка седмица.(10)

Изводи

- Разграничаването на хистамин от брадикинин индуцирания АЕ, особено в спешен порядък, е от основно значение при определяне терапията на пациента
- Ключов момент при вземането на решения е клиничната изява на ангиоедема и индивидуалната оценка на риска при някои специфични локализации на отока

Литература

1. Св. Дерменджиев, Ангионевротичен оток, Студио Гриф, 2018, стр. 5,-88, ISBN 978-619-90240-5-8
2. Adhikari SP, Schneider JI. An unusual cause of abdominal pain and hypotension: angioedema of the bowel. *J Emerg Med*. Jan 2009;36(1):23-5.
3. Agostoni, A. and M. Cicardi, Drug-induced angioedema without urticaria. Drug Saf, 2001. 24(8): p. 599-606.
4. ASCIA (Australian Society of Clinical Immunology and Allergy) 2019, www.allergy.org.au
5. Banerji A, Sheffer AL: **The spectrum of chronic angioedema.** *Allergy Asthma Proc* 2009, **30:**11-6.
6. Batista M, F Alves F, Gonçalo M, The Different Faces of Angioedema: Classification, Diagnosis and Management, Revista SPDV 2019, 77(2
7. Bernstein et al. International Journal of Emergency Medicine (2017) 10:15
8. Bork K, Aygören-Pürsün E, · Murat Bas M, Biedermann T, Greve J, Hartmann K , Magerl M · Martinez-Saguer I, Maurer M, Ott H, Staubach P, Wedi B, Guideline: Hereditary angioedema due to C1 inhibitor deficiency, Allergo J Int (2019) 28:16–29
9. Bork K, Meng G, Staubach P, Hardt J. Hereditary angioedema: new findings concerning symptoms, affected organs,andcourse. AmJMed. 2006;119:267–74.
10. Bork K, Staubach P, Eckardt AJ, Hardt J. Symptoms, course, and complications of abdominal attacks in hereditary angioedema due to C1 inhibitor deficiency. Am J Gastroenterol. 2006;101:619–2
11. Brazier Y, Murrel D, Everything you need to know about angioedema, Medical News Today, July 2018
12. Byrd JB, Adam A, Brown NJ: **Angiotensin-converting enzyme inhibitor-associated angioedema.** *Immunol Allergy Clin North Am* 2006, **26:**725-37.
13. Chiu, A.G., et al., Angiotensin-converting enzyme inhibitor-induced angioedema: a multicenter review and an algorithm for airway management. Ann Otol Rhinol Laryngol, 2001. 110(9): p. 834-40.
14. Cicardi M, Aberer W, Banerji A, et alq, Classification, diagnosis, and approach to treatment for angioedema: consensus report from the Hereditary Angioedema International Working Group. Allergy 2014; 69: 602–616.
15. Cicardi M, Bork K, Caballero T, Craig T, Li HH, Longhurst H, Reshef A, Zuraw B. Evidence-based recommendations for the therapeutic management of angioedema owing to hereditary C1 inhibitor deficiency: consensus report of an International

Working Group. Allergy. 2012;67:147–157.

16. Cicardi M, Suffritti C, Perego F, Caccia S, Novelties in the Diagnosis and Treatment of Angioedema, J Investig Allergol Clin Immunol 2016; Vol. 26(4): 212-221

17. Cicardi, M., et al., Angioedema associated with angiotensin-converting enzyme inhibitor use: outcome after switching to a different treatment. Arch Intern Med, 2004. 164(8): p. 910-3.

18. Curry FR, Adamson RH. Vascular permeability modulation at the cell, microvessel, or whole organ level: towards closing gaps in our knowledge. Cardiovasc Res. 2010;87:218-29.

19. Deacock S J, An approach to the patient with urticarial, Clin Exp Immunol. 2008 Aug; 153(2): 151–161

20. Duran WN, Breslin JW, Sanchez FA. The NO cascade, eNOS location, and microvascular permeability. Cardiovasc Res. 2010;87:254-61

21. Ferrer M, Sastre J, Jáuregui I, Dávila I, Montoro J, del Cuvillo A, et al. Effect of antihistamine up-dosing in chronic urticaria. *J Investig Allergol Clin Immunol*. 2011;21 Suppl 3:34-9.

22. Frank MM, Jiang H: **New therapies for hereditary angioedema: disease outlook changes dramatically.** *J Allergy Clin Immunol* 2008, **121:**272-280.

23. Frigas E, Park M: **Idiopathic recurrent angioedema.** *Immunol Allergy Clin North Am* 2006, **26:**739-51.

24. Göring HD, Bork K, Späth PJ, Bauer R, Ziemer A, Hintner H, et al. Untersuchungen zumhereditären Angioödem im deutschsprachigenRaum.Hautarzt. 1998;49:114–22

25. Grattan, C., S. Powell, and F. Humphreys, Management and diagnostic guidelines for urticaria and angio-oedema. Br J Dermatol, 2001. 144(4): p. 708-14.

26. Handa S, Dogra S, Kumar B. Comparative efficacy of cetirizine and fexofenadine in the treatment of chronic idiopathic urticaria. *J Dermatolog Treat*. Jan 2004;15(1):55-7.

27. Hentges F, Hilger C, Kohnen M, et al. Angioedema and estrogen-de- pendent angioedema with activation of the contact system. J Allergy Clin Immunol. Vol. 123. United States2009. p. 262-4.

28. HoriuchiT, Hereditary Angioedema from 1888 to 2018 -Progress and Problems,Intern Med. 2018 Nov 1; 57(21): 3065–3066. Published online 2018 Sep

29. Howes, L.G. and D. Tran, Can angiotensin receptor antagonists be used safely in patients with previous ACE inhibitor-induced angioedema? Drug Saf, 2002. 25(2): p. 73-6.

30. James Ch, Bernstein J A, Current and future therapies for the treatment of histamine-induced angioedema, Expert Opin Pharmacother. 2017 Feb; 18(3): 253–262

31. Kanani A, Betschel S, Warrington R, Urticaria and angioedema, Allergy Asthma Clin Immunol. 2018; 14(Suppl 2): 59.

32. Kaplan AP. Urticaria and angioedema. In: Adkinson Jr, NF. *Middleton's Allergy:*

Principle and Practice. 7th ed. Mosby; 2009:1061-81.

33. Kowalski M, Woessner K, Sanak M, Approaches to the diagnosis and management of patients with a history of nonsteroidal anti-inflammatory drug–related urticaria and angioedema, Journal of Allergy and Clinical Immunology , Volume 136, Issue 2,, August 2015, Pages 245-251

34. Kozel, M.M., et al., Laboratory tests and identified diagnoses in patients with physical and chronic urticaria and angioedema: A systematic review. J Am Acad Dermatol, 2003. 48(3): p. 409-16.

35. Kulthanan K,1 Jiamton S, Boochangkool K, Jongjarearnprasert K, Angioedema: Clinical and Etiological Aspects, Clinical and Developmental Immunology, Volume 2007, Nov 2007, Article ID 26438

36. Lombardi, C., et al., Are physicians aware of the side effects of angiotensin-converting enzyme inhibitors?: a questionnaire survey in different medical categories. Chest, 2005. 128(2): p. 976-9.

37. Mansi M, Zanichelli A, Coerezza A, Suffritti C, Wu MA, Vacchini R, et al. Presentation, diagnosis and treatment of angioedema without wheals: a retrospective analysis of a cohort of 1058 patients. J Intern Med. 2015;277:585–93

38. Maurer et al. World Allergy Organization Journal (2018) 11:5)

39. Maurer M, Magerl M, Ansotegui I, et al, The international WAO/EAACI guideline for the management of hereditary angioedema – the 2017 revision and update, World Allergy Organization Journal (2018) 11:5

40. Nakamura S, Nagao A, Kishino M, Konishi H, Shiratori K. Education and Imaging. Gastrointestinal: angioedema of the small bowel. *J Gastroenterol Hepatol*. Jul 2008;23(7 Pt 1):1158.

41. Nzeako U, Diagnosis and management of angioedema with abdominal involvement: A gastroenterology perspective, World J Gastroenterol. 2010 Oct 21; 16(39): 4913–4921

42. Powell RJ, Du Toit GL, Siddique N, Leech SC, Dixon TA, Clark AT, Mirakian R, Walker SM, Huber PA, Nasser SM, British Society for Allergy and Clinical Immunology (BSACI): **BSACI guidelines for the management of chronic urticaria and angio-oedema.** *Clin Exp Allergy* 2007, **37:**631-650.

43. Raman SP, Lehnert BE, Pruthi S. Unusual radiographic appearance of drug-induced pharyngeal angioedema and differential considerations. *AJNR Am J Neuroradiol*. Jan 2009;30(1):77-8.

44. Ring J, Grosber M, Mohrenschlager M, Brockow K. Anaphylaxis: acute treatment and management. Chem Immunol Allergy. 2010;95:201–210.

45. Scheirey CD, Scholz FJ, Shortsleeve MJ, Katz DS. Angiotensin-converting enzyme inhibitor-induced small-bowel angioedema: clinical and imaging findings in 20 patients. *AJR Am J Roentgenol*. Aug 2011;197(2):393-8.

46. Tarbox J et al, Angioedema, JAMA. 2018;319(19):2054. doi:10.1001/jama.2018.4860

47. Zilberberg MD, Jacobsen T, Tillotson G. The burden of hospitalizations and emergency department visits with hereditary angioedema and angioedema in the United States, 2007. Allergy Asthma Proc. 2010;31:511-9.

48. Zingale LC, Castelli R, Zanichelli A, Cicardi M: **Acquired deficiency of the inhibitor of the first complement component: presentation, diagnosis, course, and conventional management.** *Immunol Allergy Clin North Am* 2006, **26:**669-690.

49. Zuberbier T et all, The EAACI/GA²LEN/EDF/WAO guideline for the definition, classification, diagnosis and management of urticaria, Allergy. 2018;73:1393–1414.

50. Zuraw B, Hereditary angioedema with normal C1 inhibitor: Four types and counting, The Journal of Allergy and Clinical Immunology, March 2018Volume 141, Issue 3, Pages 884–885

Научни трудове на Съюза на учените в България–Пловдив. Серия Г. Медицина, фармация и дентална медицина т. XXVII. ISSN 1311-9427 (Print), ISSN 2534-9392 (On-line). 2022. Scientific works of the Union of Scientists in Bulgaria-Plovdiv, series G. Medicine, Pharmacy and Dental medicine, Vol. XXVII. ISSN 1311-9427 (Print), ISSN 2534-9392 (On-line). 2022.

MODERN ASPECTS OF CLINICAL FORMS AND COURSE OF ANGIOEDEMA, DIAGNOSTIC AND THERAPEUTIC ALGORITHMS

Svetlan Dermendzhiev [1,2, 3]

1.Section in Occupational Diseases and Toxicology, Second Department of Internal Medicine, Faculty of Medicine, Medical University - Plovdiv

2. Department of Occupational Diseases, incl. activity in clinical allergology, University Hospital "St. George" EAD - Plovdiv

3. Clinic of Clinical Toxicology, University Hospital "St. George" EAD-Plovdiv

СЪВРЕМЕННИ АСПЕКТИ НА КЛИНИЧНИТЕ ФОРМИ И ПРОТИЧАНЕ НА АНГИОЕДЕМА, ДИАГНОСТИЧНО-ТЕРАПЕВТИЧНИ АЛГОРИТМИ

Светлан Дерменджиев [1,2, 3]

1.Секция по професионални заболявания и токсикология, Втора катедра по вътрешни болести, Медицински факултет, Медицински университет – Пловдив

2.Отделение по професионални болести, вкл. дейност по клинична алергология, УМБАЛ „Свети Георги“ ЕАД – Пловдив

3 Клиника по клинична токсикология, УМБАЛ „Свети Георги“ ЕАД-Пловдив

Abstract

Clinically, one of the most commonly used definitions defines angioedema as a condition of sudden onset swelling of the underlying dermis and hypodermis, more often accompanied by pain than itching, a tendency to frequent involvement of the mucosa and a tendency to more slowly reversal compared to urticaria. The diversity of etiology and triggers of angioedema, as well as the wide range of pathophysiological mechanisms underlie the different types and forms of the disease. Despite the similarity in the clinical picture, each of the types of angioedema is distinguished by some features that clinicians should take into consideration when choosing a therapeutic strategy for a particular patient. The purpose of this review is to present in a systematic way the currently available information on the problem, based on evidence-based medicine.

Key words: angioedema, clinical forms, hereditary angioedema, diagnostic and differential diagnostic criteria, therapeutic approaches

Corresponding author: svetlan_d@yahoo.com

Резюме

В клиничен аспект, една от най-често използваните дефиниции определя ангиоедема като състояние на внезапно появил се ясно изразен оток на подлежащата дерма и хиподерма, по-често съпътстван от усещане за болка, отколкото сърбеж, склонност към често въвличане на лигавицата и тенденция към по-бавно обратно развитие в сравнение с уртикарията. Разнообразието в етиологията и отключващите ангиоедема фактори, както и широкият спектър от патофизиологични механизми са в основата на различните типове и форми на заболяването. Въпреки сходството в клиничната картина, всеки един от типовете ангиоедем се отличава и с някои особености, които клиницистите следва да имат предвид при избора на терапевтична стратегия спрямо конкретния пациент. Цел на настоящия обзор е да представим в систематизиран вид наличната към момента информация по проблема, основана на медицината на доказателствата.

Ключови думи : ангиоедем, клинични форми, наследствен ангиоедем, диагностични и диференциално-диагностични критерии,терапевтични подходи

Кореспондиращ автор : svetlan_d@yahoo.com

Дефиниция

Клинично наследственият (НАЕ) и придобитият (ААЕ) ангионевротичен оток са сходни и се характеризират с повтарящи се епизоди на ангиоедем, без уртикария или сърбеж, които най-често засягат кожата или лигавичните тъкани на стомашно-чревния тракт и горните дихателни пътища. В зависимост от проявата на симтпомите, ангионевротичният оток (АНО, АЕ) може да бъде класифициран като изолиран остър епизод или като хронична и рецидивираща форма.(7, 34)

Клинични форми/типове

● Острата форма на придобития АЕ може да се прояви комбинирано с остра уртикария или анафилаксия.

● Хроничният рецидивиращ ангиоедем възниква най-вече във връзка с хронична уртикария – спонтанно появила се или индуцирана от тригер. В около 10 % от случаите, хроничните рецидивиращи ангионевротични отоци се изявяват като самостоятелен симтпом, без видима уртикария.

● Рецидивиращият ангиоедем без уртикария може да бъде проява на наследствена форма по-често и по-рядко да принадлежи към някоя от придобитите форми.(3)

Основни симптоми

▪ коремна болка - болките в корема, като симптом на ангиоедем често са предизвикателство от дигностична гледна точка. Острата болка в корема е един от типичните клинични прояви и неправилната диагноза може да доведе до ненужна хирургическа намеса.(44)

▪ зрението също може да бъде засегнато.

▪ бронхоспазъм може да възникне, ако са засегнати лигавицата на гърлото и дихателните пътища. Развиват се симтпоми на дихателна недостатъчност.

▪ в тежки случаи може да настъпи анафилактичен шок и това може да бъде животозастрашаващо.(13)

▪ уртикария

Клиничните симптоми при ангиоедем са в резултат на повишената съдова пропускливост - получава се оток на дълбоките дермални, подкожни и субмукозни тъкани. Подуването може да бъде асиметрично, засягащо лицето, шията, ръцете, гениталиите. С развитието на отока не се наблюдава промяна в цвета на кожата и липсва сърбеж. Болката и паренето са по-чести придружаващи симтпоми от сърбежа, за разлика от уртикарията, при която сърбежът е типично оплакване.(24)

Ангиоедем и уртикария - комбинирането на ангиоедем и уртикария се среща при 40 % от пациентите.(21)

Наследствен ангиоедем (НАЕ)

Наследственият ангиоедем е наследствено заболяване, характеризиращо се с повтарящи се епизоди на самоограничаващи се отоци на кожата и субмукозните тъкани, които са свързани с пристъпи на коремна болка и опасно за живота подуване на дихателните пътища.(31)

Епидемиология

Честота – 1 на 50 000 до 1 на 100 000. Тип I е най-чест. Среща се при 85% от случаите. Тип II се среща при 15% от случаите. Тип III е много рядък, по-често срещан при жени. Не се наблюдават различия в засягането според пол и етническа принадлежност. Възрастови различия - при около ½ от пациентите НАЕ стартира през първото десетилетие от живота, а при 1/3 през втората декада. 5% са възрастните асимптомни пациенти.(1)

Етиология

НАЕ е автозомно-доминантно заболяване, което обикновено се свързва с фамилна обремененост. Въпреки това са възможни и нови мутации на гена - средно в 20-25% от случаите. НАЕ е резултат от мутация на SERPING1 ген, локализиран в хромозома 11, който е отговорен за синтезата на C1 инхибиторен протеин (C1 INH). Всички пациенти, описани в литературата, са хетерозиготи.(1)

Типове/форми

Възможни са три типа мутации:

При първия серумните нива на C1 INH са намалени (тип I).

Тип II - нарушена функция на C1 INH.

Възможна е и мутация на F12 гена, който кодира един от факторите на кръвосъсирването - ф.XII. Този тип НАЕ - III тип, се характеризира с намалена плазмена концентрация на ф.XII. Тип III отскоро се определя като естроген- зависима наследствена форма на ангиоедем, появяваща се предимно при жени с нормални нива на функционален C1 INH.(1)

Рискови фактори

Към рисковите фактори за настъпване на пристъп на НАЕ се включват травмите - хирургични операции, стоматологични манипулации или злополуки. При тип III се говори и за възможно влияние на вариациите в нивата на половите хормони. Основни фактори са също така стресовите ситуации, приемът на различни медикаменти, токсични влияния, инфекции и др. Придобитите форми на ангиоедем често се асоциират с лимфопролиферативни и злокачествени заболявания. При децата те се срещат рядко.(13)

Патогенеза

C1 INH е плазмен гликопротеин с 40% въглехидратна част. Основната му синтеза се извършва в черния дроб, въпреки че големи количества се синтезират и в моноцитите в периферната кръв. Интерлевкин 6 увеличава синтезата на C1 инхибиторния протеин от HepG2 хепатомни клетки ин витро. Продукцията се стимулира и от интерлевкин 1, като последният няма самостоятелен ефект върху синтезата и секрецията на C1 протеина. Следователно синтезата на C1 инхибитора ин виво може да бъде регулиран от тези цитокини.(4)

Настоящото разбиране за типовете HAE: Видове HAE и механизма на развитие на клиничните симптоми - HAE може да бъде разделена на 2 широки групи: тип I дефицит на C1INH или тип II 2 нормални нива на C1INH. Всяка широка група има няколко подтипа.(53)

Асоциация на HAE с други заболявания

Пациентите с HAE са с повишена честота на автоимунни заболявания. Около 2% от пациентите имат придружаващ системен лупус еритематозус. Такава асоциация е по-характерна за женския пол. Въпреки че като цяло такива пациенти имат по-леки прояви на сис- темния лупус еритематозус, кожното засягане е по-изразено. В проучване приблизително 12% от пациентите с HAE имат съпътстващо автоимунно заболяване. Такива заболявания най-често са артрит, тиреоидит, гломерулонефрит и възпалителни чревни заболявания. Други заболявания, свързани с HAE ,са синдром на Сьогрен, лекарствено-индуциран лупус, перниционзна анемия, склеродермия, автоимунен аортит.(6)

Клинична картина

∗ Пристъпи/атаки от оток

От клинична гледна точка HAE-C1-INH се характеризира с епизоди на оток, които отзвучават често спонтанно. Обикновено едемът е локаризиран по кожата, стомашно-чревния тракт и по-рядко се засягат дихателните пътища. Видовете I и II HAE-C1-INH не се различават по отношение на техните клинични симптоми. Често като продромални симптоми се появяват умора, изтощение, повишена жажда, агресивност, депресивно настроение и обрив по кожата наречен еритема маргинатум.(10)

∗ Кожна локализация – отокът на кожата обикновено засяга лицето, крайниците и гениталиите. При HAE, отокът не се придружава от сърбеж, а по-скоро от усещане за опъване, като в напреднал стадий пациенитите съобщават за болка и парене. Подуването продължава средно между 1–3 дни, но може да отзвучи и след няколко часа или по-дълго - описани са случаи до 7 дни. Не се изключва появата на уртики.(10)

∗ Засягане на ГИТ - повечето пациенти съобщават за епизоди от коремни болки със спастичен характер, най-често придружени от гадене и повръщане. Продължителността е обикновено 2- 7 дни. Не рядко абдоменалните кризи се съпътстват от асцит и воднисти изхождания поради натрупване на течност в лумена на червата. Съществува опасност от хемоконцентрация и шок.(12,27)

∗ Редки локализации - засягане на хипофаринкса, орофаринкса с мекото небце и увулата, езика и други органи. Отокът на пикочните пътища често може да се приеме за такъв от инфекция.

∗ Други наблюдавани симптоми са главоболие, зрителни нарушения (диплопия, замъглено виждане), атаксия, мускулни болки.(11)

Диагностични и диференциално-диагностични критерии

Диагностика на уртикарията и ангиоедема, базирана на т. нар.тристепенна програма/скала (по J.Ring).

Степени на програмата

►Първа степен – изисква извършване на основни /базисни/ изследвания , с които се уточнява диагнозата на всички пациенти с ХУ.

►Втора степен – включва осъществяването на интензивни изследвания, които са осъществими в специализирани алергологични кабинети и имунологични лаборатории.

►Третата степен включва извършването главно на провокационни тестове.(47)

Диагностично-терапевтични алгоритми и терапевтични подходи

В годините след 2000-ната алгоритмите за диагностика и лечение на ангионевротичния оток и уртикарията непрекъснато се актуализират както на национално, така и на международно ниво. Осъвременяването на диагностично-терапевтичните алгоритми се основава на непрекъснато нарастващия обем от знания по тези проблеми. Така, на базата на медицината на доказателствата, се създадоха нови, а някои по-стари консенсуси се актуализираха.(1)

Критерии за НАЕ според EAACI и WAO

▪ често повтарящи се пристъпи от отоци

▪ положителна фамилна анамнеза (въпреки, че това може да не е налице в до 25 % от случаите)

▪ поява на симптомите в детска/юношеска възраст

▪ наличието на повтарящи се и болезнени коремни симптоми

▪ рецидивиращи отоци по ГДП

▪ липсва ефект от приложението на антихистамини, КС или епинефрин

▪ наличието на продромални признаци също е показателно за поставяне на диагноза НАЕ тип I или II(41)

Критерии в България за НАЕ

В България също има изработени критерии за поставяне на диагнозата Наследствен ангиоедем. Те се разделят в две основни групи, като е необходимо наличието на 1 клиничен и 1 лабораторен критерий.(2)

Основни принципи на профилактика на острите атаки/епизоди от ангиоедем/уртикария:

► Идентифициране и отстраняване на причинителя

► Избягване на провокиращите фактори:

• въздържане от употреба на НСПВС, АСЕ-инхибитори, кодеин и други медикаменти

• стрес

• травми

• вирусни инфекции

• прием на алкохол

• прием на оцветители и консерванти

• избягване професионалния контакт с контактни алергени от работната среда и обладаващи сенсибилизиращи свойства материали и химични субстанции

• избягване излагането на физикални фактори – излагане на слънце, студово въздействие, въздействие от натиск, вибрации(1)

Хистамин - индуциран АЕ – лечение на пристъп

■ отстраняване на причината

■ приложение на Adrenalinum (Epinephrine, Adrenalin) IM (интрамускулно) в доза:

- за възрастни - между 0,3 и 0,5 mg

(разреждане 1: 1000 или 1 mg / mL)

- за деца - 0,01 mg / kg (до 0,03 mg)

Дозата епинефрин може да се повтаря на всеки 15 - 20 минути до веднъж на всеки 4 часа, докато се постигне контрол на симптомите.(9)

Терапевтичен алгоритъм за уртикария и хистамин-медииран АЕ

Стартиране на лечението с подходяща стъпка за пациента според тежеста на заболяването и предишно лечение. На всяко ниво от стъпаловидния подход е необходимо да се направи оценка на ефективността и поносимостта на медикамента/медикаментите. “Step-down” в лечението е подходяща на всяко ниво, когато е постигнат постоянен контрол на АЕ/уртикарията.(33)

СТЪПКА 1

- Монотерапия с втора генерация АХ
- Избягване на тригери (вкл. НСПВС) и релевантни физични фактори, ако има клинични прояви на индуцирани от фичизни фактори уртикария/ангионевротичен оток

СТЪПКА 2

- Увеличаване на дозата на използвания в СТЪПКА 1 АХ от втора генерация ИЛИ
- Добавяне на друг АХ от втора генерация ИЛИ
- Добавяне на Н2 – антагонист ИЛИ
- Добавяне на левкотриенов инхибитор ИЛИ

Добавяне на първа генерация АХ вечер, преди лягане

СТЪПКА 3

- Увеличаване на дозата на ефикасен АХ (вкл. hydroxizine или doxepin), съобразено с поносимостта

СТЪПКА 4

Добавяне на алтернативен медикамент

- Omalizumab или cyclosporine
- Друго противовъдпалително средство, имуносупресант или биологично средство

По-нови подходи

При пациенти с трудно повлияваща се CIU може да се приложи левкотриенов антагонист (Montelucast) заедно с H1-блокер от 2 поколение.(1)

Omalizumab & Ciclosporine - Omalizumab - има положителна роля в лечението на хистамин-медиирания АЕ/уртикария. Съществуват достатъчно публикации, които показват, че Omalizumab значително подобрява симптомите на уртикария и АЕ. Cyclosporine - не е проучван за лечение на изолиран АЕ, индуциран от хистамин, но може да се прилага емпирично, ако терапията на етап 1-3, препоръчана от насоките за уртикария, не е ефективна за повлияване на симптомите на ангионевротичен оток, тъй той действа като възпрепятства клетъчно медиирания имунитет главно чрез понижаване на Т-зависимото образуване на цитокини.(33)

Изводи

■ За наследствен ангиоедем се говори ако, има фамилност или родственици с това заболяване до втора линия, ако е налице доказана мутация на гена SERPING1 или фактор XII, и е доказан фамилен дефицит на C1-INH. Всички други форми трябва да се разглеждат като придобити.

■ Диагностичният алгоритъм и терапевтичният подход следва да бъдат съобразени с основните патофизиологични форми/типове на заболяването.

■ Познанията за ангиоедема като заболяване, възможностите за неговото лечение, както и новите проучвания в посока разработване на медикаменти, насочени към профилактика и лечение на острата фаза на болестта, са от голямо значение.

■ Това, което пациентите изискват от своите лекари, е да бъдат подпомогнати в процеса на контрол над заболяването, за да водят пълноценен живот.

Литература

1. Св. Дерменджиев, Ангионевротичен оток, Студио Гриф, 2018, стр. 5,-88, ISBN 978-619-90240-5-8
2. Крушева Б, Стаевска М, Наследствен ангиоедем - пътят до диагнозата и нови терапевтични стратегии, Алергии Хиперсензитивност Астма, том 13, N2, 2016)
3. Adhikari SP, Schneider JI. An unusual cause of abdominal pain and hypotension: angioedema of the bowel. *J Emerg Med*. Jan 2009;36(1):23-5.
4. Agostoni, A. and M. Cicardi, Drug-induced angioedema without urticaria. Drug Saf, 2001. 24(8): p. 599-606.
5. ASCIA (Australian Society of Clinical Immunology and Allergy) 2019, www.allergy.org.au
6. Banerji A, Sheffer AL: The spectrum of chronic angioedema**.** *Allergy Asthma Proc* 2009, 30**:**11-6.

7. Batista M, F Alves F, Gonçalo M, The Different Faces of Angioedema: Classification, Diagnosis and Management, Revista SPDV 2019, 77(2

8. Bernstein et al. International Journal of Emergency Medicine (2017) 10:15

9. Bernstein JA, Moellman JJ. Emerging concepts in the diagnosis and treatment of patients with undifferentiated angioedema. International Journal of Emergency Medicine. 2012;5:39.

10. Bork K, Aygören-Pürsün E, · Murat Bas M, Biedermann T, Greve J, Hartmann K , Magerl M · Martinez-Saguer I, Maurer M, Ott H, Staubach P, Wedi B, Guideline: Hereditary angioedema due to C1 inhibitor deficiency, Allergo J Int (2019) 28:16–29

11. Bork K, Meng G, Staubach P, Hardt J. Hereditary angioedema: new findings concerning symptoms, affected organs,andcourse. AmJMed. 2006;119:267–74.

12. Bork K, Staubach P, Eckardt AJ, Hardt J. Symptoms, course, and complications of abdominal attacks in hereditary angioedema due to C1 inhibitor deficiency. Am J Gastroenterol. 2006;101:619–2

13. Brazier Y, Murrel D, Everything you need to know about angioedema, Medical News Today, July 2018

14. Byrd JB, Adam A, Brown NJ: Angiotensin-converting enzyme inhibitor-associated angioedema. *Immunol Allergy Clin North Am* 2006, 26:725-37.

15. Chiu, A.G., et al., Angiotensin-converting enzyme inhibitor-induced angioedema: a multicenter review and an algorithm for airway management. Ann Otol Rhinol Laryngol, 2001. 110(9): p. 834-40.

16. Cicardi M, Aberer W, Banerji A, et alq, Classification, diagnosis, and approach to treatment for angioedema: consensus report from the Hereditary Angioedema International Working Group. Allergy 2014; 69: 602–616.

17. Cicardi M, Bork K, Caballero T, Craig T, Li HH, Longhurst H, Reshef A, Zuraw B. Evidence-based recommendations for the therapeutic management of angioedema owing to hereditary C1 inhibitor deficiency: consensus report of an International Working Group. Allergy. 2012;67:147–157.

18. Cicardi M, Suffritti C, Perego F, Caccia S, Novelties in the Diagnosis and Treatment of Angioedema, J Investig Allergol Clin Immunol 2016; Vol. 26(4): 212-221

19. Cicardi, M., et al., Angioedema associated with angiotensin-converting enzyme inhibitor use: outcome after switching to a different treatment. Arch Intern Med, 2004. 164(8): p. 910-3.

20. Curry FR, Adamson RH. Vascular permeability modulation at the cell, microvessel, or whole organ level: towards closing gaps in our knowledge. Cardiovasc Res. 2010;87:218-29.

21. Deacock S J, An approach to the patient with urticarial, Clin Exp Immunol. 2008 Aug; 153(2): 151–161

22. Duran WN, Breslin JW, Sanchez FA. The NO cascade, eNOS location, and microvascular permeability. Cardiovasc Res. 2010;87:254-61

23. Ferrer M, Sastre J, Jáuregui I, Dávila I, Montoro J, del Cuvillo A, et al. Effect of

antihistamine up-dosing in chronic urticaria. *J Investig Allergol Clin Immunol*. 2011;21 Suppl 3:34-9.

24. Fisher D, Abukhdeir H, Understanding and Managing Angioedema in the Emergency Department, Emergency medicine reports, Dec 2016
25. Frank MM, Jiang H: **New therapies for hereditary angioedema: disease outlook changes dramatically.** *J Allergy Clin Immunol* 2008, **121:**272-280.
26. Frigas E, Park M: **Idiopathic recurrent angioedema.** *Immunol Allergy Clin North Am* 2006, **26:**739-51.
27. Göring HD, Bork K, Späth PJ, Bauer R, Ziemer A, Hintner H, et al. Untersuchungen zumhereditären Angioödem im deutschsprachigenRaum.Hautarzt. 1998;49:114–22
28. Grattan, C., S. Powell, and F. Humphreys, Management and diagnostic guidelines for urticaria and angio-oedema. Br J Dermatol, 2001. 144(4): p. 708-14.
29. Handa S, Dogra S, Kumar B. Comparative efficacy of cetirizine and fexofenadine in the treatment of chronic idiopathic urticaria. *J Dermatolog Treat*. Jan 2004;15(1):55-7.
30. Hentges F, Hilger C, Kohnen M, et al. Angioedema and estrogen-de- pendent angioedema with activation of the contact system. J Allergy Clin Immunol. Vol. 123. United States2009. p. 262-4.
31. HoriuchiT, Hereditary Angioedema from 1888 to 2018 -Progress and Problems,Intern Med. 2018 Nov 1; 57(21): 3065–3066. Published online 2018 Sep
32. Howes, L.G. and D. Tran, Can angiotensin receptor antagonists be used safely in patients with previous ACE inhibitor-induced angioedema? Drug Saf, 2002. 25(2): p. 73-6.
33. James Ch, Bernstein J A, Current and future therapies for the treatment of histamine-induced angioedema, Expert Opin Pharmacother. 2017 Feb; 18(3): 253–262
34. Kanani A, Betschel S, Warrington R, Urticaria and angioedema, Allergy Asthma Clin Immunol. 2018; 14(Suppl 2): 59.
35. Kaplan AP. Urticaria and angioedema. In: Adkinson Jr, NF. *Middleton's Allergy: Principle and Practice*. 7th ed. Mosby; 2009:1061-81.
36. Kowalski M, Woessner K, Sanak M, Approaches to the diagnosis and management of patients with a history of nonsteroidal anti-inflammatory drug–related urticaria and angioedema, Journal of Allergy and Clinical Immunology , Volume 136, Issue 2,, August 2015, Pages 245-251
37. Kozel, M.M., et al., Laboratory tests and identified diagnoses in patients with physical and chronic urticaria and angioedema: A systematic review. J Am Acad Dermatol, 2003. 48(3): p. 409-16.
38. Kulthanan K,1 Jiamton S, Boochangkool K, Jongjarearnprasert K, Angioedema: Clinical and Etiological Aspects, Clinical and Developmental Immunology, Volume 2007, Nov 2007, Article ID 26438
39. Lombardi, C., et al., Are physicians aware of the side effects of angiotensin-converting enzyme inhibitors?: a questionnaire survey in different medical categories. Chest, 2005. 128(2): p. 976-9.

40. Mansi M, Zanichelli A, Coerezza A, Suffritti C, Wu MA, Vacchini R, et al. Presentation, diagnosis and treatment of angioedema without wheals: a retrospective analysis of a cohort of 1058 patients. J Intern Med. 2015;277:585–93

41. Maurer et al. World Allergy Organization Journal (2018) 11:5)

42. Maurer M, Magerl M, Ansotegui I, et al, The international WAO/EAACI guideline for the management of hereditary angioedema – the 2017 revision and update, World Allergy Organization Journal (2018) 11:5

43. Nakamura S, Nagao A, Kishino M, Konishi H, Shiratori K. Education and Imaging. Gastrointestinal: angioedema of the small bowel. *J Gastroenterol Hepatol*. Jul 2008;23(7 Pt 1):1158.

44. Nzeako U, Diagnosis and management of angioedema with abdominal involvement: A gastroenterology perspective, World J Gastroenterol. 2010 Oct 21; 16(39): 4913–4921

45. Powell RJ, Du Toit GL, Siddique N, Leech SC, Dixon TA, Clark AT, Mirakian R, Walker SM, Huber PA, Nasser SM, British Society for Allergy and Clinical Immunology (BSACI): **BSACI guidelines for the management of chronic urticaria and angio-oedema.** *Clin Exp Allergy* 2007, **37:**631-650.

46. Raman SP, Lehnert BE, Pruthi S. Unusual radiographic appearance of drug-induced pharyngeal angioedema and differential considerations. *AJNR Am J Neuroradiol*. Jan 2009;30(1):77-8.

47. Ring J, Grosber M, Mohrenschlager M, Brockow K. Anaphylaxis: acute treatment and management. Chem Immunol Allergy. 2010;95:201–210.

48. Scheirey CD, Scholz FJ, Shortsleeve MJ, Katz DS. Angiotensin-converting enzyme inhibitor-induced small-bowel angioedema: clinical and imaging findings in 20 patients. *AJR Am J Roentgenol*. Aug 2011;197(2):393-8.

49. Tarbox J et al, Angioedema, JAMA. 2018;319(19):2054. doi:10.1001/jama.2018.4860

50. Zilberberg MD, Jacobsen T, Tillotson G. The burden of hospitalizations and emergency department visits with hereditary angioedema and angioedema in the United States, 2007. Allergy Asthma Proc. 2010;31:511-9.

51. Zingale LC, Castelli R, Zanichelli A, Cicardi M: **Acquired deficiency of the inhibitor of the first complement component: presentation, diagnosis, course, and conventional management.** *Immunol Allergy Clin North Am* 2006, **26:**669-690.

52. Zuberbier T et all, The EAACI/GA²LEN/EDF/WAO guideline for the definition, classification, diagnosis and management of urticaria, Allergy. 2018;73:1393–1414.

53. Zuraw B, Hereditary angioedema with normal C1 inhibitor: Four types and counting, The Journal of Allergy and Clinical Immunology, March 2018Volume 141, Issue 3, Pages 884–885

Научни трудове на Съюза на учените в България–Пловдив. Серия Г. Медицина, фармация и дентална медицина т. XXVII. ISSN 1311-9427 (Print), ISSN 2534-9392 (On-line). 2022. Scientific works of the Union of Scientists in Bulgaria-Plovdiv, series G. Medicine, Pharmacy and Dental medicine, Vol. XXVII. ISSN 1311-9427 (Print), ISSN 2534-9392 (On-line). 2022.

КОВИД-19 И КОИНФЕКЦИЯ С CLOSTRIDIUM DIFFICILE (КЛИНИЧНИ СЛУЧАИ)

Петър Василев[1,2], Симона Златанова[1,2], Таня Велянова[1,2], Иван Балтаджиев[1,2], Олиана Бойкинова[1,2], Марияна Стойчева[1,2]

1. Катедра по инфекциозни болести, паразитология и тропическа медицина, МФ, МУ – Пловдив; 2. Клиника по инфекциозни болести и паразитология, УМБАЛ „Св. Георги“ Пловдив

COVID-19 AND CLOSTRIDIUM DIFFICILE COINFECTION (CLINICAL CASE REPORT)

Petar Vasilev [1,2], Simona Zlatanova[1,2], Tanya Velyanova[1,2], Ivan Baltadzhiev[1,2], Oliana Boykinova[1,2], Mariyana Stoycheva[1,2].

1. Department of Infectious Diseases, Parasitology and Tropical Medicine, Medical Faculty, MU Plovdiv; 2. Clinic of Infectious Diseases, Parasitology, University Hospital "St George", Plovdiv

Abstract

Worldwide, most patients with COVID-19 infection (58-95%) have received antibacterial agents to prevent and/or treat secondary infection. Critical moment from the development of an infection caused by *Clostridium difficile* (CDI) is the disturbance in the balance of the normal red flora. The major risk factor for intestinal microbiome disorders is antibacterial treatment. The increase in CDI is often reported with age and the duration of hospitalization or residence in social homes. To present 4 clinical cases of CDI, used for subsequent treatment in a hospital with COVID-19 in the Clinic for Infectious Diseases and revise early diagnosis and adequate therapy. The methods of clinical and epidemiological research were used. Methods for etiologic diagnosis include examination of fecal sample for *Clostridium difficile* toxin A/B by ELISA (Savyon Diagnostics), nasopharyngeal and oropharyngeal secretion to determine SARS-CoV-2 RNA by PCR (polymerase chain reaction). We present three men between the age of 77 and 85 with multiple comorbidities, treated with antibiotics on an outpatient basis, and later hospitalized for COVID-19 infection complicated by pneumonia. In all cases, the disease occurred in moderate severity of the disease with prolonged intoxication and moderate to severe respiratory failure, requiring oxygen therapy

and antibacterial agents, with a hospitalization period lasting from 24 to 35 days. The fourth patient is a 31-year-old woman treated on an outpatient basis. All patients developed diarrheal syndrome with enterocolitis, *Clostridium difficile* toxin A/B was detected in a fecal sample. The diarrheal syndrome was reduced after treatment with intravenous rehydration, Vancomycin and probiotic Sinquanon®. COVID-19 disease is a viral infection and therefore the use of antibiotics in the treatment should be reasonable or whenever there is an indication for secondary infection. CDI should be suspected and actively suspected in patients with diarrhea occurring during or after antibacterial therapy. The risk factors - age, comorbidities, prolonged hospitalization, previous antibiotic treatment, are predisposition for the occurrence and more severe course of CDI. Early diagnosis and adequate therapy are crucial for the course and outcome of the disease.

KEY WORDS: COVID-19, *Clostridium difficile*, PCR, antibiotic, probiotic.

Въведение. В световен мащаб при повечето (58-95%) болни с КОВИД-19 са приложени антибактериални средства с цел превенция и/или лечение на пневмония и/или вторична бактериална инфекция (Zhou, 2020). Много често широката употреба на антибактериална емпирична терапия е необоснована и се поставя под въпрос, в случаите при които не се установява коинфекция, вторична инфекция или има повишен риск от възникване на усложнения от нейното приложение (Goldstein, 2020). Антибактериалното лечение нарушава чревния микробиом, дори при краткотрайни терапевтични курсове, а нарушеният баланс на нормалната чревна флора е решаващ рисков фактор за развитие на инфекция, причинена от *Clostridium difficile* (CDI). Отчита се нарастване честотата на CDI с напредването на възрастта и продължителността на престоя в болници или социални домове.

Цел. Представяме 4 клинични случая на CDI, възникнали след лечение на болни с COVID-19 в Клиника по инфекциозни болести, с оглед на ранна диагноза и адекватна терапия.

Материали и методи. Използвани са методите на клинико-епидемиологично проучване. Методите за етиологични диагностика включват изследване на фекална проба за токсин A/B на *Clostridium difficile* чрез ELISA (Savyon Diagnostics) и на назофарингеален и орофарингеален секрет за определяне на РНК на SARS-CoV-2 чрез RT-PCR (полимеразна верижна реакция).

Резултати и обсъждане. Клиничен случай 1. Касае се за жена на 31 г., която преди повече от 20 дни преболедува от COVID-19. Пациентката е лекувана в домашно-амбулаторни условия с Cefixime и Levofloxacin за 14 дни, Acetylsalicylic acid, витамини, муколитик. В хода на заболяването възниква диариен синдром, за който приема пробиотик. Пет дни след началото на оплакванията (субфебрилитет до 37,4°C, болки в горната част на корема, диариен синдром с характеристика на ентероколит) е прегледана в амбулаторията на Клиника по инфекциозни болести. Препоръчва се амбулаторно изследване на копрокултура за патогенни чревни микроорганизми и на фекална проба за *Clostridium difficile*. Прилага се лечение с пробиотик Sinquanon®, като диарийният синдром се овладява. Във фецес се доказва токсин A/B на *Clostridium difficile*. **Клиничен случай 2**. Касае се за мъж на 85 г. с придружаващо заболяване хроничен бронхит. COVID-19 дебютира с фебрилитет над 38°C, суха кашлица, болки по мускули и стави, обща отпадналост, безапетитие, нестабилни изхождания, а в последните 3 дни със задух в покой и при обичайни физически усилия. Проведено лечение с Azithromycin за 7 дни, Dexamethasone и кислородолечение в дома. Хоспитализиран в Клиника по инфекциозни заболявания. COVID-19 се верифицира чрез

PCR. Хоспитализиран в средно тежко увредено общо състояние, фебрилен 38°C, умерено интоксикиран, дехидратиран, с отслабено везикуларно дишане, Sat.O_2 79% на атмосферен въздух, ритмична сърдечна дейност с честота 92/мин, АН 120/80, мек корем, с оживена перисталтика, без данни за перитонеално дразнене. От изследваните при постъпването копрокултура и фекална проба за токсин A/B на *Clostridium difficile* (ELISA), във връзка с диарийния синдром, не е установен патогенен микроорганизъм. Тестът за определяне на РНК на SARS-CoV-2 чрез PCR е положителен. Проведена Rö графия на бял дроб: I-ва, 11.06.2021 - Двустранно с превес периферно и базално наличие на нееднородни петнисти засенвания и усилен белодробен рисунък. Заключение: Covid асоциирани белодробни инфилтративни промени. II-ра, 18.06.2021 - Контролна лицева пулмография: Персистират познатите двустранни нехомогенни засенчвания от графията на 11.06.2021 г., като на настоящата персистират по площ, но са с увеличен интензитет. III-та, 01.07.2021 - Персистират познатите двустранни нехомогенни засенчвания от графията на 18.06.2021 г., като на настоящата са леко авансирали по площ и интензитет. Проведена етиологична терапия с Remdesivir, приложение на кортикостероидна терапия с Dexamethasone и Methylprednisolone, на антикоагулантна терапия с Enoxaparin, O_2, антибактериално лечение с последователно пролжение на Ceftriaxone, Cefepime и Meropenem, профилактика на стрес-язви, муколитик, водно-солева реанимация, антидиарични средства, витамини. Резултатът от последващо изследване на фекална проба за токсин A/B на CD, поради персистиране на диарийния синдром, е положителен. След доказване на CDI към терапията е въведен перорален Vancomycin, приложен 4x125 mg за 10 дни. Като пробиотик е приложен Sinquanon®. Заболяването протече с гладък ход, токсиинфекциозният синдром се овладя в първите дни от приложеното лечение, дихателната недостатъчност и диарийният синдром се овладяха напълно. Пациентът е изписан с клинично подобрение. **Клиничен случай 3**. Касае се за мъж на 80 години, преди 10 дни контактен на съпругата си, която боледува от COVID-19. С придружаващи заболявания хипертонично сърце без застойна сърдечна недостатъчност, предсърдно мъждене и трептене, хиперплазия на простатата. Поставен пейсмейкър. COVID -19 се верифицира чрез PCR. Заболяването дебютира преди 10 дни с фебрилитет, суха кашлица, болки по мускули и стави, умерено изразена обща отпадналост, липса на апетит и от 3 дни със задух при обичайни физически усилия. Лекуван от личен лекар в домашно-амбулаторни условия. Извършена рентгенография с данни за бронхит. Хоспитализиран в средно увредено общо състояние, интоксикиран, дехидратиран. Без цианоза и тахидиспнея в покой. Сонорен перкуторен тон. Отслабено везикуларно дишане с влажни хрипове двустранно. Sat.O2 92% на кислородоподаване 15л/мин. Ритмична сърдечна дейност, глухи тонове с честота 60/мин. АН 100/60. Тестът за определяне на РНК на SARS-CoV-2 чрез PCR е положителен. От изследваните гърлен секрет и копрокултура не е установен патогенен микроорганизъм. Микробиологичен изолат *Staphilococcus haemolitycus* от уринарен катетър. Проведена Rö графия на бял дроб: I-ва, 20.12.2020 - Данни за инфилтративно-възпалителни промени от интерстициален тип с превес в дясно. II-ра, 15.01.2020 – Персистиране на инфилтративно-възпалителните промени от интерстициален тип. Проведено лечение с приложение на кортикостероидна терапия с Dexamethasone, на антикоагулантна терапия с Enoxaparin, O_2, антибактериално лечение с последователно приложение на Ceftriaxone и Levofloxacin, профилактика на стрес-язви, муколитик, водно-солева реанимация, витамини. Поради регистриране на интензивен диариен синдром на 30 ден от пролежаването повторно се изследва копрокултура и фекална проба за токсин A/B на CD, която е положителна. След доказване на CDI към терапията е въведен перорален Vancomycin, приложен 4x125 mg за 10 дни. Като пробиотик е приложен Sinquanon®. Хоспитализиран в Клиника по инфекциозни заболявания за период от 44 дни.

Заболяването протече в средно тежка, затегната форма с персистиращи интоксикация, астено-адинамия и умерена дихателна недостатъчност с кислородозависимост. Диарийният синдром бе с протрахиран ход и се овладя за 7-8 дни. Пациентът е изписан с клинично подобрение. **Клиничен случай 4**. Касае се за мъж на 77 години, няма контакт с инфекциозно болен. С придружаващи заболявания артериална хипертония, исхемична болест на сърцето, протезирана митрална клапа, неинсулинозависим захарен диабет. Заболяването дебютира преди 2 седмици с фебрилитет, кашлица, болки по мускули и стави, обща отпадналост и задух. Лекуван от личен лекар в домашно-амбулаторни условия с Levofloxacin и Cefixime. Хоспитализиран в средно тежко общо състояние, интоксикиран, дехидратиран. Без цианоза. Тахидиспнея. Сонорен перкуторен тон. Отслабено везикуларно дишане. Sat. O2 70% на атмосферен въздух. Ритмична сърдечна дейност, ясни тонове с честота 90/мин. АН 160/90. Тестът за определяне на РНК на SARS-CoV-2 чрез PCR е положителен. От изследваните гърлен секрет и копрокултура не е установен патогенен микроорганизъм. От проведената рентгенография на гръден кош данни за двустранна интерстициална пневмония. Проведено лечение с приложение на кортикостероидна терапия с Dexamethasone, на антикоагулантна терапия с Enoxaparin, O2, антибактериално лечение с последователно приложение на Ceftriaxone и Levofloxacin, профилактика на стрес-язви, муколитик, водно-солева реанимация, витамини. На 15 ден от хоспитализацията се регистрира диариен синдром с ентероколитна характеристика, изследва се копрокултура и фекална проба за токсин A/B на CD е положителна. След доказване на CDI към терапията е въведен перорален Vancomycin, приложен 4x125 mg за 10 дни. Като пробиотик е приложен Sinquanon®. Хоспитализиран в Клиника по инфекциозни заболявания за период от 25 дни. Заболяването протече в средно тежка форма. Постепено в резултат на провежданата терапия състоянието се подобри и оплакванията преминаха. Диарийният синдром протече протрахирано и се овладя за 5-6 дни. Пациентът е изписан с клинично подобрение.

Заключение. COVID-19 е резултат на вирусна инфекция, затова приложението на антибиотици за неговото лечение трябва да е рационално и при съответни индикации за вторична инфекция. CDI трябва да се подозира и активно да се търси при пациенти с диария възникнала по време, или след антибактериална терапия. Рисковите фактори – възраст, придружаващи заболявания, продължителен болничен престой, антибиотична предиспозиция, са предпоставка за възникването и по-тежкото протичане на CDI. Ранната диагноза и адекватна терапия са решаващи за хода и изхода на заболяването.

Библиография.

1. Zhou, F.; Yu, T.; Du, R.; Fan, G.; Liu, Y.; Liu, Z.; Xiang, J.; Wang, Y.; Song, B.; Gu, X.; et al. Clinical course and risk factors for mortality of adult inpatients with COVID-19 in Wuhan, China: A retrospective cohort study. Lancet 2020, 395, 1054–1062.
2. Goldstein, E.J.C.; Tillotson, G.; Redell, M. Antimicrobial management of respiratory infections in SARS-CoV-2 patients: Clinical and ASP conundrums. Open Forum Infect. Dis. 2020, 7, ofaa517.

Correspondence: Petar Vasilev, Department of Infectious Diseases, Parasitology and Tropical Medicine, Medical Faculty, MU Plovdiv; Clinic of Infectious Diseases, Parasitology, University Hospital "St George" Plovdiv. bul. “Peshtersko shoes”№ 66, Plovdiv, e-mail: pvasilev1985@gmail.com.
Проучването е реализация на научен проект COVID-19 Hub, финансиран от ФНИ по договор КП-06-ДК 1/6 от 29.03.2021 г.

Научни трудове на Съюза на учените в България–Пловдив. Серия Г. Медицина, фармация и дентална медицина т. XXVII. ISSN 1311-9427 (Print), ISSN 2534-9392 (On-line). 2022. Scientific works of the Union of Scientists in Bulgaria-Plovdiv, series G. Medicine, Pharmacy and Dental medicine, Vol. XXVII. ISSN 1311-9427 (Print), ISSN 2534-9392 (On-line). 2022.

МИНИМАЛНО ИНВАЗИВНА ПЕРКУТАННА НЕФРОЛИТОТОМИЯ С ЕДНОКРАТЕН АСПИРАЦИОНЕН ШАФТ ЗА ЛЕЧЕНИЕ НА ГОЛЕМИ БЪБРЕЧНИ КАМЪНИ

Младен Дойков

Катедра по „Урология и Обща Медицина“,
Медицински Университет – Пловдив
Клиника по Урология, УМБАЛ „Каспела“ – Пловдив

MINIMALLY INVASIVE PERCUTANEOUS NEPHROLITHOTOMY COMBINED WITH DISPOSABLE ASPIRATION SHAFT FOR TREATMENT OF LARGE RENAL STONES

Mladen Doykov

Department of “Urology and General Medicine”,
Medical University – Plovdiv
Urology Clinic, University Hospital “Kaspela” - Plovdiv

Abstract

Urinary lithiasis is the most common kidney disease. Bulgaria is considered to be an endemic region and the number of people in need of treatment is increasing every year. Conservative drug treatment of urolithiasis directly dependent on the chemical composition of the stone and very rarely the desired release from the concrements is achieved. On the other hand, surgical treatment is effective in almost 100% of cases, regardless of the chemical composition of the stones. Classical methods “open surgery” have undergone dramatic changes in the last half century. Chronologically presented techniques range from percutaneous access to the kidney through non-invasive ESWL to semi-rigid and flexible ureteroscopy. This article presents the efficiency of minimally invasive percutaneous

nephrolithotomy combined with disposable aspiration shaft for treatment of large renal stones.

Key words

minimally invasive percutaneous nephrolithotomy, disposable aspiration shaft, holmium:yag laser, kidney stone disease, stone free rate

РЕЗЮМЕ

Пикочната литиаза е най-често срещаното бъбречно заболяване. България попада в ендемичен район и броят на хората нуждаещи се от лечение нараства. Медикаментозното лечение на уролитиазата е в пряка зависимост от химичния състав на камъка и много рядко се постига желаното освобождаване от конкремента. През последните няколко десетилетия значително навлезна хирургичното лечение на бъбречно-каменната болест. При него се постига висока ефективност, независимо от размера, броя, локализацията и химичния състав на камъните. Класическите оперативни техники за справане с проблема в последния половин век са подложени на значителни промени. Нововъведенията в методите на лечение през годините преминават от перкутанния достъп до бъбрека през неизвазивната екстракорпорална литотрипсия до семиригидната и флексибилна уретероскопия. В настоящата статия е представена ефективността от проведеното лечение на бъбречни камъни с минимално инвазивна перкутанна нефролитотомия.

КЛЮЧОВИ ДУМИ

минимално инвазивна перкутанна нефролитотомия, модифициран аспирационен шафт за достъп, холмиум:яг лазер, бъбречно-каменна болест, степен на пълна елиминация

ВЪВЕДЕНИЕ

Мини-перкутанната нефролитотомия е въведена за първи път от Джакман и сътр. (Jackman, 1998) при деца. Този лечебен метод е разработен като алтернативна техника на конвенционалната перкутанна нефролитотомия, при която се използва голям размер на шафта за достъп (24-34 Fr). Този екип от лекари третира седем пациенти със среден размер на камъка от 12 мм с помощта на миниатюризиран нефроскоп и шафт за достъп с размер 11 Fr. През следващите години тази техника постепенно е възприета за прилагане при възрастни, като първоначално е била използвана предимно за по-малки камъни и такива разположени в каликс дивертикул (Lahme, 2001). Този метод попълва терапевтичната празнота между екстракорпорална литотрипсия на пикочни камъни, флексибилната уретерореноскопия и конвенционална перкутанна нефролитотомия. Междувременно техниката беше модифицирана към използването на 12 Fr нефроскоп и 16 Fr модифициран шафт за достъп с аспирация. Това нововъведение дава възможност за бързо и цялостно елиминиране на камъните от колекторната система на бъбрека, без полагане на нефростомна тръба в края на операцията.

Ефикасността и безопасността на минимално инвазивна перкутанна нефролитотомия при лечение на пациенти с големи камъни и сложни отливъчни камъни бяха поставени под

въпрос, главно поради ограничения диаметър на миниатюризирания достъп, предполагаемо водещ до намалена видимост, продължителното оперативно време и намаляване на степента на пълна елиминация на фрагментите (Li, 2010). Не само размерът на камъка, но също така и неговия химичен състав, локализация, бъбречната функция, налични бъбречни аномалии, както и свързани инфекции на уринарния тракт влияят на успеха на лечението (Rassweiler, 2000). В настоящото проучване камъните са класифицирани като в това на Тефекли и сътр. (Tefekli, 2008) а именно - прости (изолирани в бъбречно легенче или изолирани чашкови камъни) или сложни (частични или пълни отливъчни камъни; камъни в легенчето, придружени от чашкови камъни), независимо от техния размер.

Целта на този ретроспективен анализ е да споделим нашия опит при лечението на пациенти с комплексни големи бъбречни камъни (с размер до 40 мм), използвайки техниката на минимално инвазивна перкутанна нефролитотомия, комбинирана с аспирационен шафт за достъп и източник на енергия за литотрипсия - Holmium:Yag лазер, като се фокусираме върху продължителността на операцията, степента на пълна елиминация на конкрементите, честотата на необходимост от повторно лечение и средното ниво на спад на хемоглобина след операцията.

МАТЕРИАЛ И МЕТОДИ

В проучването са включени всички пациенти, лекувани по повод на големи бъбречни камъни (диаметър 20 – 40 мм, измерен с помощта на КАТ или ехограф), използвайки мини-ПНЛ техника комбинирана с аспирационен шафт за достъп в клиниката по урология при УМБАЛ „Каспела“ град Пловдив от месец Януари 2019 година до месец Юли 2021 година. При всички пациенти беше използвана миниатюрна нефроскопска система на Нагеле с размер 12 Fr (Karl Storz, Germany) (фигура 1) и модифициран аспирационен шафт за достъп 16 Fr (Clear Petra, Wellead) (фигура 2) (Nagele, 2007,Schilling, 2008). След ретроградно поставяне на уретерален катетър за контрастиране на колекторната система на бъбрека с размер 6 Fr, пациентите бяха в позиция по корем над надуваема възглавница, разположена каудално до мечовидния израстък на гръдната кост. Перкутанният достъп се постигна под комбиниран (ехографски и рентгенов) контрол. Приложи се еднократна дилатация с 10 Fr нитинолов дилататор и след това се въведе 16 Fr аспирационен шафт за достъп. Камъните се разстрошаваха с помощта на холмиум лазер (H-30, Cook Medical) с размер на лазерното влакно 550μм. Манипулацията протичаше при постоянна видимост, а каменните фрагменти бяха евакуирани с помощта на аспирация през модифицирания шафт за достъп. В края на процедурата катетърът за ретроградно контрастиране на бъбрека се отстраняваше и поставяхме антеградно дабъл-джей стент. Шафтът за достъп се изтегляше бавно от пациента и нефростомният тракт се затваряше. В случаите когато имахме съмнение за остатъчни фрагменти, оставяхме нефростомна тръба 14 Fr , която да служи като вход при повторна манипулация.

Пациентите бяха изследвани с обзорна рентгенова снимка на ПОС (при рентгеннегативни конкременти се пристъпваше към КТ) и коремно ултразвуково изследване на първия следоперативен ден. Нивото на хемоглобин, серумен креатинин и урея бяха изследвани преди и след операцията. Клиничните записи бяха преглеждани ретроспективно за следните параметри: сложност на камъка, продължителност на операцията (определена като времето

от пункцията до затваряне на пътя за достъп), степен на пълна елиминация на фрагментите, нивото на хемоглобина постоперативно и усложнения.

Пациентите бяха считани за напълно освободени от камъни при отсъствието на какъвто и да е забележим фрагмент при нефроскопия в края на процедурата и на постоперативната рентгенова снимка и ултразвукова диагностика. Като „усложнение“ се определяше всяко нежелано събитие интраоперативно или <30 дни след процедурата. Степента на усложнение се определяше въз основа на класификацията Clavien и нейната модификация за перкутанни процедури (Tefekli, 2008).



Фигура 1.

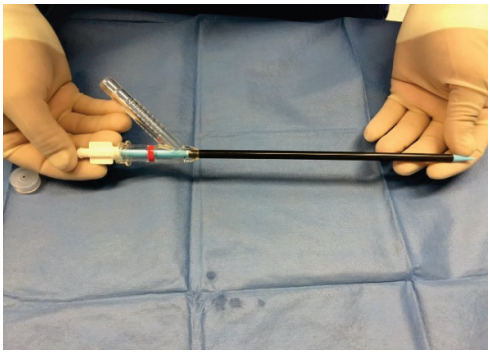

Фигура 2.

РЕЗУЛТАТИ

Между месец Януари 2019 година и месец Юли 2021 година, в клиниката по урология при УМБАЛ „Каспела“ град Пловдив бяха лекувани 127 пациенти страдащи от бъбречни камъни (размер до 40 мм) с минимално инвазивна перкутанна нефролитотомия комбинирана с аспирационен шафт за достъп и Ho:YAG лазер. От тях 71 бяха мъже и 56 жени, а средната им възраст бе 52.8 години. Средният болничен престой бе 4 дни. (Таблица 1).

Таблица 1.

Общ брой пациенти	Мъже	Жени	Средна възраст на пациентите
127	71	56	52,8

При 81 от пациентите камъните (63.78%) бяха класифицирани като сложни, а при останалите 46 (36.22%), като прости камъни. Средният размер на камъните бе 31.5 мм (Таблица 2).

Таблица 2.

Брой пациенти с камъни	Сложни	Прости	Среден размер на камъните
127	81	46	31.5 мм

При всички 127 пациенти достъпът до бъбрека се осъществи през долна група чашки. Всички пункции бяха подребрени - нито една от пункциите не беше над 11 междуребрие.

Средното време на оперативна продължителност бе 41.9 минути. Средната оперативна продължителността при сложни камъни не беше значително по-дълга отколкото при прости камъни – 48.2 спрямо 35.7 минути (P = 0.2) (Таблица 3).

Таблица 3.

Средна продължителност на операцията	Средна продължителност на сложни камъни	Средна продължителност на прости камъни
41.9 мин	48.2 мин	35.7 мин

Средния спад в нивото на хемоглобина беше 4.2 г/дл, без значителна разлика между двете групи (p = 0.5) , което не сметнахме за сигнификантна разлика спрямо изходното ниво.

Като цяло 112 от 127 случая (88.19%) бяха освободени от камъните след първата процедура. Шестима пациенти (4,72%) бяха подложени на втора процедура, и девет (7.09%) на ЕЛПК (Таблица 4).

Таблица 4.

Общ брой пациенти	Освободеност от камъни	Втора процедура	ЕЛПК
127	112	6	9

Като цяло настъпиха 22 усложнения по време на всичките 127 перкутанни процедури (17.32%, Таблица 5). В 17 случая (13.39%) усложненията бяха Clavien степен I или II и се овладяха консервативно, а 5 усложнения (3.94%), наложиха ендоскопска ревизия (Clavien степен IIIb). Не са наблюдавани усложнения степен IV или V. Усложнения от степен I е по-вероятно да се появят при обикновени камъни, а усложнения от степен IIIb е по-вероятно да се появят при сложни камъни.

Таблица 5.

	Clavien Степен	Прости камъни, n	Сложни камъни, n	Общо, n
Хемотрансфузия	II	0	1	1
Профузна хематурия	II	1	0	1
Фебрилитет>38 C	I	8	3	11

Съсиреци в пикочен мехур изискващи промивка	IIIb	1	1	2
Урином изискващ поставяне на дабъл J стент	IIIb	0	1	1
Екстравазат позволяващ консервативно лечение	II	2	1	3
Обструкция изискваща поставяне на дабъл J стент	IIIb	0	2	2
Парареналeн хаматом	II	0	1	1
Общо		12	10	22

ОБСЪЖДАНЕ

Перкутанният достъп до колекторна сиситема на бъбрека позволява висок процент на пълна елиминация на конкрементите. Това е и главната причина тази техника да се препоръчва като метод на избор за лечение на бъбречни камъни със средни и големи размери (Tuerk, 2012). ПНЛ обикновено се счита за сложна процедура, въпреки че е безопасна и ефективна в опитни ръце (Michel, 2007,Schilling, 2011). Конвенционалната техника за ПНЛ обикновено се извършва чрез бъбречен достъп с диаметър на шафта 24-34 Fr и полузатворена иригационна система. Намаляването на размера на шафта за достъп до бъбрека, доведе до възможност за прилагане на Мини-ПНЛ (Jackman, 1998). Нол и сътр. считат, че този метод може да намали загубата на кръв и нивата на хемотрансфузия в сравнение с конвенционалната техника (Knoll, 2010). В опит да се редуцира още повече вероятността от усложнения, се прилага техниката на мини-ПНЛ, при която се използва еднократен модифициран шафт за достъп с аспирация. Това от своя страна дава възможност за бързо елиминиране на камъка без използване на допълнителни ендоскопски инструменти за екстракция. Въпреки че концепцията на тази процедура води до пълна елиминация на фрагментите при 92,9% от пациентите с бъбречни камъни (Nagele, 2008), прилагането при пациенти със значителни по големина камъни зависи главно от опита на оператора. Отдава се голямо значение на по-малкия достъп и предполагаемо намаления иригационен поток, които от своя страна водят до влошаване на видимостта (Feng, 2001, Li,2010).

Пълната елиминация на камъни за всички процедури при нашите пациенти е 88.19%. Тези резултати са подобни на степента на освобождаване от камъни в осъществено международно мултицентрично проспективно проучване, проведено от „Clinical Research Office of the Endourological Society“ (CROES). При 5803 пациенти, подложени на конвенционална ПНЛ процентът на пълна елиминация от камъни е 75,7%, а повторна интервенция е проведена при 15,5% от случаите (de la Rosette, 2011). Трябва да се отбележи, че групата пациенти е много разнородна, включени са различни хирургични техники (по корем и по гръб), като при едни пациенти има наличие на малки камъни с диаметър под 20 мм, а при други цялостни отливъчни камъни.

Имайки предвид, че средният размер на камъка в настоящето проучване (31.5 мм) е по-голям, отколкото в гореспоменатите изследвания, може да се предположи, че пълната елиминация на камъни не се влияе от по-малкия диаметър на шафта за достъп. Извличането на камъка с помощта на активна аспирация при непрекъсната иригация с ниско налягане без

да са необходими допълнителни ендоскопски инструменти за екстракция, може в действителност да допринесе за ефективен клирънс на камъни и значително да ускори процедурата (Nagele, 2008).

Има противоречиви данни за това дали миниатюризацията на инструментите за достъп непременно води до по-дълго оперативно време при по-големи камъни. Сравнителното проучване при 180 пациенти, подложени на конвенционална или мини-ПНЛ установява значително по-дълго оперативно време за мини-ПНЛ при прости (89.4 срещу 77.0 мин), отливъчни (134,3 срещу 118,9 мин), както и сложни камъни (113,9 срещу 101,2 мин) (Schilling, 2008). В друго проспективно сравнително изследване на конвенционална и мини-ПНЛ при 50 последователни пациенти, Нол и сътр. (Knoll, 2010) отбелязват, че няма достоверна разлика в оперативното време при пациенти, оперирани с шафт за достъп 18 Fr, спрямо тези оперирани с шафт за достъп 26 Fr (мини-ПНЛ 48 минути спрямо конвенционален 57 мин). Въпреки това, авторите допускат, че този факт може да се дължи на различията в химичния състав на камъните в двете групи. Средната продължителност на операцията в настоящето проучване е значимо по-ниска, което още веднъж доказва предимството на модифицирания аспирационен шафт за достъп до бъбрека.

Едни от основните проблеми при конвенционалната техника за ПНЛ е значителната интраоперативна загуба на кръв, както и необходимостта от кръвопреливане след приключване на операцията. В настоящото проучване средния спад на хемоглобина бе 4.2 г/дл. Съвременните проучвания посочват сходни нива на среден спад в хемоглобина (Desai, 2011). Като цяло причина за по-ниското ниво на спад в хемоглобина при тази манипулация може да се окаже по-малката травма върху паренхима и големите сегментни бъбречни съдове, която оказва малокалибрения аспирационен шафт по време на установяване на достъп до бъбрека. В други проучвания пък е споменато за намален процент на извършени кръвопреливания след операцията (Cheng, 2010). Въпреки че загубата на кръв изглежда зависи от много и различни фактори като: размера и вида на шафта за достъп, размера, сложността и химичния състав на камъка, както и продължителността на операцията, в настоящото проучване не отчетохме значително увеличение на загубата на кръв с увеличение в размера камъка (P = 0.4). Няма и значима разлика в оперативното време между прости и сложни камъни (P = 0.5).

По време на всичките 127 перкутанни процедури настъпиха 22 усложнения. Повечето от тях бяха от степен по Clavien I или II и беше абсолютно възможно да се третират консервативно. Усложненията от първа група бяха значително по-чести при простите камъни. Като цяло беше отчетена тенденция към по-висока степен на усложнения при сложните камъни. Петте усложнения от степен III по Clavien налижиха ендоскопска ревизия. Тежки усложнения, попадащи в степен IV или V не бяха отчетени. Тези данни са в пълно съответствие с вече публикувани такива. Въпреки че общият брой на усложненията при перкутанната нефролитолапаксия остава висок (Clavien >II), те обикновено са редки (Michel, 2007).

ЗАКЛЮЧЕНИЕ

Този ретроспективен анализ на 127 пациенти, лекувани с минимално инвазивна перкутанна нефролитотомия комбинирана с модифициран еднократен аспирационен шафт за достъп и Ho:YAG лазер, показва, че тази методика е ефективна не само за малки, но също така и при пациенти с големи конкременти. Методът има степен на пълна елиминация, сравнима с тази при конвенционалната ПНЛ и е еднакво ефективен дори при сложни бъбречен камъни. Минимално инвазивния достъп до бъбрека и ниската загуба на кръв са огромни приемущества, които дават значимо предимство за избора на тази техника не само от уролога, но и от пациента. Този метод по категоричен начин доказа, че може да бъде еднакво ефективен в борбата с бъбречната литиаза, колкото и конвенционалния ПНЛ, независимо от размера, химичния състав и локализацията на камъка.

БИБЛИОГРАФИЯ

1. Cheng F , Yu W , Zhang X , Yang S , Xia Y , Ruan Y . Minimally invasive tract in percutaneous nephrolithotomy for renal stones . J Endourol 2010 ; 24 : 1579 – 82

2. de la Rosette J , Assimos D , Desai M et al . The Clinical Research Office of the Endourological Society Percutaneous Nephrolithotomy Global Study: indications, complications, and outcomes in 5803 patients .J Endourol 2011 ; 25 :11 – 7

3. Desai M , De Lisa A , Turna B et al . The clinical research office of the endourological society percutaneous nephrolithotomy global study: staghorn versus nonstaghorn stones . J Endourol 2011 ; 25 : 1263 – 8

4. Feng MI , Tamaddon K , Mikhail A , Kaptein JS , Bellman GC . Prospective randomized study of various techniques of percutaneous nephrolithotomy . Urology. 2001 ; 58 : 345 – 50

5. Jackman SV , Docimo SG , Cadeddu JA , Bishoff JT , Kavoussi LR , Jarrett TW . The ‘ mini-perc ’ technique: a less invasive alternative to percutaneous nephrolithotomy . World J Urol 1998 ; 16 : 371 – 4

6. Jackman SV , Hedican SP , Peters CA ,Docimo SG . Percutaneous nephrolithotomy in infants and preschool age children: experience with a new technique . Urology 1998 ; 52 : 697 – 701

7. Knoll T , Wezel F , Michel MS , Honeck P , Wendt-Nordahl G . Do patients benefit from miniaturized tubeless
percutaneous nephrolithotomy? A comparative prospective study . J Endourol 2010 ; 24 : 1075 – 9

8. Lahme S , Bichler KH , Strohmaier WL , Gotz T . Minimally invasive PCNL in patients with renal pelvic and calyceal stones . Eur Urol 2001 ; 4 0 : 619 – 24

9. Li LY , Gao X , Yang M et al . Does a smaller tract in percutaneous nephrolithotomy contribute to less invasiveness? A prospective comparative study . Urology 2010 ; 75 : 56 – 61

10. Michel MS , Trojan L , Rassweiler JJ . Complications in percutaneous nephrolithotomy . Eur Urol 2007 ; 51 : 899 – 906

11. Nagele U , Horstmann M , Sievert KD et al . A newly designed amplatz sheath decreases intrapelvic irrigation pressure during mini-percutaneous nephrolitholapaxy: an in-vitro pressure measurement and microscopic study . J Endourol 2007 ; 21 : 1113 – 6

12. Nagele U , Schilling D , Anastasiadis AG et al . Minimally invasive percutaneous nephrolitholapaxy (MIP) . Urology A 2008 ; 47 : 1066 , 8 – 73

13. Nagele U , Schilling D , Sievert KD , Stenzl A , Kuczyk M . Management of lower-pole stones of 0.8 to 1.5 cm maximal diameter by the minimally invasive percutaneous approach . J Endourol 2008 ; 22 : 1851 – 3

14. Rassweiler JJ , Renner C , Eisenberger F . The management of complex renal stones . B JU Int 2000 ; 8 6 : 919 – 28

15. Schilling D , Gakis G , Walcher U , Stenzl A , Nagele U . The learning curve in minimally invasive percutaneous nephrolitholapaxy: a 1-year retrospective evaluation of a novice and an expert . World J Urol 2011 ; 29 : 749 – 53

16. Schilling D , Winter B , Merseburger AS et al . Use of a gelatine-thrombin matrix for closure of the access tract without a nephrostomy tube in minimally invasive percutaneous nephrolitholapaxy . Urology A 2008 ; 47 : 601 – 7

17. Tefekli A , Ali Karadag M , Tepeler K et al . Classification of percutaneous nephrolithotomy complications using the modified clavien grading system: looking for a standard . Eur Urol 2008 ; 53 : 184 – 90

18. Tuerk C , Knoll T , Petrik A , Sarica K , Straub M , Seitz C . EAU Guidelines on Urolithiasis . Arnhem, The Netherlands : European Association of Urology , updated March 2011 . Available at: www.uroweb.org/gls/pockets/english/20%20Urolithiasis.pdf . Accessed March 2012

Адрес за кореспонденция:
Д-р Младен Дойков, дм
Клиника по Урология
УМБАЛ „Каспела“ ЕООД
Пловдив, 4001
Ул.“София“ 64
Тел: 0887849283
Email: mdoykov@abv.bg

Научни трудове на Съюза на учените в България–Пловдив. Серия Г. Медицина, фармация и дентална медицина т. XXVII. ISSN 1311-9427 (Print), ISSN 2534-9392 (On-line). 2022. Scientific works of the Union of Scientists in Bulgaria-Plovdiv, series G. Medicine, Pharmacy and Dental medicine, Vol. XXVII. ISSN 1311-9427 (Print), ISSN 2534-9392 (On-line). 2022.

ХИРУРГИЧНА ТАКТИКА ПРИ АНОРЕКТАЛНИ АБСЦЕСИ В ДЕТСКАТА ВЪЗРАСТ – СЪВРЕМЕННИ МЕДИЦИНСКИ ТЕНДЕНЦИИ И РЕЗУЛТАТИ ОТ ЛЕЧЕНИЕТО

Елена Хаджиева[1], Евгений Мошеков[1], Джевдет Чакъров[1], Йордан Калчев[2], Димитър Хаджиев[1], Ралица Райчева[3]

1. Медицински Университет-УМБАЛ“Свети Георги“ ЕАД – Пловдив Катедра по Пропедевтика на хирургическите болести,
2. Катедра по микробиология и имунология,
3. Катедра Социална медицина и обществено здраве

SURGICAL TREATMENT OF ANORECTAL ABSCESSES IN CHILDHOOD – CONTEMPORARY MEDICAL TRENDS AND RESULTS OF TREATMENT

Elena Hadzhieva[1], Evgenii Moshekov[1], Dzhevdet Chakarov[1], Yordan Kalchev[2], Dimitar Hadzhiev[1], Ralitsa Raycheva[3]

1. Medical University - University Hospital "St. George" EAD - Plovdiv Department of Propaedeutics of Surgical Diseases,
2. Department of Microbiology and Immunology,
3. Department of Social Medicine and Public Health

Abstract: Introduction: Anorectal abscesses (ARA) is a common disease in childhood and in specialized pediatric coloproctology clinics, affecting boys significantly more often. There are limited data on the etiology and treatment of perianal abscesses. **Materials and methods:** Our study included a total of 102 children operated on over a ten-year period, of which 91 were boys (89,2%) and 11 girls (10,8%). The mean age of children operated with ARA was 1,6 ± 3,1 years. Out of a total of 102 operated patients, superficial subcutaneous abscesses prevailed in 93 children (91,2%), and the rest were intersphincteric abscesses in 9 children (8,8%). The mean hospital stay of pediatric patients was 2,88 ± 1,64 days. **Results and discussion:** The cryptoglandular origin of ARA is significantly less common in childhood. Due to the milder clinical forms, surgical treatment in children with ARA is not a problem, and very often simple incision and drainage are sufficient. The main rule of pediatric surgeons in the treatment of ARA is to perform effective surgery with minimal trauma to the anorectal area and especially the sphincter apparatus**.** **Conclusion:** Anorectal abscesses in children are characterized by a different disease course, compared to adult patients. Typical are the superficial forms of ARA with a short hospital stay and

rare complications. It was found that there is no common consensus approach to the treatment of abscesses in children, especially in infancy.
Keywords: Anorectal abscess, Children, Surgical treatment

Въведение: Аноректалните абсцеси (АРА) са често срещани заболявания при кърмачета и деца, които се развиват при инфекция в дълбоките крипти на Morgagni. Те основно се срещат при кърмачета под 12 месеца и показват значително по-често засягане на момчетата. [1] Има ограничени данни за етиологията и лечението на перианалните абсцеси. Лечението е предмет на академични спорове и се практикуват различни подходи. Докато най-честият подход е инцизия с дренаж с/без фистулотомия, превъзходството на този подход, както мястото на консервативния метод все още не са категорично установени.
Цел: Да се направи оценка на проведеното оперативно лечение при деца с аноректални абсцеси, като чрез анализ на получените резултати се подобри ефикасността при хирургичните намеси.
Материали и методи: В нашето проучване са включени общо 102 деца оперирани през периода 2010-2019 г., от които момчетата са 91 (89,2%), а момичетата 11 (10,8%). Средната възраст на оперираните деца с АРА е 1,6 ± 3,1 год. При по-голямата част от заболелите има първично абсцедиране (n=94, 92,2%), като само 8 деца (7,8%) са с данни за рецидив. Извършените оперативни намеси при деца с АРА са както следва: инцизия, санация и дренаж при 99 деца (97,1%) и ексцизия с лигатура за рецидивен фистулозен АРА при 3 деца (2,9%). Средният болничен престой на пациентите в детска възраст е 2,88 ±1,64 дни.
Резултати и обсъждане: Дълго време общоприето становище за своевременно лечение на АРА при децата, независимо от тяхната възраст, е била задължителната оперативна намеса. Същата трябва да бъде лесна за изпълнение, с малък риск за усложнения, кратък срок на болнично лечение, да осигурява бързо възстановяване и да избягва повтарянето на болестта. В последните десетина години в педиатричните хирургични среди, все повече се обсъждат възможностите и показанията за консервативно лечение при АРА, особено в кърмаческата възраст. Така например едни от първите E.R. Christison-Lagay et al. през 2007 год. дори отделят перианалните абсцеси при кърмачета под 12 месеца, като отделен вид абсцес в сравнение с по-големите възрастови групи деца. В това най-голямо проучване до момента в две университетски педиатрични болници с АРА при кърмачета, са приложени локални антисептици със системни антибиотици и без оперативен дренаж, като в голям брой от случаите се избягва или минимизира появата на анална фистула [2]. Считаме, че само в началните стадии на АРА с инфилтрация и целулит може да се приложи консервативно лечение, състоящо се в топли седящи бани и антибиотикотерапия. Това се прилага в детската възраст при АРА, поради повърхностното и ограничено засягане от възпалителния процес. W. Ding et al. при кърмачета и малки деца прилагат разнообразни методи вариращи от консервативно лечение до операция, като избора им зависи основно от личния опит на хирурга. Те приемат, че кърмачетата и малките деца имат тенденция към самоизлекуване и винаги първоначално прилагат консервативно лечение. Когато болестта прогресира се извършва инцизия и дренаж, а аналния фистулен тракт трябва напълно да се отвори. Степента на засягане на сфинктера внимателно се оценява по време на операцията, за да се избегне неговото увреждане [3]. T.S. Basaranoglu et al. изискват изследването броя на левкоцитите и серумните нива на реагентите в острата възпалителна фаза, което може да бъде полезно за първоначалната оценка при деца с АРА. [4] Авторите отчитат високи нива на рецидиви при хирургично лекувани деца, като предлагат използването на консервативен подход при пациенти на възраст под 2 години. На подобно становище са I. Samuk et al., които препоръчват при перианални абсцеси при кърмачета консервативно лечение по индикации в определени случаи. Те препоръчват избягването на хирургичната интервенция, поради особено високата честота на рецидиви [5]. Подобно Z. Gong et al. считат, че консервативното лечение е сигурна и ефективна техника при повечето първични детски перианални абсцеси, като имат по-малко рецидиви и минимална възможност за формиране

на анална фистула [6]. Други автори пък смятат, че инцизията трябва да бъде извършена, само когато има вероятност АРА да се разпространи или няма спонтанна перфорация. Според K. Bałaż et al. минимално инвазивният подход (седящи бани, антибиотична терапия, пункция или разрез с дрениране на абсцеса) изглежда изкушаващ, поради своята простота и възможност за неприлагане на обща анестезия, но пък е свързан с по-висока честота на рецидиви. Фистулотомията и фистулектомията, които са малко по-инвазивни процедури, значително намаляват честотата на рецидиви на перианалните абсцеси и фистули [7]. H.K. Chang et al. отчитат, че консервативното лечение на перианалния абсцес и фистула имат отличен резултат и могат да бъдат първи избор на лечение при тези заболявания [8]. Други като F. Serour et al. прилагат ефективно локално лечение на АРА при кърмачета в ранния стадий с дрениране чрез аспирация с игла при прогресиране на оплакванията. Те смятат, че аналната фистула може да се повлияе консервативно за срок от един до три месеца, но при нейното наличие предпочитано лечение е оперативна фистулектомия с криптектомия (при наличие на възпалени анални крипти) [9]. Също C.E. Afsarlan et al. са на мнение, че лечението на перианалния абсцес все още е спорно, но простото дрениране с допълнителна антибиотична терапия намалява развитието на анална фистула. Аналната фистула при децата също има шанс за спонтанно излекуване, поради което незабавната хирургична намеса трябва да изчака [1,10].

Други автори са привърженици на срочното оперативно лечение при АРА в детската възраст. Така например A. Charalampopoulos et al. при деца над 2 години препоръчват хирургично лечение при перианален абсцес. В случаи на АРА инцизията и дренажа са лесна, бърза и безопасна терапия с ниска честота на рецидиви [11]. Идентично мнение споделят A. Niyogi et al., препоръчващи операция на перианален абсцес и анална фистула при деца на възраст под 2 години, което води до ниска честота на рецидиви и се разглежда като основно лечение [12]. C.Festen et al. смятат, че обикновения дренаж при АРА често е последван от фистула. Фистулотомията или фистулектомията на анална фистула при бебета имат неголям шанс за рецидив в краткосрочен план. Дългосрочните рецидиви са изключение, като за по-продължителен период от време няма сериозни усложнения [13]. Относно последващо фистулизиране S.S. Ezer et al. смятат, че лечението на АРА чрез инцизиране и дрениране, с антибиотици или само с антибиотици, води до висока честота (85%) на образуване на фистула. Фистулата може да се лекува с фистулотомия или фистулектомия, като двете са свързани с възможност за рецидив [14]. Според E. Buddicom et al. рецидивирането на перианалната инфекция зависи от това дали фистулата е идентифицирана и отворена при първоначалната операция. Честотата на рецидивите е по-висока, когато абсцесът се лекува само с разрез и дренаж. Предвид лекотата, с която повечето фистули могат да бъдат намерени и отворени, оптималното лечение включва дрениране на абсцеса и отваряне на фистулозния тракт [15]. P. Nix et al. отчитат, че АРА са най-често срещани при момчета на възраст под 2 години. Абсцесът се лекува най-добре чрез разрез и дренаж, а фистулотомията е успешна само при малка част от случаите с фистула [16]. D.J. Piazza et al. установяват, че перианалните абсцеси и фистули се срещат почти само при бебета от мъжки пол, като 85 % имат фистулен ход свързан с абсцеса. След 2 годишна възраст двата пола са почти еднакво засегнати, а фистулните ходове се идентифицират в 54% от случаите. При кърмачета фистулозните ходове винаги са прости, но те могат да бъдат също сложни при по-големите деца. Операцията е под анестезия при внимателно идентифициране на първичния фистулозния тракт при АРА последством фистулотомия с криптектомия, което води до много нисък рецидив [17].

АРА при децата са значително по-редки по честота в сравнение с възрастната част от населението. Поради тази причина нашето проучване обхваща десет годишен период от 2010-2019 год. вкл., като същото е извършено ретроспективно и проспективно в Секция по детска хирургия към Катедрата по пропедевтика на хирургическите болести при Медицински университет-УМБАЛ „Свети Георги“ ЕАД. Общо през този период са диагностицирани и оперативно лекувани 102 пациенти в детска възраст от 1 месец до 17

години, от които момчетата са 91 (89,2%), а момичетата - 11 (10,8%). Перинеалните АРА в детската възраст се развиват постепенно, като началото не е характерно. В следващите 2 до 3 дни оплакванията се засилват, като от субфебрилна температурата може да достигне до 38°С. При оглед се установява неясна перианална оточност, с умерена хиперемия на кожата, а при туширане може да се опипа отчетлив и болезнен повърхностен инфилтрат.

От оперираните преобладават повърхностните подкожни абсцеси при 93 деца (91,2%), а останалите са интерсфинктерни абсцеси при 9 деца (8,8%). Пациенти с исшиоректални и супралеваторни дълбоки абсцеси не са диагностицирани в детската възраст. Винаги трябва да се има в предвид, че при оперативното лечение на деца с АРА има характерни особености, основно свързани с тяхната млада възраст.

Основни особености на АРА в детската възраст:

1.Наличие на съществени анатомо-физиологични различия – това води до промени в клиничната симптоматология, поради не укрепналия при децата локален и хуморален имунитет.

2.Неоформени перириректални съединителнотъканни пространства с малко рехава тъкан – това определя по-ограничените прояви на гнойно-възпалителния процес, с много рядка възможност за дифузно прогресиране на инфекцията.

3.Криптогландуларният произход на АРА се установява значително по-рядко при децата. Така например аналните жлези в лигавицата на правото черво стават физиологично активни едва след пубертета, поради което класическите клинични симптоми на възпалението се наблюдават по-рядко. Най-често при тях се срещат перириректални абсцеси след травми, поради лесна кожна ранимост, след локални пиодермии, което се благоприятства от неукрепналия имунитет. Тук важи афоризма, че колкото е по-малка възрастта при детските АРА, толкова повече са дискусионните въпроси, относно тяхния произход и използваните хирургични методи.

4.Тотално доминиране на повърхностните форми на АРА, като това са предимно по-леко протичащите перинеални, подкожни и подлигавични абсцеси. Дълбоките исшиоректални и супралеваторни абсцеси почти не се срещат в детската възраст.

5.Едноетапно радикално лечение с разрез и дренаж. Поради по-леките клинични форми оперативното лечение при деца с АРА не представлява проблем, като много често обикновените инцизия и дренаж са достатъчни.

6.По-редки ранни постоперативни усложнения.

7.Наличие на кратък предоперативен и болничен период при АРА в детската възраст. Поради преобладаване на по-леките повърхностни перианални форми, диагнозата обикновено се поставя своевременно, като съответно периода на хоспитализация е по-малък. Болничният престой е намален, поради възможността от амбулаторно наблюдение и проследяване.

8.Мнозинството детски хирурзи и колопроктолози отчитат, че до 65-70% от АРА в детската възраст се срещат преимуществено при заболели през първата година от растежа им. В нашето проучване също констатираме подобни данни, като оперираните до 1 година са 65 деца (63,7%).

9.Основно правило на детските хирурзи при лечението на АРА е извършването на ефективна оперативна намеса при минимално травматизиране в аноректалната област и особено на сфинктерния апарат.

10.Понастоящем основният способ за лечение у нас на децата с АРА е извършването на спешна оперативна намеса. Прилагат се различни способи за хирургична намеса, които зависят основно от възрастта, вида и разположението на абсцеса.

11.По наше мнение в повечето страни няма консенсусно становище и единен подход при хирургичното третиране на първичните АРА в детската възраст, като този въпрос не е решен еднозначно и има много дискусионни моменти.

12.Считаме, че при рецидивните АРА трябва по-рядко да се прилагат нерадикални оперативни намеси, които често водят до нов рецидив. Поради това е желателно

рецидивните АРА в детската възраст да се оперират от хирурзи с добър колопроктологичен опит.

Заключение: В сравнение с абсцесите при възрастни пациенти, АРА при децата имат различно протичане, като при тях са по-чести повърхностните абсцесни форми, с кратък болничен период и с редки усложнения. Винаги трябва да се има в предвид, че обратното развитие на възпалителния процес след локално лечение се наблюдава рядко, поради което при явни данни за гнойно огнище оперативната намеса не трябва да се отлага. Независимо от находката, по принцип извършването на инцизия с поставяне на лигатура не се препоръчва, тъй като това трябва да се прилага само при рецидивен фистулозен абсцес. Установи се, че липсва единен консенсусен подход при третирането на абсцесите при децата, като това особено важи за кърмаческата възраст.

Книгопис:

1. Afşarlar CE, Karaman A, Tanır G, Karaman I, Yılmaz E, Erdoğan D, et al. Perianal abscess and fistula-in-ano in children: clinical characteristic, management and outcome. Pediatr Surg Int. Pediatr Surg Int. 2011;27:1063–8.
2. E. R. Christison-Lagay, J. F. Hall, P. W. Wales et al., "Nonoperative management of perianal abscess in infants is associated with decreased risk for fistula formation," Pediatrics, vol. 120, no. 3, pp. e548–e552, 2007.
3. Wei Ding, Yao-Ran Sun, Zhi-Jiu Wu. Treatment of Perianal Abscess and Fistula in Infants and Young Children: From Basic Etiology to Clinical Features Am Surg. 2021 Jun; 87(6):927-932.doi: 10.1177/0003134820954829. Epub 2020 Dec 7.
4. Tanır Basaranoglu, S., Ozsurekci, Y., et al. (2018). Perianal abscess in children: A paediatric infectious disease perspective. Anales de Pediatría (English Edition). doi:10.1016/j.anpede.2018.06.001
5. Inbal Samuk , Efrat Avinadav , et. Al. Perianal abscess in infants: Amenable to conservative treatment in selected cases. Pediatr Int. 2019 Nov;61(11):1146-1150. doi: 10.1111/ped.13996. Epub 2019 Nov 13.
6. Gong Z, Han M, Wu Y, Huang X, Xu WJ, Lv Z. Treatment of first-time perianal abscess in childhood, balance recurrence and fistula formation rate with medical intervention. Eur J Pediatr Surg. 2018;28:373–7.
7. Katarzyna Bałaż, Agata Trypens, et al. Perianal abscess and fistula-in-ano in children - evaluation of treatment efficacy. Is it possible to avoid recurrence? Pol Przegl Chir. 2020 Feb 12;92(2):29-33. doi: 10.5604/01.3001.0013.8158.
8. Chang HK, Ryu JG, et al. Clinical characteristics and treatment of perianal abscess and fistula-in-ano in infants. J Pediatr Surg. 2010;45:1832–6.
9. Francis Serour, Eli Somekh, et. al Perianal abscess and fistula-in-ano in infants: a different entity? Dis Colon Rectum . 2005 Feb;48(2):359-64. doi: 10.1007/s10350-004-0844-0.
10. Jinyoung Park, MD, PhD. Management of perianal abscess and fistula-in-ano in infants and children. Clin Exp Pediatr. 2020 Jul; 63(7): 261–262. Published online 2020 Mar 23. doi: 10.3345/cep.2020.00150
11. Anestis Charalampopoulos, Nikolaos Zavras, et al. Surgical treatment of perianal abscess and fistula-in-ano in childhood, with emphasis in children older than 2 years. J Pediatr Surg. 2012 Nov;47(11):2096-100. doi: 10.1016/j.jpedsurg.2012.06.032.
12. Niyogi A, Agarwal T, et al. Management of perianal abscess and fistula-in-ano in children. Eur J Pediatr Surg. 2010 Jan; 20(1):35-9.
13. C Festen, H van Harten. Perianal abscess and fistula-in-ano in infants. J Pediatr Surg. 1998 May;33(5):711-3. doi: 10.1016/s0022-3468(98)90193-2.
14. Ezer SS, Oğuzkurt P, Ince E, Hiçsönmez A.Perianal abscess and fistula-in-ano in children: aetiology, management and outcome. J Paediatr Child Health. 2010 Mar;46(3):92-5. doi: 10.1111/j.1440-1754.2009.01644.x. Epub 2010 Jan 26.PMID: 20105258

15. Emily Buddicom, Amy Jamieson et al. Perianal abscess in children: aiming for optimal management. ANZ J Surg. Jan-Feb 2012;82(1-2):60-2. doi: 10.1111/j.1445-2197.2011.05941.x. Epub 2012 Jan 9.
16. P Nix, M D Stringer. Perianal sepsis in children. Br J Surg. 1997 Jun;84(6):819-21. PMID: 9189098
17. David J. Piazza M.D., Jayant Radhakrishnan M.D. Perianal abscess and fistula-in-ano in children. Diseases of the Colon & Rectum volume 33, pages1014–1016 (1990)

Научни трудове на Съюза на учените в България–Пловдив. Серия Г. Медицина, фармация и дентална медицина т. XXVII. ISSN 1311-9427 (Print), ISSN 2534-9392 (On-line). 2022. Scientific works of the Union of Scientists in Bulgaria-Plovdiv, series G. Medicine, Pharmacy and Dental medicine, Vol. XXVII. ISSN 1311-9427 (Print), ISSN 2534-9392 (On-line). 2022.

ЕХОГРАФСКО ИЗСЛЕДВАНЕ ПРИ ВЪЗРАСТНИ ПАЦИЕНТИ С ИНГВИНАЛНА ХЕРНИЯ – ЛИТЕРАТУРЕН ОБЗОР И ПЪРВОНАЧАЛНИ КЛИНИЧНИ ДАННИ

Димитър Хаджиев[1], Джевдет Чакъров[1], Евгений Мошеков[1], Елена Хаджиева[1], Ралица Райчева[2]
Медицински Университет-УМБАЛ“Свети Георги“ ЕАД – Пловдив
Катедра по Пропедевтика на хирургическите болести[1],
Катедра Социална медицина и обществено здраве[2]

ULTRASOUND EXAMINATION IN ADULT PATIENTS WITH INGUI-NAL HERNIA – LITERATURE REVIEW AND INITIAL CLINICAL DA-TA

Dimitar Hadzhiev[1], Dzhevdet Chakarov[1], Eugenii Moshekov[1], Elena Hadzhieva[1], Ralitsa Raycheva[2]
Medical University - University Hospital "St. George" EAD - Plovdiv
Department of Propaedeutics of Surgical Diseases[1],
Department of Social Medicine and Public Health[2]

Abstract: Introduction: Although clinical examination is the gold standard for the diagnosis of groin hernia, imaging procedures such as preoperative ultrasound (US) can improve the detection in unclear cases, occult hernia or aid operative planning in complex hernias**. Materials and methods:** Preoperative ultrasound was performed initially in 30 patients operated for inguinal hernias, of which 26 were men (86,7%) and 4 were women (13,3%), aged 16 to 86 years. The mean age of the operated patients was 61,36 ± 19,13 years. According to the type of inguinal hernia, the hernias are distributed as follows: oblique hernias - 15 (50.0%), direct hernias - 14 (46,7%), and type ’pantaloon’(combined) - 1 (3,3%). **Results and discussion:** The ultrasound test is performed in a supine and upright position, at rest and when straining, in order to increase the intra-abdominal pressure. It is a non-invasive operator-dependent method and can be used to specify and interpret in detail in the inguinal area a number of basic anatomical and topographic structural elements - the condition of the internal opening, the posterior wall of the groin, and especially the changes in various types of complex hernias. **Conclusion:** Ultrasound of the groin area has many great advantages, such as easy accessibility, fast scanning, low cost, the possibility of contralateral comparison, with multi-plane and dynamic visualization in different time periods. It can correctly specify the anatomical and topographic changes in the inguinal area, which will determine the volume and optimal choice of inguinal hernioplasty and justify the standardized approach in the surgical treatment of patients with inguinal hernias.
Keywords: Inguinal hernia, Ultrasound examination, Mesh hernioplasty

Въведение: Основните промени при хернионосителство са свързани с отпускане, изтъняване и разрушаване на напречната фасция, както и формиране на различни по големина дефекти на вътрешния отвор на ингвиналния канал. Независимо от настъпването на тези изменения, данните от клиничния физикален преглед не винаги могат да установят наличието или вида на слабинните хернии. В тези случай извършване на ултразвуково изследване (УЗИ) на ингвиналната област установява ехосемиотиката на настъпилите структурни изменения и визуализира настъпващите промени, водещи до появата на слабинни хернии. По този начин с тази неинвазивна методика може да се извърши много добро представяне на меките тъкани, която осигурява възможност за една алтернативна диагноза, с много ценна роля при безсимптомни, начални или неясни ингвинални хернии. Изследването дава също ценни насоки за диференциалната диагноза, както за установяване локализацията и вида на наличния херниален дефект.

Цел: Да се направи литературен обзор на ехографското приложение при слабинни хернии и анализ на първоначалните резултати от проведеното предоперативно ехографско изследване при пациенти с ингвинални хернии.

Материали и методи:

Началните и много малки слабинни хернии, които трудно се диагностицират при клиничния преглед, се определят като „окултни хернии“, като същите често могат да се проявят с болка в слабините. Въпреки това има много фактори водещи до болка в тази област и затова е важно тя да се разграничи от другите причини. Окултните ингвинални хернии често са трудни за клинично диагностициране само въз основа на анамнеза и прегледа, като поради това има нужда от образно изследване преди да се пристъпи към операция или по-нататъшно лечение [1]. Основни параметри за обследване при УЗИ на слабинните хернии са анатомичното състояние на задната стена на ингвиналния канал, диаметъра на херниалния дефект, размерите и съдържимото на херниалния сак. Посредством това изследване може детайлно да се уточнят и интерпретират в ингвиналната област редица основни анатомо-топографски структурни елементи - състоянието на вътрешния отвор, задната стена на слабинния канал и особенно настъпилите изменения при различни видове хернии. Предоперативно УЗИ е извършено първоначално при 30 оперирани пациенти за ингвинални хернии, от които мъжете са 26 (86,7%), а жените са 4 (13,3%) на възраст от 16 до 86 години. Средната възраст на оперираните болни е 61,36 ± 19,13 години. Според вида на слабинните хернии те се разпределят както следва: коси хернии са 15 (50%), директни са 14 (46,6%) и комбинирани-тип „панталон“ 1 (3,3%). При 13 от изследваните пациенти се установи нормален по размери вътрешен ингвинален отвор, леко разширен - при 12 и силно разширен при 5. С левостранна херния са били 17 от болните, а с десностранна – 13. От ехографското изследване като херниално съдържимо се установи: чревна бримка при 21 от пациентите, водещ липом при 2, без съдържимо при 5 и при 2 от болните - липом и чревна бримка. При общо 25 болни (83,3%) е имало съвпадение с оперативната находка, което дава 96% чувствителност на метода и 80% специфичност. При 5 пациента е имало истински и фалшиво отрицателни ехографски находки, които най-вероятно са се дължали на недостатъчния натрупан опит и технически умения с методиката, неизвършване на внимателно и търпеливо обследване с приома на Valsalva, при много силен натиск с трансдюцера водещ до репониране на херния.

За първи път УЗИ на хернии на предната коремна стена извършва L.Spangen през 1976 г., а в следващите години други чуждестранни автори публикуват също свой резултати.Трябва да се отбележи, че поради ниската разрешителна способност на тогавашната апаратура, същите автори считат ехографията за недостатъчно ефективен метод. Ултразвуковата диагностика на слабинната област е извършвана с линеен трансдюцер с честота на сканирането 12-18 МГц, като по-модерните цветни ехографи разшириха информативността на методиката. Слабинният канал е разположен в долната илео-ингвинална област на предната коремна стена, с коса заднолатерална към

предномедиална посока, при дължина на канала около 4 см. [2]. Той е остатък от десцендиращия изминат път на тестиса към скроталната торбичка. Пациентът се изследва в лежащо положение, като най-напред се намират бедрените съдове, като две кръгли образования, от който медиалната видимо пулсира. При кашляне с напъване и с пробата на Valsalva се визуализира подвижния овален херниален сак, определят се неговите размери, както големината на вътрешния отвор на ингвиналния канал. Водещ пункт за локализирането му е ингвиналният лигамент, като на 1-2 см над средата му на кожата на коремната стена, се проецира отвора на входна врата на косите слабинни хернии. Повърхностният външен отвор на слабинния канал се проецира на 1–1,5 см. над tuberculum pubicum. Самият ингвинален канал ехографски се очертава и отграничава отпред от aponeurosis m. obliqus abdominis externus, отзад от fascia transversalis с париеталния перитонеум, а от елементите на семенната връв може да се установят съдови структури и много рядко ductus deferens [3]. С пробата на Valsalva чрез напъване и покашляне, може лесно да се установи вида на ингвиналната херния, като при коса херния съдовете са разположени медиално, а при директна – съдовете се локализират латерално. Винаги с трансдюцера се извършва ехографско обследване на ингвиналната област в напречно и надлъжно положение. Важно е също при УЗИ отдиференциране наличие на феморалната херния, като същата е винаги разположена под ингвиналния лигамент и медиално от феморалните съдове.

Резултати и обсъждане: В началото на проучването имаше известни затруднения, тъй като някои данни за основните анатомични параметри и ултразвукова семиотика в ингвиналната област не бяха добре известни и постепенно резултатите от ехографските изследвания ставаха все по-детайлни. Ултразвукът предлага ползите на един неинвазивен метод, като същевременно позволява динамично изследване на слабинните области. Това обаче зависи от техниката на ехографиста, който може да бъде затруднен при пациенти със затлъстяване [4].

Успеха на УЗД на ингвиналната област винаги е свързан със спазване на точна методология при извършване на това предоперативно диагностично изследване, което значително повишава неговата точност. Не случайно самото УЗИ зависи от знанията, опита и умения на изследващия ехографист, затова спазването на определен протокол и принципите му при обследването са от основна важност за точния и коректен диагностичен резултат [5]. Винаги се извършва стандартизирано ехографско изследване на основните анатомо-топографски пунктове в слабинната област – вътрешния отвор, ингвиналния канал, триъгълника на Hesselbach. F.Ryan препоръчва сканиране в напречно положение на бедрените съдове (може да се използва цветно доплерово изображение) с намиране изходящите пунктове на епигастралните съдове, като ингвиналния канал лежи напред и медиално от тях [6]. След установяване на епигастралните съдове се идентифицира вътрешният отвор на ингвиналния канал, който е латерално разположен спрямо a.epigastrica inferior. Така при проследяване в дистална посока към външния отвор на канала се визуализира слабинната херния. При по-неопитни ехографисти началото на изследването трябва да започне встрани от пубисната кост, където най-лесно се идентифицира семенната връв. При напречно поставен трансдюцер тя се вижда като хиперехогенни окръглени снопчета, което са съдовете и елементите на funiculus spermaticus. От там следвайки семенната връв нагоре се достига до вътрешния отвор на канала, където тя изчезва в коремната кухина. Следва системно полипозиционно УЗД на областта, с няколкократно проследяване на ингвиналния канал от външния до вътрешния отвор и обратно. Това изследването се провежда в легнало и изправено положение, при покой и при напъване, когато се увеличава вътрекоремното налягане [7]. Едва след свършване на УЗИ най-накрая с трансдюцера чрез натиск отдолу нагоре се репонира слабинната херния в коремната кухина. При непроменен и нормален вътрешен отвор трябва да се търси директна херния,

която излиза встрани и медиално на ингвиналния канал. Кардиналният белег за наличие на ингвинална херния е установяването на херниалния сак излизащ от коремната кухина, като най-често неговото съдържимо е оментум или тънки черва. Наличието на оментума се визуализира като хиперехогенна структура, като при акретирала херния е сраснал към херниалната врата, а тънките черва представляват тръбесто образование с наличие в просвета на газове и течности.

Посредством предоперативна ултразвукова диагностика може да извършат следните диагностични уточнения при слабинни хернии:

- ехографска визуализация в реално време на ингвиналната област с изясняване на вида, локализацията, структурата и кръвоснабдяването на наличните образования.
- определяне на основните анатомо-топографски структури в слабинната област.
- определяне вида на херниите, измененията и дефектите на задната стена и вътрешния отвор на ингвиналния канал, вида на херниалното съдържимо.
- неинвазивно инструментално потвърждаване на клиничните данни за слабинни хернии, но също оценка на контралатералната страна за евентуално наличие на двустранна херния.
- инструментална диагностика на ранни безсимптомни ингвинални хернии.
- установяване на двустранни слабинни хернии.
- чрез цветната доплерова визуализация може да се показва вида и характера на васкуларизацията.
- установяване вида сложни хернии, особено при заклещване да се определи степента на съдова исхемия.
- откриване на необлитерирал processus vaginalis peritonei при млади пациенти.
- своевременна и точна диагностика на постоперационни усложнения и рецидиви.
- изясняване локализация, форма и настъпили структурни промени със синтетичните протези (мигриране, сбръчкване, нагнояване и др.).
- рядко се използва за диагностика на рецидивни хернии, поради по-слабата чувствителност и затруднения при визуализацията от поставената синтетична ендопротеза.
- диагностициране на т.н. спортна херния, хронична тендинопатия или начална субклинична
  слабинна херния при активни спортисти.
- откриване заболявания на семенната връв и прилежащия тестис.
- установяване на други патологични образования в ингвиналната област.
- установяване на феморална херния, която може да е причина за над 50% от фалшивоположителните резултати при слабинна херния.
- диагностично изясняване при вродени заболявания на деца (крипторхизъм, кисти), варикоцеле, хидроцеле, липоми, лимфна аденомегалия и други ингвинални изменения.
- подпомага избора на най-опимален и рационален метод за ингвинохерниопластика.

Основни анатомо-топографски маркери при ехографското изследване са lig.inguinalis (винаги са разположени над него), fascia transversalis, ингвиналния канал, вътрешния и външен отвори на слабинния канал. Все пак водещият анатомичен ориентир за локализиране и определяне вида на херния, е нейното отношението спрямо a.epigastrica inferior, като косите хернии са винаги латерално, а директните медиално разположени [2]. Болните винаги се обследват в легнало и изправено положение, както в свободно състояние и при напъване с покашляне за повишаване на коремното налягане [8].

Относно приложението на УЗИ European Hernia Society (EHS) през 2009 г. посочват, че във всекидневната практика чувствителността и специфичността на ехографското изследване за диагностика на ингвинална херния е ниска, но то се счита за полезно неинвазивно допълнение при физикалния преглед. Счита се, че при слабинни хернии с неясни клинични проявления специфичността на ултразвуковото изследване по отношение на хирургичното обследване е 81– 100%, а чувствителността е 33% [9].

Трябва също да се отбележи, че Британското хернилогично общество не препоръчва използването на УЗИ за ингвинални хернии от първичната медицинска помощ, с оглед избягване на ненужни изследвания [10].

Едно от най-големите проучвания е немското изследване на H. Niebuhr с общо 4951 пациента, при което установява 99% специфичност и 97% сензитивност на УЗИ. В заключение се коментира, че за висококачественото лечение на ингвиналната херния е препоръчителна редовната употребата на ултразвукова диагностика [7]. Проучване на C. Lorenzini потвърждава, че ултразвуковото изследване е в състояние да диагностицира точно слабинната херния и това може да оправдае употребата му при пациенти с хронична болка в слабините при подозрение за окултна херния [11]. По данни на G.Q. Zhang et al., съвпадението на диагностичните ултразвукови данни при тяхното съпоставяне с интраоперативни находки представлява около 90%, при това правилното диагностициране на видовите хернии се оказва възможно в 82% от случайте. С 95% точност на ултразвуковото изследване се установява потвърждаване на диагнозата, при случаи на клинични подозрения за наличието на херния при децата [12]. Диагностичният златен стандарт на слабинната херния е клиничният преглед (КП). Независимо от това, чувствителността на КП, директно сравнена с ултразвуково изследване при една група пациенти в проучване на B. Kim et al. е 80 % срещу 96,3 % [13].

Заключение: Ингвиналните хернии в повечето случай се диагностицират с клиничен преглед, но при незадоволителни резултати, неинвазивните диагностични методи може да са информативни**.** УЗИ на слабинната област има много големи преимущества, като лесна достъпност, бързо сканиране, евтина себестойност, възможност за контралатерално сравняване, с многоплоскосна и динамична визуализация в различни времеви периоди [14]. Чрез предоперативна УЗД може да се уточнят коректно анатомо-топографските изменения в ингвиналната област, което да определи обема и оптималния избор на ингвинална херниопластика и да обоснове стандартизирания подход при хирургичното лечение на пациенти с ингвинални хернии.

Книгопис:

1. D.Light, K.Ratnasingham, A.Banerjee, R.Cadwallader et al. The role of ultrasound scan in the diagnosis of occult inguinal hernias. International Journal of Surgery. Volume 9, Issue 2, 2011, Pages 169-172
2. Burkhardt JH, Arshanskiy Y, Munson JL, Scholz FJ. Diagnosis of inguinal region hernias with axial CT: the lateral crescent sign and other key findings. Radiographics 2011;31:E1-12.
3. Jamadar DA, Jacobson JA, Morag Y, Girish G, Ebrahim F, Gest T, Franz M. Sonography of inguinal region hernias. AJR Am J Roentgenol 2006;187:185-90
4. Alam, A., Nice, C., & Uberoi, R. (2005). The accuracy of ultrasound in the diagnosis of clinically occult groin hernias in adults. European Radiology, 15(12), 2457–2461. doi:10.1007/s00330-005-2825-7
5. Christopher J. Jansen MAppSc (Med US); BEd; DipAppSc (Diag Rad).Evaluation of hernia of the male inguinal canal: sonographic method. Journal of Medical Radiation Sciences. Volume 65, Issue 2, p-163-168.
6. Ryan F. Groin hernias: Mechanical anatomy and ultrasound evaluation. 2003; 3: 24–8.
7. Henning Niebuhr & Anita König et al. Groin hernia diagnostics: dynamic inguinal ultrasound (DIUS) Langenbecks Arch Surg DOI 10.1007/s00423-017-1604-7
8. Shadbolt CL, Heinze SB, Dietrich RB (2001) Imaging of groin masses: inguinal anatomy and pathologic conditions revisited. Radiographics 21: S261–S271
9. Simons MP, Aufenacker T, Bay-Nielsen M et al. 2009, European Hernia Society guidelines on the treatment of inguinal hernia in adult patients. Hernia, 13, 343–403.

10. David L Sanders, Martin Kurzer and the members of the Groin Hernia Surgery Guidance Development Group.
Association of Surgeons of Great Britain and Ireland. Issues in Professional Practice. Groin Hernia Guidelines (May 2013)
11. Cesare Lorenzini , Lorenzo Sofia et al. The value of diagnostic ultrasound for detecting occult inguinal hernia in patients with groin pain. Chir Ital. Nov-Dec 2008;60(6):813-7.
12. Zhang G.Q. Bilateral and recurrent inguinal hernias: a prospective evaluation/ G.Q. Zang [et al.] // Arch Surg. 2008.
13. Kim B, Robinson P, Modi H, Gupta H, Horgan K, Achuthan R(2014) Evaluation of the usage and influence of groin ultrasound inprimary and secondary healthcare settings. Hernia. doi:10.1007/s10029-014-1212-13
14. Park HR, Park SB, Lee ES, Park HJ. Sonographic evaluation of inguinal lesions. Clin Imaging., 2016, 40, 5, p. 949-55.

Научни трудове на Съюза на учените в България–Пловдив. Серия Г. Медицина, фармация и дентална медицина т. XXVII. ISSN 1311-9427 (Print), ISSN 2534-9392 (On-line). 2022. Scientific works of the Union of Scientists in Bulgaria-Plovdiv, series G. Medicine, Pharmacy and Dental medicine, Vol. XXVII. ISSN 1311-9427 (Print), ISSN 2534-9392 (On-line). 2022.

КЛИНИКО-МИКРОБИОЛОГИЧНА ХАРАКТЕРИСТИКА НА ПОВЪРХНОСТНИ АНОРЕКТАЛНИ АБСЦЕСИ ПРИ ВЪЗРАСТНИ ПАЦИЕНТИ

Елена Хаджиева[1], Йордан Калчев[2], Джевдет Чакъров[1], Димитър Хаджиев[1], Евгений Мошеков[1], Ралица Райчева[3]

1. Медицински Университет-УМБАЛ“Свети Георги“ ЕАД–Пловдив
Катедра по Пропедевтика на хирургическите болести
2. Катедра по микробиология и имунология
3. Катедра Социална медицина и обществено здраве

CLINICAL AND MICROBIOLOGICAL CHARACTERISTICS OF SUPERFICIAL ANORECTAL ABSCESSES IN ADULT PATIENTS

Elena Hadzhieva[1], Yordan Kalchev[2], Dzhevdet Chakarov[1], Dimitar Hadzhiev[1], Evgenii Moshekov[1], Ralitsa Raycheva[3]

1. Medical University - University Hospital "St. George" EAD - Plovdiv
Department of Propaedeutics of Surgical Diseases
2. Department of Microbiology and Immunology
3. Department of Social Medicine and Public Health

Abstract: Introduction: Surgical diagnosis and treatment of patients with superficial anorectal abscess (SARA) is not a problem in emergency coloproctology, as the patient's complaints are specific and precisely localized. Materials and methods: In the period 2015-2019, 107 adult patients were operated with SARA, of which 81 were men (75,7%) and 26 (24,3%) women, aged 20 to 82 years. Results and discussion: Patients with SARA are divided into the following types: subcutaneous in 63 (58,9%) and low intersphincteric in 44 (41,1%). The following surgical interventions were performed: incision, revision and drainage in 59 patients (55,1%); incision, primary fistulotomy, cryptectomy, drainage in 34 patients (31,8%) and incision, ligation seton fistulotomy, drainage in 14 patients (13,1%). Microbiological analysis of the causative agents was performed in 107 adult patients. We identified a total number of 116 isolates, of which 73 as monocultures (68,2%), 9 double microbial associations (8,4%), while the rest 25 samples remained sterile (23,4%). The most common bacterial agent in patients with SARA was E. coli. Conclusion: Traditional surgical methods such as incision, revision, sanation and drainage are suitable as surgical procedures in SARA, where the internal fistula opening of the abscess in the lumen of the rectum should be treated.

Keywords: Anorectal abscess, Treatment, Microbiological analysis

Въведение: Повърхностните аноректални абсцеси (ПАРА) представляват ограничена гнойна инфекция на меките тъкани в аноректалната област с обособена абсцесна кухина и покривна капсула. Клиничните им прояви при възрастните са разнообразни и вариабилни, като се обуславят от локализацията и големината на гнойно-възпалителния процес /1,2/. Според криптогландуларната теория източника за инфектиране на периректалните тъкани са интрамускулните анални жлези, които се отварят в Морганиевите крипти на linea dentata. Изходящите жлезисти канали вследствие на обтурация водят до поява на първоначалния възпалителен процес с последващо оформяне на абсцесна кухина /3/. Така възникват повърхностните и дълбоките аноректални абсцеси, като последните са с по-трудна диагностика и хирургично лечение.

Целта на проучването е да се направи хирургична и микробиологична характеристика при ПАРА, като чрез анализ на оперираните болни се подобри ефективността при тяхното лечение.

Материали и методи: През периода 2015-2019 год. с ПАРА са оперирани 107 възрастни пациенти, от които мъжете са 81 (75,7%), а жените 26 (24,3%) на възраст от 20 до 82 години. Средната възраст на оперираните болни е 46,14±15,56 год. Според давността на срока от началото на оплакванията, болните се делят както следва: с продължителност до 2 дни – 36 (33,7%), до 4 дни – 57 (53,3%) и до 7 дни – 14 (13%). Пациентите с ПАРА се разпределят на следните видове: подкожни при 63 (58,9%) и ниски интерсфинктерни при 44 (41,1%). Извършени са следните оперативни намеси: инцизия, ревизия и дренаж при 59 болни (55,1%), инцизия, първична фистулотомия, криптектомия и дренаж при 34 болни (31,8%) и инцизия, лигатурна фистулотомия и дренаж при 14 болни (13,1%). От всички оперирани с данни за рецидив са 11 болни (10,3%). Индикациите за хирургично лечение при АРА се поставят след комплексна оценка на данните от анамнезата, клиничното изследване, данните от лабораторните и инструменталните изследвания. Извършен е микробиологичен анализ на гнойните причинителите при 107 възрастни болни с общо 116 изолата, като се изолираха монокултури при 73 болни (68,2%), двойни микробни асоциации при 9 болни (8,4%) и стерилни без растеж при 25 болни (23,4%). Най-честият бактериален причинител при пациентите с ПАРА е *E.coli.*

Резултати и обсъждане: Хирургичната диагностика и лечение при болни с ПАРА не представлява проблем в неотложната колопроктология, като обикновено оплакванията на заболелите са характерни и точно локализирани. В началото на заболяването след първите 2-3 дни се установява интензивно зачервена, оточна и болезнена подутина, разположена в перианалното пространство, което се придружава с повишение на локалната и обща температура. Не рядко в състояние на общо благополучие внезапно се появява зачервен инфилтрат, като много характерно е острото начало с наличие на местните признаци за гнойно-възпалителен процес. Поради повърхностното разположение на този вид абсцес и характерните оплаквания, диагнозата при ПАРА е сравнително лесна и се поставя своевременно.

По принцип диагностицирането на ПАРА е показание за спешно оперативно лечение, изискващо отваряне и дрениране на гнойната кухина като механизмът на възникване и формиране на абсцесната кухина при възрастните пациенти е най-често свързана с проникване на инфекцията от чревния лумен /4/. Хирургичната намеса при АРА зависи от вида, местоположението на гнойника, неговата разпространеност, разположението спрямо сфинктерния апарат, стадия на заболяването, продължителността на заболяването и от хирургичния опит на оператора. Безспорно най-често извършваната оперативна намеса е самостоятелно приложение на инцизия и дренаж, като паралелно се извършват ревизия и санация на гнойната кухина. При ПАРА (подкожни, субмукозни и някои ниски интерсфинктерни абсцеси) с наличие на интра- или транссфинктерен фистулен ход, който преминава през по-малко от 1/3 от повърхностните мускулни влакна на външния анален сфинктер, се извършва при възможност листовидна ексцизия, ревизия и първична

фистулотомия с криптектомия. Тази ексцизия е пълна, но икономична с изсичане до здраво на гнойния ход в просвета на ректума, започващ от абсцеса и включващ криптата с наличния в нея вътрешен отвор. Получената рана след фистулотомията се оставя отворена за вторично изгранулиране. При по-дълбок транс- или екстрасфинктерен фистулен ход при ПАРА се налага да се извърши еластична лигатурна фистулотомия. Изсичането на наличния фистулен ход се осъществява с помощта на топчеста сонда преминаваща от абсцесната кухина и през вътрешния отвор в правото черво. След санацията на абсцесната кухина остатъкът от фистулния ход под сфинктера внимателно се почиства с кюрета, с последващо поставяне на гумената лигатура. Същата посредством 2-3 пристягания през 4 дни постепенно прерязва сфинктера и отпада. Съществено е също да се отбележи, че при ПАРА в мнозинството случаи, първичният гноен ход с вътрешния отвор на гнойника минава най-често интрасфинктерно и много по-рядко е транс- или екстрасфинктерно разположен.

Мнозинството колопроктолози смятат, че от важно значение при хирургичното лечение на аноректалните абсцеси е идентификацията и третирането на вътрешния отвор на абсцеса, при което се извършва първична или лигатурна фистулотомия. Тяхното становище при нерадикална оперативна намеса само от инцизия и дренаж е, че води до необходимост от повторна интервенция поради ново нагнояване и рецидив на заболяването /5,6,7/. Именно наличието на вътрешния отвор на гнойника с първичен фистулен ход към просвета на правото черво е в основата на съществуващата до днес полемика и дискусия, дали трябва интраоперативно освен инцизия и дренаж да се извърши също едновременно фистулотомия.

Други колопроктолози от ESCP (European Society of Coloproctology) считат, че простото дрениране на абсцеса без признаци за едновременно образуване на фистула, може да доведе до пълно заздравяване в половината от клиничните случаи /8/. По принцип този ограничен и толерантен хирургичен подход с минимална инцизия, не изисква колопроктологичен опит от оператора и при него не се налага да се търси вътрешния отвор на абсцеса. Привържениците на това становище изтъкват аргумента, че не рядко след инцизия и дренаж, може да не се стигне до рецидивиране на заболяването или появата на аноректална фистула. Все пак при наличие на ПАРА с клинични прояви на съпътстваща фистулизация, колопроктолозите от ESCP препоръчват освен обичайното инцизиране и дрениране, с цел избягване на повторното образуване на абсцес или фистула, да се постави seton-еластична гумена лигатура през вътрешния отвор на гнойника, за постепенно сециране на външния анален сфинктер /8/.

Така тези две основни хирургични методики извършвани с или без фистулотомия, понастоящем имат сред хирурзите своите привърженици и противници. Трябва да се отбележи, че повечето хирурзи с колопроктологична практика, подкрепят извършването на първична или лигатурна фистулотомия при възможност, но не задължително и на всяка цена. Когато лесно се визуализира и открие вътрешният отвор на гнойника, фистулотомията може да бъде извършена по два различни начина – чрез първична ексцизия или чрез еластична гумена лигатура с последващо постепенно прерязване. Тази оперативна методика е безспорно по-агресивна, но радикална и с по-малко последващи рецидивни случаи. При трудно установяване на вътрешния отвор и при не достатъчна хирургична практика, този вид фистулотомии не трябва да се извършват, поради опасност от ятрогенно травмиране на външния анален сфинктер /9,10/. Така немските колопроктолози от German S3 guideline са на мнение, че първична фистулотомия трябва да се извършва само при повърхностно разположение на фистулния ход, като това трябва да се прави от опитни хирурзи /11,12/. Италианските колопроктолози от SICCR /13/ считат, че първичната фистулотомия е все още спорна, като тя може да се прилага само при отделни пациенти след сондиране на вътрешния отвор. Подобно на тях смятаме, че относно използването на seton-лигатурната фистулотомия при АРА, трябва преди това да се идентифицира точно вътрешният отвор на гнойника в правото черво.

В ранния постоперативен период 102 пациенти (95,3%) са без оплаквания, като при 5

болни (4,7%) се е наложила повторна оперативна намеса поради нова екзацербация на гнойно-възпалителния процес.

При всички оперирани възрастни болни с ПАРА се извърши микробиологично изследване на бактериалния аеробен спектър. За целта на 107 възрастни болни с общо 116 изолата се извърши микробиологичен анализ. Общо при 91 изолати с наличие на растеж, при 73 се установи наличие на микробна монокултура и при други 9 наличие на микробни двойни асоциации. Общо са идентифицирани 12 вида микробни култури. При бактериологичните изследвания на 107 пациенти с ПАРА се установи, че микроорганизми като монокултура са налице при 73 пациенти (68,2%), смесена инфекция с микробни асоциации при 9 пациенти (8,4%) и стерилни посявки без растеж при 25 пациенти (23,4%). Установи се преобладаване на аеробните бактерии предимно като монокултури в микробния спектър, докато през миналите години е преобладавало становището за по-голяма честота на полимикробните асоциации. При статистическата обработка се установи, че от получените резултати монокултурните посявки се срещат най-често в сравнение с тези на микробните асоциации ($p<0,05$).

Анализът на микробния пейзаж при оперираните възрастни болни установи, че най-честият бактериален причинител е *E.coli.* Този основен изолат представлява условно-патогенен чревен симбионт, имащ най-голям дял при повече от половината пациенти (n=65, 56%). Това е основният и водещ патоген при оперираните пациенти с ПАРА. По-честото диагностициране и превалиране на *E. coli* спрямо другите микроорганизми е статистически значимо ($p<0,05$). Трябва да се отбележи, че през проучвания период от време *E. coli* има нарастваща тенденция в своето разпространение.

Втори по честота са *Staphylococcus spp.* с 7 изолата (6%), следвани от *Enterococcus faecalis* при 5 изолата (4,3%) и *Klebsiella spp*. с 3 изолата (2,6%). С по два изолата (1,7%) са 4 микроорганизма - *Proteus vulgaris*, *Enterobacter cloacae complex, Acinetobacter baumannii* и *Streptococcus beta-haem.Group B.*

Относно вторият по честота микроорганизъм *Staphylococcus spp*., възниква въпроса дали различните видове стафилококи, които най-често са установени при заболявания на кожата и подкожието като банални фурункули, хидросаденити и др., не са диагностицирани като ПАРА. Така например в едно от най-мащабните микробиологични проучвания на T.Toyonaga et al. при 514 пациенти през 2006 год.показват, че *Escherichia coli, Bacteroides spp., Bacillus spp.* и *Klebsiella spp.* са значително по-разпространени при пациенти с наличие на аноректална фистула ($P <0,01$), а коагулазо-отрицателните видове стафилококи и пептострептококи са значително по-чести при пациенти без фистула ($P <0,01$) /14/. По този начин аноректалните абсцеси дължащи се на чревни микроорганизми, а не на такива срещащи се на кожата, е най-вероятно да бъдат свързани с анална фистула. Безспорно това проучване показва, че стафилококите се срещат по-често при клинични случаи, при които няма установен вътрешен отвор на гнойника и без да е налице фистулна комуникация с просвета на правото черво. Затова заедно е тези автори смятаме, че микробната колонизиция при *Staphylococcus spp.* е много по-вероятно да е с произход от кожни гнойни източници. Извършените микробиологични изследвания установиха, че по-голямата част от бактериалните причинители са диагностицирани като монокултура и по-рядко във вид на микробни асоциации /15,16/. Тези изследвания позволиха да се установи моментното състояние на аеробния микробиологичен пейзаж на причинителите при ПАРА, което е и принос на проведеното проучване.

В последните 1-2 десетилетия изследвания свързвани с бактериалния аеробен спектър при аноректалните абсцеси са ограничени, както по количество, така и качество на извършените проучвания.

Важно е да се отбележи, че в някои по-ранни сериозни проучвания през 2011 год. авторите дори обсъждат въпроса дали са необходими и показани раневите посявки при АРА, като специално отбелязват, че същите се правят рядко. Тези автори препоръчват микробиологичните посявки само при наличие на рецидив, дълго незаздравяващи рани и

при възможност от наличие на атипични микроби /17/.
За съжаление се счита, че при микробиологичните причинители няма съществени промени, като те в по-голямата си част не са дискутабилни. Появата на периректалния абсцес се приема от множеството колопроктолози за банален, тъй като е предизвикан от условно-патогенна чревна микрофлора. Безспорно обаче вирулентността на бактериалните аеробни причинители на АРА влияе на клиничната картина и протичането на болестта, особено при имунокомпрометирани болни, наличие на захарен диабет и при наличие на сериозни съпътстващи заболявания, поради което считаме подобен бактериологичен мониторинг за необходим.
Заключение: Основните принципи на хирургичната тактика при ПАРА за едноетапно радикално лечение са широка инцизия, дигитална ревизия на гнойната кухина с дрениране и по възможност извършване на първична или лигатурна фистулотомия през вътрешния отвор на абсцеса. Традиционните оперативни методи като инцизия, ревизия, санация и дренаж са подходящи за хирургична намеса, а при които има възможност трябва да се обработи вътрешния фистулен отвор на абсцеса в просвета на правото черво. Извършеният бактериологичен анализ позволи да се установи видовия състав на микробиологичния аеробен пейзаж на причинителите при ПАРА. Всичко това ни дава основания да считаме, че рутинният микробиологичен скрининг трябва да е неотменна част при диагностиката на АРА и в голяма помощ при неговото лечение.
Книгопис:
1: Wang C, Lu JG, Cao YQ, Yao YB, Guo XT, Yin HQ. Traditional Chinese surgical treatment for anal fistulae with secondary tracks and abscess. World J Gastroenterol. 2012 Oct 28;18(40):5702-8.
2: Millan M, Garcна-Granero E, Esclbpez P, Flor-Lorente B, Espн A,Lledy S. Management of intersphincteric abscesses. Colorectal Dis. 2006;8:777–780.
3: Oliver I, Lacueva FJ, Pérez Vicente F, Arroyo A, Ferrer R, Cansado P, Candela F, Calpena R. Randomized clinical trial comparing simple drainage of anorectal abscess with and without fistula track treatment. Int J Colorectal Dis. 2003 Mar;18(2):107-10.
4: Hogan AM, Mannion M, Ryan RS, Khan W, Waldron R, Barry K. Beware the ischiorectal abscess. Int J Surg Case Rep. 2013, 4, 3, 299-301.
5: Yano T, Asano M, Matsuda Y, Kawakami K, Nakai K, Nonaka M. Prognostic factors for recurrence following the initial drainage of an anorectal abscess. Int J Colorectal Dis. 2010 Dec;25(12):1495-8.
6: Chrabot CM, Prasad ML, Abcarian H. Recurrent anorectal abscesses. Dis Colon Rectum. 1983 Feb;26(2):105-8.
7: Adamo K, Sandblom G, Brännström F, Strigård K. Prevalence and recurrence rate of perianal abscess--a population-based study, Sweden 1997-2009. Int J Colorectal Dis. 2016 Mar;31(3):669-73.
8: Ding SQ, Ding YJ. Strategies on perianal abscess and fistula-in-ano: interpretation of the guidelines from USA and German. Zhonghua Wei Chang Wai Ke Za Zhi. 2012 Dec;15(12):1224-6.
9: Rosen SA, Colquhoun P, Efron J, Vernava AM 3rd, Nogueras JJ, Wexner SD, Weiss EG. Horseshoe abscesses and fistulas: how are we doing? Surg Innov. 2006 Mar;13(1):17-21.
10: Inceoglu R, Gencosmanoglu R. Fistulotomy and drainage of deep postanal space abscess in the treatment of posterior horseshoe fistula. BMC Surg. 2003 Nov 26;3:10.
11: Ommer A, Herold A, Berg E, Fürst A, Sailer M, Schiedeck T. German S3guideline: anal abscess. Int J Colorectal Dis. 2012 Jun;27(6):831-7
12: Ommer A, Herold A, Berg E, Farke S et al S3-Leitlinie Analabszess - 2.revidierte Fassung. Coloproctology 38:378–398
13: Amato A, Bottini C, De Nardi P, Giamundo P, Lauretta A, Realis Luc A, Tegon G, Nicholls RJ; Italian society of colorectal surgery. Evaluation and management of perianal abscess and anal fistula: a consensus statement developed by the Italian Society of Colorectal Surgery (SICCR).

Tech Coloproctol. 2015, Oct;19(10):595-606
14: Toyonaga T, Matsushima M, Tanaka Y, Shimojima Y, Matsumura N, Kannyama H, Nozawa M, Hatakeyama T, Suzuki K, Yanagita K, Tanaka M. Microbiological analysis and endoanal ultrasonography for diagnosis of anal fistula in acute anorectal sepsis. Int J Colorectal Dis. 2007 Feb;22(2):209-13
15: Alabbad J, Abdul Raheem F, Alkhalifa F, Hassan Y, Al-Banoun A, Alfouzan W. Retrospective Clinical and Microbiologic Analysis of Patients with Anorectal Abscess. Surg Infect (Larchmt). 2019 Jan;20(1):31-34.
16: Liu CK, Liu CP, Leung CH, Sun FJ. Clinical and microbiological analysis of adult perianal abscess. J Microbiol Immunol Infect. 2011 Jun;44(3):204-8.
17: Steele SR, Kumar R, Feingold DL, Rafferty JL, Buie WD; Standards Practice Task Force of the American Society of Colon and Rectal Surgeons. Practice parameters for the management of perianal abscess and fistula-in-ano. Dis Colon Rectum. 2011 Dec;54(12):1465-74.

Научни трудове на Съюза на учените в България–Пловдив. Серия Г. Медицина, фармация и дентална медицина т. XXVII. ISSN 1311-9427 (Print), ISSN 2534-9392 (On-line). 2022. Scientific works of the Union of Scientists in Bulgaria-Plovdiv, series G. Medicine, Pharmacy and Dental medicine, Vol. XXVII. ISSN 1311-9427 (Print), ISSN 2534-9392 (On-line). 2022.

ЕКСПРЕСИЯ НА BDNF В ТЕСТИСА ПРИ ЕКСПЕРИМЕНТАЛЕН МОДЕЛ НА МЕЛАТОНИНОВ ДЕФИЦИТ

Дарина Барбутска[1], Анелия Петрова[1], Ивета Коева[1], Катерина Георгиева[2], Яна Чекаларова[3], Георги Нанов[4]

1Медицински Университет Пловдив, Катедра Анатомия, Хистология и Ембриологоя
2Медицински Университет Пловдив, Катедра Физиология
3Българска Академия на Науките, Институт по Невробиология
4Студент 6-ти курс, Медицински Университет Пловдив, Медицински Факултет

EXPRESSION OF BDNF IN AN EXPERIMENTAL MODEL OF MELATONIN DEFICIENCY

Darina Barbutska[1], Aneliya Petrova[1], Iveta Koeva[1], Katerina Georgieva[2], Yana Tchekalarova[3], Georgi Nanov[4]

1Medical University of Plovdiv, Department of Anatomy, Histology and Embryology
2Medical University of Plovdiv, Department of Physiology
3Bulgarian Academy of Sciences, Institute of Neurobiology
4Medical student, 6th year, Medical University of Plovdiv, Faculty of Medicine

Abstract

Globally, the population is aging, which predetermines studies related to the establishment of the role of certain factors that could affect the rate of aging at the cellular and organismal level with the subsequent ability to modulate this process. There is gathered experimental data in the literature, which gives grounds to consider the pineal gland, which is the main source of plasma melatonin, as a "biological clock" of aging.

On the other hand, research has shown that the role of this hormone in the aging process is strictly age specific. There is a lot of data that convincingly establishes a functional relationship between the melatonin system of the pineal gland and the processes of spermatogenesis and steroidogenesis in the male reproductive system, which is crucial for the aging process.

Recently, the potential role of the brain derived neurotropic factor /BDNF/ in the autocrine and paracrine control of testicular function has been the subject of several studies. The expression of these molecules in testicular Leydig cells (LCs) supports the hypothesis that neurotrophins produced and /or acting on LCs are involved in the process of their differentiation and functional activity. The immunohistochemical analysis of this factor makes it possible to clarify the effect of

melatonin on the processes of spermatogenesis and steroidogenesis in the male reproductive system. For this purpose, we observed the changes in the immunohistochemical expression of BDNF in the steroid-producing testicular cells of 5-, 16- and 20 months old Wistar rats with a removed pineal gland, in the conditions of melatonin deficiency. The gathered data will help clarify the role of the pineal gland and the produced melatonin as a 'biological start-stop button' to speed up or slow down the aging process at certain age stages.
Key words: melatonin, BDNF, Leydig cells, aging

Въведение

В световен мащаб населението е все по- застаряващо, което предопределя проучвания, свързани с установяването на ролята на някои фактори, които биха могли да повлияват скоростта на стареене на клетъчно и организмово ниво, с последваща възможност за модулиране на този процес. Натрупани са значителни експериментални данни, които дават основание епифизата, която е основен източник на плазмения мелатонин, да се разглежда като „биологичен часовник“ на стареенето. (Pierpaoli et al., 2005). Това биологично активно вещество има множество ефекти- противовъзпалителни, антиоксидантни и антикоагулантни свойства, защитава ендотела на кръвоносните съдове, което обуславя употребата му за терапевтични цели (Gheban et al., 2019; Patel et al.,2020). Ролята на мелатонина е обект на проучвания и във връзка с процесите на репродукцията. Добре известен е неговия супресивен ефект върху секрецията на двата гонадотропни хормони от аденохипофизата - лутеинизиращия хормон (ЛХ) и фоликулостимулиращия хормон (ФСХ). Така мелатонинът регулира и тестикуларната функция, чрез влияние върху мъжката хипоталамо-хипофизо-гонадна ос (Frungieri et al., 2017). Съществуват редица данни, които убедително установяват функционална връзка между мелатониновата система на епифизата и процесите на спермато- и стероидогенеза в мъжката репродуктивна система, което има ключово значение за процесите на стареене. (Kun Yu et al., 2018**)**.

През последните години потенциалната роля на невротрофичния фактор brain derived neurotropic factor (BDNF) в автокринния и паракринен контрол на тестикуларната функция е обект на редица проучвания. (Schultz et al., 2001; Vidal et al., 2001). BDNF чрез рецепторно медииран ретроградeн аксонален транспорт достига и се натрупва в тялото на невроните, реализирайки протективния и невротрофичния си ефект (Gao et al., 2019). Обект на интерес представлява не само ролята на BDNF в развитието и пролиферацията на невроните, но и като автокринен регулатор на каскадните механизми на стероидогенезата. (Gao et al., 2019). Проявата на тези сигнални молекули в тестикуларните Лайдигови клетки (ЛК) се явява в подкрепа на хипотезата, че невротрофините, продуцирани и/или действащи върху ЛК са включени в процеса на тяхната диференциация и функционална активност. (Koeva et a1., 1999; 2000; 2000a; 2001; 2002, a, b; Davidoff et al., 2001; Muller et al., 2006).

Имунохистохимичният анализ на BDNF като маркер за статуса на диференцияция и активност на ЛК при екпериментален модел на отстранена епифиза дава възможност за изясняване на действието на мелатонина върху процесите на спермато- и стероидогенеза в мъжката репродуктивна система при стареене.

В тази връзка, цел на нашето проучване е да се проследят промените в имунохистохимичната експресия на BDNF в стероидопродуциращите клетки на тестиса на плъхове порода Wistar на 5-, 16- и 20 месеца в условията на мелатонинов дефицит.

Материал и метод

Мъжки плъхове, порода Wistar са отглеждани при стандартни условия: t 21 ± 1 ^{o}C, 50-60% влажност и изкуствен режим на осветление. По две групи плъхове (n=8) - контроли и плъхове с отстранена епифиза, са оперирани в три отделни възрастови категории: 5 месечни (полово зрели); 16 месечни (възрастни) и 20 месечни (стари). След декапитация от животните се взема тъканен материал (тестиси) за провеждане на предвидените изследвания.

Експерименталният модел на пинеалектомия **е** съгласно методиката описана от Hoffman и Reiter(1965).
Тестикуларни фрагменти (4-5 mm дебели) се фиксираха чрез имерсия в течност на Буен за 24 часа, включиха се в парафин и се подготвиха за имунохистохимия. Експресията на BDNF се проследи чрез използането на ABC метод с кит ImmunoCruz™ goat ABC Staining System (Santa Cruz Biotechnology, Inc., USA), с DAB като хромоген и моноклонално първично анти- BDNF антитяло (1:100). Като негативни контроли се използваха срезове, при които първичното антитяло беше заместено с фосфатен буфер (PBS).

Резултати

В Лайдиговите клетки на 5 месечни животни установяваме умерена имунореактивност за BDNF. Подобна е и изявата в извитите семенни каналчета - в Сертолиевите клетки и в някои от клетките на сперматогенния епител. Имунната реакция за BDNF е с по- силно изразена интензивност в групата с отстранена епифиза(фиг.1).

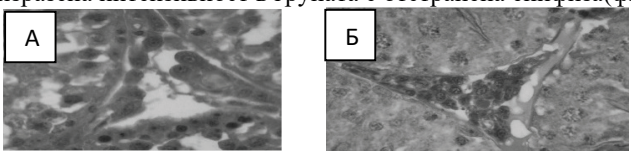

Фиг.1 Имунореактивност за BDNF в тестис от плъх на 5 мес. след раждането.Х400
А- контроли Б- плъхове с отстранена епифиза

При 16 месечните плъхове имунната реакция за BDNF в Лайдиговите клетки на тестикуларния интерстициум, в Сертолиевите клетки, както и в някои сперматогонии също е умерено изразена. Отново имунната реакция е по- добре изявена при животните с отстранена епифиза (Фиг.2).



Фиг.2 Имунореактивност за BDNF в тестис от плъх на 16 мес. след раждането.Х400
А- контроли Б- плъхове с отстранена епифиза

При 20 месечни животни атрофичните популации от ЛК демонстрират много оскъдна имунохистохимична реактивност за BDNF. Идентична е и експресията в семиниферните тубули (Фиг.3).

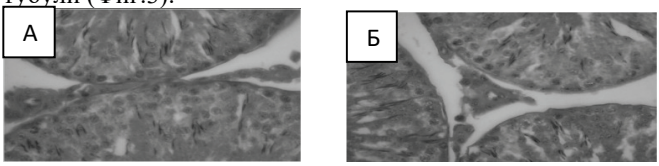

Фиг.3 Имунореактивност за BDNF в тестис от плъх на 20 мес. след раждането.Х400
А- контроли Б- плъхове с отстранена епифиза

Дискусия

Получените от нас данни насочват за потенциалната роля на мелатонина като регулатор на тестикуларната функция, чрез влияние върху мъжката хипоталамо-хипофизо-гонадна ос (4). Резултатите ни кореспондират с установените данни относно функционална връзка между мелатониновата система на епифизата и процесите на спермато- и стероидогенеза в мъжката репродуктивна система, с ключово значение за процесите на стареене. (5). Нашето проучване демонстрира силно изразена имунореактивност за BDNF в ЛК и клетките на семиниферните тубули на 5 месечни плъхове и значителна редукция в имуноекспресията в атрофичните популации ЛК на възрастните плъхове. Отчитаме също намаляване на имунореактивността и в Сертолиевите и сперматогенните клетки при възрастните животни, в сравнение с младите плъхове. И при трите възрастови групи имунната реакция е по- добре

проявена при животните с отстранена епифиза. Имунохистохимичните прояви на BDNF в тестикуларните ЛК се явяват в подкрепа на хипотезата, че невротрофините активно участват в процеса на тяхната диференциация и функционална активност (8-17). Тези наблюдения са индикативни относно ролята на BDNF като фактор с определено значение в процесите на спермато- и стероидогенезата и регулиращият ефект на оста хипоталамус-хипофиза по отношение на неговите ефекти в тестиса.

Библиография

1. Pierpaoli W., Bulian D. The pineal aging and death program: life prolongation in pre-aging pinealectomized mice., Ann N Y Acad Sci, 2005; 1057:133-44.
2. Gheban A., Rosca A., Crisan M. The morphological and functional characteristics of the pineal gland, Medicine and Pharmacy Reports Vol. 92 / No. 3 / 2019: 226 – 234.
3. Patel S, Rahmani B, Gandhi J, Seyam O, Joshi G, Reid I, Smith NL, Waltzer WC, Khan SA. Revisiting the pineal gland: a review of calcification, masses, precocious puberty, and melatonin functions., Int J Neurosci,2020 ;130(5):464-475.
4. Frungieri M, Calandra R and Paola Rossi S. Local Actions of Melatonin in Somatic Cells of the Testis, Int. J. Mol. Sci. 2017, 18, 1170.
5. Kun Y., Deng S.,Sun T., Li Y.and Liu Y. Melatonin Regulates the Synthesis of Steroid Hormones on Male Reproduction: A Review, Molecules, 2018, 23, 447.
6. Schultz R., Metsis M., Hokfelt T.., Parvinen M, Pelto-Huikko M. Expression of neurotrophin receptors in rat testis. Upregulation of TrkA mRNA with hCG treatment. Mol Cell Endocrinol; 2001; 182:121–127.
7. Vidal F.., Lopez P, Lopez-Fernandez L., Ranc F., Scimeca J., Cuzin F., Rassoulzagedan M. Gene trap analysis of germ cell signalling to Sertoli cells: NGF-TrkA mediated induction of Fra1 and Fos by postmeiotic germ cells. J Cell Sci 11; 2001; 4:435–443.
8. Gao S., Chen S., Chen L., Zhao Y., Sun L., Cao M. , Huang Y., Niu Q., Wang F., Yuan C., Li C., Zhou X. Brain-derived neurotrophic factor: A steroidogenic regulator of Leydig cells, J Cell Physiol, 2019; 234(8):14058-14067.
9. Y. Koeva, Davidoff M, Popova L. Immunocytochemical expression of p75LNGFR and trkA in Leydig cells of the human testis. Folia Medica 1999; 4: 53-58.
10. Y. Koeva, Davidoff M, Popova L. Identification of BDNF, NT-3 and their receptors localized in Leydig cells of human testis. Comp. Rend. Acad. Bulg. Sci. 2000; 53(2): 129-132.
11. Y. Koeva. The Leydig cells of the human testis- site of the immunocytochemical expression of growth and neurotrophic factors. Andrologiia 2000a; 9: 14- 17.
12. Y. Koeva, Bakalska M, Davidoff M. Neurotrophic factors in rat Leydig cells after treatment with ethane dimethanesulphonate (EDS). Andrologiia 2001; 10: 11- 12.
13. Y. Koeva. Neurotrophin-3 and its corresponding receptor trkC in developing rat Leydig cells: evidence for stage-dependent expression. Comp. Rend. Acad. Bulg. Sci. 2002; 55(7): 79- 82.
14. Y. Koeva. Neuronal markers in the human Leydig cells- immunohistochemical study. Andrologiia 2002a; 11: 10-12.
15. Y. Koeva, Davidoff M. Brain- derived neurotrophic factor (BDNF) and its receptor trkB in rat Leydig cells during the postnatal development. Acta Morphologica et Anthropologica 2002b; 7: 23- 27.
16. Koeva Y. Immunolocalization of neurotrophic factors and their receptors in the Leydig cells of rat during postnatal development. Folia Medica, 2002; 3: 27-30.
17. Müller D., Davidoff M., Bargheer O., Paust H., Pusch W., Koeva Y., Ježek D., Holstein A., Middendorff R. The expression of neurotrophins and their receptors in the prenatal and adult human testis: evidence for functions in Leydig cells. Histochemistry and Cell Biology, 2006, 126:199-211.

Научни трудове на Съюза на учените в България–Пловдив. Серия Г. Медицина, фармация и дентална медицина т. XXVII. ISSN 1311-9427 (Print), ISSN 2534-9392 (On-line). 2022. Scientific works of the Union of Scientists in Bulgaria-Plovdiv, series G. Medicine, Pharmacy and Dental medicine, Vol. XXVII. ISSN 1311-9427 (Print), ISSN 2534-9392 (On-line). 2022.

АРТЕРИАЛЕН ТРАВМАТИЗЪМ – ЛОКАЛИЗАЦИЯ И ПОРАЗЯВАЩ АГЕНТ ЗА ЕДНОГОДИШЕН ПЕРИОД

Богомила Чешемеджиева [1], Стефан Станев[1] , Георги Христов [1,2]
1УМБАЛ Св. Георги, гр. Пловдив, Клиника по Съдова хирургия
2Медицински университет – Пловдив

ARTERIAL TRAUMA – LOCALIZATION AND TRAUMATIC AGENT FOR ONE YEAR PERIOD

Bogomila Chesmedzhieva[1] , Stefan Stanev[1] , Georgi Hristov[1,2]
1UMHAT St. George Plovdiv, Clinic of Vascular surgery
2Medical University - Plovdiv

Abstract
According different estimations magistral vessel lesions is discovered in 1-4,4% of all trauma, despite of this major blood vessel injury is main cause of death in trauma cases. Ischemia, caused by arterial trauma is common cause for amputation in people in their active age. Major vessel trauma can be classified by etiology – penetrating or blunt trauma; by type of lesion – intimal damage, vessel wall trauma – with pseudoaneurysm or hemorrhagia, full transsection of the vessel wall with hemorrhagia, occlusion or spasm; anatomical location.
Aim: To investigate demographics, localization, type of vessel trauma, traumatic agent, affected arterial beds, type of reconstruction and subsequent complications in patients with arterial trauma.
Materials and methods: The study is retrospective conducted in the period 01.01.2019-31.01.2019. Includes patients with reconstruction of arterial vessel due to trauma. Exclusion criteria: iatrogenic trauma, trauma of major arterial vessel with no reconstruction (ligation of the affected artery, due to compensated collateral perfusion; affected limb is not viable and requires amputation). Statistical analysis is conducted with SPSS, descriptive analysis is used.
Results: Twenty-two patients with arterial trauma are included at age 15-69 years, mean age 41,27, Std. Deviation 17,92 years. Eighteen (81,8%) of patients are male and 4 (18,2%) are female. According to anatomic localization 16 (72,7%) of cases are traumas of the forearm, 3 (13,6%) of the arm and 3 (13,6%) of the calf. In 12 (54,5%) of the cases is affected a right limb, in 10 (45,5%) left. According to type of trauma 13 (59,1%) were cut wounds, lacerated wounds - 5 (22,7%), blunt trauma (concusations) - 4 (18,2%). Leading cause of arterial traumatism is domestic trauma - 12 (54,5%), vascular traumas caused by handheld highly energetic instruments - 5 (22,7%), car accidents - 3 (13,6%), occupational injuries by heavy machinery - 2 (9,1%). Distribution by the affected vessel: radial artery – 12 (54,5%); brachial artery – 4 (18,2%); isolated trauma of ulnar artery - 3 (13,6%); popliteal artery – 1 (4,5%); isolated trauma of posterior tibial artery - 1 (4,5%). Trauma of ulnar and radial artery is observed in 1 (4,5%) patient, trauma of anterior and posterior tibial artery - 1 (4,5%). According the reconstruction: restitution due to total lesion of the vessel wall 18 (81,8%), suture of the artery wall 3 (13,6%), bypass – 1 (4,5%). Fourteen (63,6%) are discharged with no complications, in 5 (22,7%)surgical site infection is observed, in 1 (4,5%) asymptomatic rethrombosis of the reconstruction, in 1 (4,5%) haemotoma, 1 (4,5%) had died due to severe trauma after a car accident.
Discussion: Although trauma of major vessels is small portion of Vascular surgery interventions it

affects people in active age and hides risk of severe complications, invalidization and death.
Conclusion: Domestic trauma occupies a central place in arterial trauma, affecting mainly the upper extremities of people in active age. Life and limb salvage in these cases are major concerns, reducing complications in trauma cases is a big challenge.
Keywords: vascular trauma, localization, vascular bed, complication

Въведение

Според различни оценки засягане на магистрални съдове при травматизъм на крайниците се установява при около 1%-4,4% от всички наранявания (Huber GH, 2021; Perkins, Z.B. 2012), въпреки това, съдовата увреда причинена от травма е една от водещите причини за смърт при травматизма (Kauvar D.S., 2005; Gruen R.L., 2006). Исхемията, причинена от артериалната травма е честа причина за ампутация при хора в активна възраст (Rozycki G.S., 2003). Травматичните лезии на магистралните съдове са най-честата причина за хемотрансфузии и масивни хемотрансфузии в сравнение с пациентите с травми, но без лезии на съдове (Perkins, Z.B. 2012). Травмите на магистрални съдове могат да бъдат разделени по етиология – пенетрираща или тъпа травма (Feliciano, 2011; Cooper C, 1996) (Rozycki GS, 2003); по типа на лезия на съд – увреждания на интимата, травма на стената на съда с възникване на псевдоаневризма или хеморагия, пълна транссекция на стената с хеморагия или оклузия и спазъм (Feliciano, 2011); по анатомична локация (Perkins, Z.B. 2012).

Цел

Да се изследва демографската характеристика, локализацията, типа на травмата и поразяващия агент, засегнати артериални съдове, типа на извършената реконструкция и последващите усложнения при артериални травми на крайниците.

Материали и методи

Проучването е ретроспективно, проведено в периода 01.01.2019-31.01.2019г. В проучването са включени пациенти, на които е извършена съдова реконструкция поради артериална травма. Изключващи критерии – ятрогенна травма; травма с нараняване на магистрален съд, при която не е извършена реконструкция (наложена първично лигатура на съда, при компенсирано колатерално кръвообръщение; пациента е преценен за първична ампутация).
Статистическата обработка е извършена със Statistical Package for the Social Sciences (SPSS), използван е дескриптивен анализ.

Резултати

В изследването са включени 22 пациенти, интервенирани от съдов хирург. За същия период в клиниката са извършени 1590 оперативни, ендоваскуларни и хибридни интервенции, което поставя травматизма, като минимална част от оперативната дейност на звеното (1,38% от извършените процедури). Пациентите са на възраст 15-69 години, средна възраст 41,27г., стандартно отклонение 17,92г. Осемнадесет (81,8%) от пациентите са мъже, а 4 (18,2%) са жени.
Според анатомичната локация 16 (72,7%) от травмите се локализирани в областта на предмишницата, 3 (13,6%) в областта на мишницата и 3 (13,6%) в областта на подбедрицата. В 12 (54,5%) е засегнат десен крайник, а в 10 (45,5%) ляв.
Според типа на раната 13 (59,1%) са били порезни, 5 (22,7%) разкъсно-контузни и 4 (18,2%) тъпи травми (конквасации).
Типа на травмиращия агент, показан в таблица 1 демонстрира, че битовият травматизъм е водещ – 12 (54,5%), травмите причинени от ръчни високо-енергийни инструменти се открива в 5 (22,7%), пътно-транспортни произшествия с реконструктабилна артериална травма – 3 (13,6%), наранявания, причинени от машини /производствен травматизъм/ - 2 (9,1%).

		n	%
Битови травми	нож	5	22,7
	стъкло	5	22,7
	неуточнена битова травма	2	9,1
Ръчни високо-енергийни инструменти	ъглошлайф	4	18,2
	моторен трион	1	4,5
	ПТП	3	13.6
Производствени травми	тежки машини	2	9,1

Табл.1

Засегнатите артерии са представени на таблица 2. При двама пациенти е имало увреждане на 2 артерии от една анатомична локация. В единия случай е била наранена лява ръка с лезия на двете предмишнични артерии, след извършената реконструкция, пациента е бил изписан без усложнения. Във втория случай има конквасация на подбедицата при ПТП, засегнати са а.тибиалис ант. и а.тибиалис пост. в ляво, въпреки тежкото общо състояние на пациента е предприета реституция на артериите. Петнадесет дни след реконструкцията (при последният консултативен преглед, е установен пулс на стъпални артерии) е настъпил екзитус леталис – причина за смъртта: полиорганна недостатъчност на базата на политравма.

	Магистрален съд 1		Магистрален съд 2	
	n	%	n	%
a.brachialis	4	18,2	-	-
a.radialis	12	54,5	-	-
a.ulnaris	3	13,6	1	4,5
a.poplitea	1	4,5	-	-
a.tibialis ant.	-	-	1	4,5
a.tibialis post.	2	9,1	-	-

Табл.2

Според типа на извършената реконструкция случаите се разпределят: реституция, поради пълно прекъсване на артерията – 18 (81,8%); сутура, при непълно прекъсване на циркумференцията на стената на съда– 3 (13,6%); при един пациент (4,5%) е извършена байпас с автовена, поради конквсация на а.poplitea след ПТП.

Четиринадесет (63,6%) от пациентите са изписани без усложнения; при 5 (22,7%) е наблюдавана супурация на оперативната рана – пациентите са лекувани с антибиотици според антибиограма, изписани са без други усложнения; при 1 (4,5%) пациент е установена безсимптомна ретромбоза на реконструкцията; при 1 (4,5%) е установен хематом, поради капилярно кървене, след евакуация на хематома пациента е изписан с проходима реконструкция, без други усложнения; при 1 (4,5%) е настъпил летален изход поради полиорганна недостатъчност, след ПТП.

Дискусия

Въпреки, че съдовият травматизъм е много малка част от дейността на съдовите хирурзи, той засяга предимно млади пациенти в активна възраст. Този факт, както и високия риск от тежки усложнения, инвалидизация и смърт го прави важна част от дейноста на съдово-

хирургичните звена.

Заключение

От гореизложеното може да се отбележи, че основно място заема битовия травмтизътм с преференциално засягане на горните крайници. Имайки предвид, че се среща предимно при хора в активна възраст от жизненоважно значение за максимално възстановяване на крайника има елиминирането на възможните усложнения, свързани с травмиращия агент. Не без значение е и фактора време до достигане на специализирано здравно заведение за оказване на адекватна, животоспасяваща и органосъхраняваща медицинска дейност.

Литература:

1. Huber GH, Manna B. Vascular Extremity Trauma. [Updated 2021 Sep 18]. In: StatPearls [Internet]. Treasure Island (FL): StatPearls Publishing; 2021 Jan-. Available from: https://www.ncbi.nlm.nih.gov/books/NBK536925/
2. Perkins, Z.B. et al. Epidemiology and Outcome of Vascular Trauma at a British Major Trauma Centre. European Journal of Vascular and Endovascular Surgery, Volume 44, Issue 2, 203 - 209
3. Kauvar D.S., Wade C.E.The epidemiology and modern management of traumatic hemorrhage: US and international perspectives. Crit Care. 2005; 9: S1-S9
4. Gruen R.L., Jurkovich G.J., McIntyre L.K., Foy H.M., Maier R.V. Patterns of errors contributing to trauma mortality: lessons learned from 2594 deaths. Ann Surg. 2006 Sep; 244: 371-380
5. Rozycki G.S., Tremblay L.N., Feliciano D.V., McClelland W.B. Blunt vascular trauma in the extremity: diagnosis, management, and outcome. J Trauma. 2003 Nov; 55: 814-824
6. Feliciano, David V. MD; Moore, Frederick A. MD; Moore, Ernest E. MD; West, Michael A. MD, PhD; Davis, James W. MD; Cocanour, Christine S. MD; Kozar, Rosemary A. MD, PhD; McIntyre, Robert C. Jr. MD Evaluation and Management of Peripheral Vascular Injury. Part 1. Western Trauma Association/Critical Decisions in Trauma, The Journal of Trauma: Injury, Infection, and Critical Care: June 2011 - Volume 70 - Issue 6 - p 1551-1556ю
7. Cooper C, Rodriguez A, Omert L. Blunt vascular trauma. Curr Prob Surg. 1996;29:281–357.
8. Rozycki GS, Tremblay LN, Feliciano DV, McClelland WB. Blunt vascular trauma in the extremity: diagnosis, management, and outcome. J Trauma. 2003;55:814–824.

Научни трудове на Съюза на учените в България–Пловдив. Серия Г. Медицина, фармация и дентална медицина т. XXVII. ISSN 1311-9427 (Print), ISSN 2534-9392 (On-line). 2022. Scientific works of the Union of Scientists in Bulgaria-Plovdiv, series G. Medicine, Pharmacy and Dental medicine, Vol. XXVII. ISSN 1311-9427 (Print), ISSN 2534-9392 (On-line). 2022.

ЗАСЯГАНЕ НА РАЗЛИЧНИ АРТЕРИАЛНИ БАСЕЙНИ ПРИ ПАЦИЕНТИ С КОВИД-19

Ангел Петков [1], Богомила Чешмеджиева[1], Стефан Станев[1], Анастас Чолаков [1], Любима Деспотова-Толева[2]
1УМБАЛ Св. Георги, гр. Пловдив, Клиника по Съдова хирургия
2Медицински университет – Пловдив

DIFFERENT ARTERIAL BASINS AFFECTED IN PATIENTS WITH COVID-19

Angel Petkov[1], Bogomila Chesmedzhieva[1], Stefan Stanev[1], Anastas Cholakov[1], Lubima Despotova-Toleva[2]
1UMHAT St. George Plovdiv, Clinic of Vascular surgery
2Medical University - Plovdiv

Abstract
There are growing evidences for COVID-19 associated cytokine release, endothelial disfunction and hypercoagulability which can lead to acute arterial thrombosis. According to studies acute arterial thrombosis in COVID-19 positve patients affects in most cases lower extremities (17%), followed by upper extremities (14%), in 12% multiple arterial basins are affected.
Materials
We present two cases of patients with active COVID-19 infection and acute limb ischemia (ALI) in multiple arterial basins. Affected extremities were categorized in class IIA and IIB according to the Rutherford`s/ESVS classification for ALI.
Clinical case 1
Sixty-nine year old male patient with COVID-19 pneumonia, admitted in Clinic of Infectious diseases. On the second day of hospitalization with symptoms of ischemia of the right arm. The patient was admitted at Vascular Surgery clinic. After the initial thrombectomy, and multiple rethrombectomies due to rethombosis of the brachial artery, the patient developed symptoms of ALI of the right leg. A computer tomography was conducted, that confirmed popliteal artery occlusion. A thrombectomy of popliteal and tibial arteries was undertaken. All of the thrombotic incidents occurred during the course of treatment with anticoagulats, after the first rethombosis of the brachial artery treatment with antiagregants was satrted. The patient was discharged after negative PCR test for SARS-CoV-2 with present pulses on arteries of the forearm and anterior tibial artery.
Clinical case 2
Female patient with COVID-19 pnemonia transferred in Vascular Surgery clinic from a local hospital. At admittion thrombosis of left axillary artery and tibial arteries bilaterally was diagnosed. Left arm was categorized in class IIB and IIA for lower extremities. A thrombectomy of the axillary artery was conducted, tibial arteries were revascularized several days later, due to compensation of the collateral perfusion. Hemodialisis was initiated due to acute renal failure. On 14-th day after hospitalization the patient died due to cardiac arrest.
Conclusion

In the course of COVID-19 pandemic ALI in multiple arterial beds is a big challenge. The poor general condition of those patients and the multiple concomitant diseases can lead to limb- and lifethretaning complications.
Keywords: COVID-19, acute limb ischemia, multiple arterial basins

Въведение

Натрупват се все повече докатазателства, че вирусът SARS-CoV-2 и причинената от него криза от COVID-19 причинява не само тежък остър респираторен синдром. Има множество съобщения за екстрапулмонален тропизъм на вируса и за сягане на множество органи и системи, сред които нервна, отделителна и сърдечно съдова (Kunutsor (2), 2020; Kunutsor (3), 2020; Behzad, 2020; Gupta, 2020). Вероятни причини за това са ендотелната дисфункция, тежкото общосистемно възплаление, хиперкоагулоабилитета, хипоксията и цитокиновата буря (Giannis, 2020; Ilonzo, 2020; Labò, 2020; Griffin, 2020).

При пациенти с COVID-19 и остра артериална тромбоза се засяга най-често долен крайник (17%), горен крайник – 14%, засягане на няколко артериални басейна в 12%, церебрална исхемия се наблюдава в 10%, исхемия на черва в 4%, а в 16% от случаите се открива конкомитантна дълбока венозна тромбоза (Etkin, 2021). Други автори също съобщават засягане в различни басейни (Monteiro, 2021)

Материали

Представяме два клинични случая на пациенти с активна COVID-19 инфекция и остра артериална непроходимост в повече от един басейн. Крайниците са били в клас IIa и IIb, според класификацията на Европейската асоциация по Съдова хирургия (ESVS). Оперативните интервенции са извършени от спешни екипи на клиниката.

Клиничен случай 1

Мъж на 69 години с оплаквания от обща отпадналост, висока температура и кашлица от около седмица. Прегледан в Спешно приемно вътрешно отделение, извършена рентгенография на бял дроб с данни за КОВИД-асоциирана пневмония. Извършен бърз антигенен текст за SARS-CoV-2 положителен, консултиран със специалист по инфекциозни болести и насочен към Инфекциозна клиника с приемна диагноза COVID-19. Придружаващи заболявания – артериална хипертония, състояние след исхемичен мозъчен инсулт.

Ден по-късно пациентът е съобщил за силни болки в дясна ръка. Консултиран със съдов хирург, установена тромбоза на а.брахиалис в дясно. Запазени пуслации на останалите палпаторно достъпни места. Пациентът е класифициран клас IIb по ESVS, преведен е в Клиника по Съдова хирургия (КСХ) за спешна оперативна интервенция. Извършена е тромбендартеректомия (ТЕА) на а.брахиалис и предмишнични артерии. Евакуираха се тромби с плътно-еластична консистенция Следоперативно с пулс на киткови артерии.Започната терапия с нефракциониран хепарин под контрол на аРТТ (норма за лабораторията - 24-35сек), постигната стойност 50сек.

На фона на тази терапия на 24 час след първата интервенция се установи ретромбоза на а.брахиалис с тежка исхемия на крайника. Извършена ретромбектомия, следоперативно с пулс на киткови артерии – към терапията добавени Клопидогрел 75мг, Ацетилсалицилова киселина 100мг. Два дни след втората интервенция на фона на аРТТ 56с се установи поредна тромбоза на а.брахиалис, което наложи трета тромбектомия.

На 5-ти ден след последната оперативна оперативна

интервенция на горен крайник, пациентът съобщи за силна болка в дясна подбедирца.
Извършена компютъртомографска ангиография по спешност, която показа тромбоза на даясна а.поплитеа по целия й ход. Предприе се оперативна интервенция – ТЕА на а.поплитеа. Следоперативно, пациентът е с пулс на а.дорзалис педис декс.
По време на пролежаването взети 3 контролни PCR теста, два от които положителни. Последният в деня преди изписването е отрицателен.
Пациентът е изписан с пулс на киткови артерии и на а. дорзалис педис декс на двойна антибиотична, двойна антиагрегантна терапия, перорален кортикостероид, витамини и пробиотици. Общ болничен престой 15 дни.
Клиничен случай 2
Пациентка на 71 години, преведена от друго лечебно заведение по повод силна болка в лявата ръка. До момента е лекувана 14 дни за пневмония от неизясенен произход. При постъпване в КСХ взет PCR тест – установен COVID-19.
Придружаващи заболявания – Артериална хипертония, захарен диабет – инсулинонезависим тип, сърдечна недостатъчност, неуточнена астма.
От периферния съдов статус: липсва пулс дистално от а.субклавиа син. Липсващи пулсации на стъпални артерии двустранно. Пациентката е категоризирана клас IIb по ESVS за ляв горен крайник и IIa за долни крайници. Не е извършено ангиографско изследване, поради установени високи стойности на уреа и креатинин. Верифицирани са високи стойности на трансаминазите.

Предприета е оперативна интервенция – ТЕА на а.акисларис, през брахиален достъп, евакуирани са лепкави тромби с плътно-еластична консистенция. Следоперативно с пулс на киткови артерии. Започната терапия с нефракциониран хепарин и пентоксифилин. Консултирана с пулмолг и нефролог. Започната терапия за COVID-19, назначена терапия за новоустановената бъбречна недостатъчност. На фона на започнатата терапия долните крайници преминаха в субкомпенсирано състояние (клас I по ESVS). Това позволи отлагане на оперативните интервенции, съответно на 2-ри и 4-ти ден след хоспитализацията. Постоперативно са възстановени пулсациите на всички пределикционни места.
Поради задълбочаване на бъбречната достатъчност се постави временен достъп за хемодиализа. Инициира се диализно лечение.
На 14-ти ден след хоспитализацията болната реализира внезапна сърдечна смърт поради нарушение в сърдечния ритъм.
Заключение
В разгара на паднемията от COVID-19 тромботичните усложнения в множество артериални басейни представляват голямо предизвикателство. Пациентите с подобни артериални тромбози и активен COVID-19 са в много увредено или тежко общо състояние, което допълнително се усложнява от некробиотичните промени и отпадните продукти на миолизата, предизвикана от тежката исхемия. Многократните оперативни интервенции, които се налагат при тези болни повишават риска от периоперативна смъртност и постоперативни усложнения.

COVID-19 HUB - INFORMATION, INNOVATIONS AND IMPLEMENTATION OF INTEGRATIVE RESEARCH ACTIVITIES
договор КП-06-ДК1/6 от 29.03.2021
Заглавие на проекта „COVID-19 HUB – Информация, иновации и имплементация на

интегративни научни разработки“

Литература

1. S.K. Kunutsor, J.A. Laukkanen, Cardiovascular complications in COVID-19: a systematic review and meta-analysis, J. Infect. 81 (2) (2020) e139–e141.
2. S.K. Kunutsor, J.A. Laukkanen, Hepatic manifestations and complications of COVID-19: a systematic review and meta-analysis, J. Infect. 81 (3) (2020) e72–e74.
3. S. Behzad, L. Aghaghazvini, A.R. Radmard, A. Gholamrezanezhad, Extrapulmonary manifestations of COVID-19: radiologic and clinical overview, Clin. Imaging 66 (2020) 35–41.
4. Gupta A, Madhavan MV, Sehgal K, Nair N, Mahajan S, et al. (2020) Extrapulmonary manifestations of COVID-19. Nat Med 26: 1017-1032.
5. Giannis D, Ziogas IA, Gianni P. Coagulation disorders in coronavirus infected patients: COVID-19, SARS-CoV-1, MERS-CoV and lessons from the past. J Clin Virol 2020; 127:104362.
6. Ilonzo N, Judelson D, Al-Jundi W, et al. A review of acute limb ischemia in COVID-positive patients. Semin Vasc Surg 2021; 34:8.
7. Labò N, Ohnuki H, Tosato G. Vasculopathy and Coagulopathy Associated with SARS-CoV-2 Infection. Cells. 2020; 9:1583.
8. Griffin DO, Jensen A, Khan M, et al. Pulmonary Embolism and Increased Levels of d-Dimer in Patients with Coronavirus Disease. Emerg Infect Dis 2020; 26:1941.
9. Etkin Y, Conway AM, Silpe J, et al. Acute Arterial Thromboembolism in Patients with COVID-19 in the New York City Area. Ann Vasc Surg 2021; 70:290.
10. Monteiro Dias L, Martins J, Castro R, et alMultiple arterial thrombosis in a patient with COVID-19 BMJ Case Reports CP 2021;14:e244024.

Научни трудове на Съюза на учените в България–Пловдив. Серия Г. Медицина, фармация и дентална медицина т. XXVII. ISSN 1311-9427 (Print), ISSN 2534-9392 (On-line). 2022. Scientific works of the Union of Scientists in Bulgaria-Plovdiv, series G. Medicine, Pharmacy and Dental medicine, Vol. XXVII. ISSN 1311-9427 (Print), ISSN 2534-9392 (On-line). 2022.

ЗАМЕСТИТЕЛНА ЕКСКРЕЦИЯ НА КОНТРАСТНА МАТЕРИЯ – ДОКЛАД НА КЛИНИЧЕН СЛУЧАЙ

Стефан Станев[1], Богомила Чешмеджиева[1], Виктория Стоянова[2]
[1]УМБАЛ Св. Георги, гр. Пловдив, Клиника по Съдова хирургия
[2]МБАЛ НКБ, Отделение по Образна дигностика

VICARIOUS EXCRETION OF CONTRAST MEDIA – CASE REPORT

Stefan Stanev[1], Bogomila Chesmedzhieva[1], Viktoriya Stoyanova[2]
[1]UMHAT St. George Plovdiv, Clinic of Vascular surgery
[2]MHAT National Heart Hospital, Medical Imaging department

Abstract
Water-soluble contrast media (CM), based on organic compounds of iodine are widely used in practice. Although renal excretion of CM is well known fact, there are case reports and case series, describing vicarious excretion of contrast through liver, gallbladder and small intestines . With the improvements in interventional procedures and increasing of their prevalence, more recent studies report on vicarious excretion of CM and show similar phenomenon. They demonstrate the importance of this alternative route in differential diagnosis of severe procedural complications.
Case report
Sixty-six year old patient with peripheral arterial disease (PAD) and ischaemic rest pain in the leg. Computed tomography angiography (CTA) revealed chronic occlusion of right iliac arteries and stenosis of femoral bifurcation. Normal haemoglobin, blood urea and creatinine.
A hybrid procedure was performed – thrombendarterectomy of femoral artery and baloon angioplasty of external iliac artery. Control angiography – iliac arteries without stenosis, dissecation of abdominal aorta (not flow limiting). Dacron patch was used for arteriotomy closure.
Postoperative: present femoral pulses, no ischaemic rest pain, normal haemoglobin, blood urea and creatinine. On the first postoperative day the patient complained about pain in the lower back. A control CTA was performed (24 hours after the operation), which confirmed the known aortic dissection and showed intraluminal contrast material in the ascendant part of the colon. Aorto-enteric fistula was suspected, because of enhanced intraluminal material in the colon. There was no convincing data in the results of CT for vessels communication between intestine or colorectal segments. CT resuts showed air collections in the expanded colonic lumen with normal haustration and normal thickness of the walls. Intact pericolic, mesenteric and retroperitoneal fat tissue, without ascites or pneumoperitoneum. In addition it was established advanced lumbal degenerative changes with severe spondylosis - extreme osteophytes and osteochondrosis changes with “vacuum phenomenon” on several levels. Osteochondrosis and spondylosis of lumbar vertebrae, known from the primary CTA.
Active monitoring was started, which showed no evidences for extravastion – normal and stable blood pressure, stable haemoglobin, normal defecation, no blood in the stools. Vicarious excretion of CM was accepted as a reason for its presens in the colon.
Patient was discharged on the 5th postoperative day with improvement in the PAD symptoms.
Conclusion

Although rarely reported, especially in patients with normal kidney function, vicarious excretion of CM must be included in the differential diagnosis of extravasation, especially when no clinical manifestations of bleeding are present.
Keywords: Vicarious excretion, Interventional procedures, contras media

Въведение

Водноразтворимте контрастни материи (КМ), използвани широко в практиката при аортография, базирани на органични съединения на йода (каквито са нейонните мономери - Ултравист), имат бъбречна екскреция (чрез гломерулната филтрация). Въпреки, че това е добре познат факт, в литературата са описани случаи на извънбъбречна екскреция. Първите съобщения на подобни случаи датират от 1963 и 1966г (Salzman, 1963; Chamberlain, 1966). Първата серия от подобни клинични случаи е докладвана прз 1968г, включваща 11 пациента, при които е верифицирана КМ в жлъчния мехур, тънки и дебели черва. Пациентите са били с повишени нива на сурмните азотни тела (W.F. Barry, 1968).

През 1988г. Hopper et al. съобщават за пациенти с нормална бъбречна функция и заместителна ексреция на КМ. Тяхното проучване представя 10 пациенти (от 40 000 проведени образни изследвания), при които КМ се верифицира в жлъчния мехур и червата между 20 минути и 72 часа след венозното и приложение (Hopper K, 1988). Авторите потвърждават мнението на W.F. Barry, че вероятността за извънбъбречна ексреция е много по-голяма при пациентите с бъбречна недостатъчност.

С напредването на интервенционалната хирургия, по-съвременни доклади на клинични случаи демонстрират подобни феномени и показват важността им по отношение на диференциалната диагноза и отхвърляне на тежки постпроцедурни усложнения (Kanabolo, 2021; Halpern, 2018; Thurtle, 2016).

Клиничен случай

Пациент на 66 години с хронична артериална недостатъчност на долните крайници. Анамнестично пациента съобщава за късо клаудикационно разстояние и интермитентни болки в покой за десен долен крайник. Ангиологичен статус: липсва пулс на достъпните места на десен долен крайник. Отслабен пулс на а.феморалис ком син., липсващ дистално.

Параклиника: Хемоглобин 153 г/л, Урея – 3,3 ммол/л, Креатинин – 74 мкмол/л

Инициална мултидетекторна компютър томографска ангиография (МДКТА): Дясно :оклузия на а.илиака екст., проходима а.профунда феморис, оклузия на а.феморалис суп. Ляво: стенотично променени а.илиака комунис и екстерна, а.феморалис суп. и а.поплитеа.

Оперативна интервенция /извършена под спинална анестезия/: дезоблитерация на стенозираща плака на а.феморалис комунис и балонна ангиопластика на а.илиака екст. декс. Синтетична пач-пластика. Контролна ангиография – дисекция на абдоминална аорта, а.илиака комунис и екстерна декстра, без хемодинамична значимост.

Следоперативно: възстановен пулс на а.феморалис комунис в дясно, болният съобщава за субективно подобрение – без болки в покой, увеличено клаудикационно разстояние.

На първи следоперативен ден пациентът съобщи, че има силни болки в кръста в легнало положение, отшумяващи при вертикализация и раздвижване.

Контролна параклника: Хемоглобин 145 г/л, Урея – 4,4ммол/л, Креатинин 79 мкмол/л.

Назначи се контролна МДКТА (осъществена 24 часа след оперативната интервенция), която потвърди дисекация на аортата, установена по време на интраоперативната ангиграафия и се визуализира контрастиран лумен на колон асценденс. Това породи суспекция за аортоентерална фистула. Не се установиха убедителни КТ данни за комуникация на съдови структури с тънко- или дебелочревни сегменти. Раздути от газови колекции дебелочревни бримки, при запазена хаустрация и дебелина на стената на червото. Периколичната, мезентериалната и ретроперитонеалната мастна тъкан са интактни, без наличие на свободна течност или газови колекции в абдомена и малкия таз. Като странична находка се визуализират напреднали дегенеративни изменения на лумбалния отдел на гръбначния

стълб с наличие на изразена спондилоза - формиране на „костни мостове“ и значима остеохондроза с „вакуум феномен“ на няколко нива.
Започна се активно мониториране на пациента, което не показа отклонения в хемодинамиката. Артериално налягане – 130/80 до 140/95. Хемоглобин 145 г/л – 139г/л-142г/л. Нормална дефекация, без патологични примеси. Бе прието, че се касае за извънбъбречна екскреция на КМ.
Пациента беше изписан на 5-ти следоперативен ден с подобрение в периферния съдов статус. В рамките на един месец след изписването пациента посети КСХ за два контролни прегледа, съобщи за субективно подобрение в клаудикационните оплаквания и интермитентни болки в лумбален отдел при определени позиции на тялото.

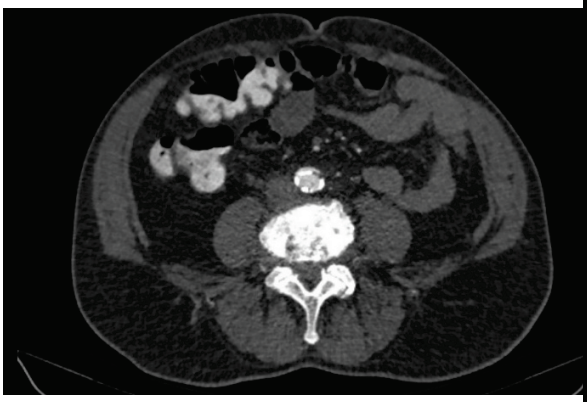

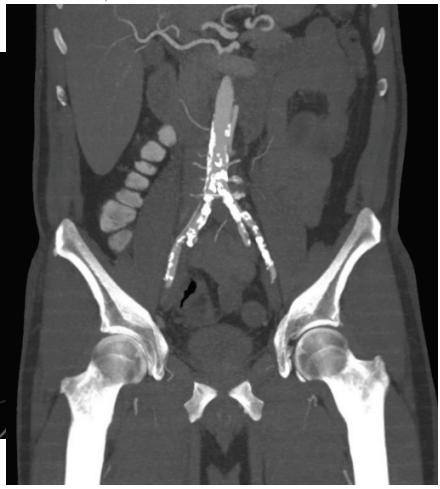

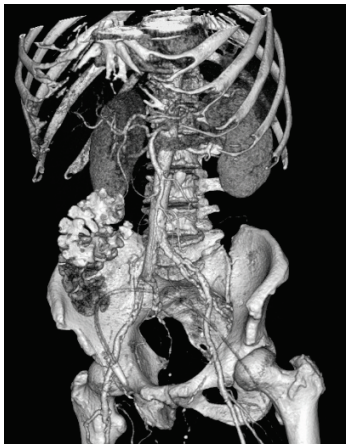

Девет месеца след изписване, болният е приет в клиниката по повод на постепенно възобновили се клаудикационни оплаквания. Ангиологичен статус: Пулс на а.феморалис ком. двустранно и липсващ дистално. Извършена МДКТА, която показа проходима реконструкция, дисекация на коремна аорта под бъбречни артерии, достигаща до а.илиака комунис. Пациентът е преценен като подходящ за консервативна терапия и наблюдение.

Заключение

Въпреки, че заместителната екскреция на КМ е рядък феномен, особено при пациенти с нормална бъбречна функция, той трябва да влиза в съображение в диференциално-диагностичния план, особено при липса на клинични и параклинични данни за екстравазация.

Литература

1. Emanuel Salzman and James T. McClintock. Opacification of the Small Bowel with Intravenously Administered Contrast Medium. Radiology 1963 80:5, 748-752
2. Chamberlain, M. J. and Sherwood, T.: The extra-renal excretion of diatrizoate in renal failure. Brit. J. Radiol., 39: 765-770, 1966
3. W.F. Barry, S.E. Forbis. Vicarious excretion of intravascular contrast material, J Urol, 100 (5) (1968 Nov), p. 704
4. Hopper K, Weingast G, Rudikoff J, Thickman D. Vicarious Excretion of Water-Soluble Contrast Media into the Gallbladder in Patients with Normal Serum Creatinine. Invest Radiol. 1988;23(8):604-8
5. Diboro Kanabolo, Rishi Sekar, Alexander Skokan, Judith Hagedorn, Ziho Lee, Vicarious excretion of intravenous contrast masquerading as a nephroenteric fistula in a patient with a grade IV renal injury, Urology Case Reports, Volume 36, 2021, 101576, ISSN 2214-4420
6. Halpern, A. L., & Burlew, C. C. (2018). Computed Tomography in a Patient With Blunt Trauma. JAMA Surgery, 153(8), 772.
7. Thurtle, D., & Petchey, W. (2016). Vicarious contrast excretion causing intraluminal colonic contrast on abdominal CT. Postgraduate Medical Journal, 92(1091), 562–562.

Научни трудове на Съюза на учените в България–Пловдив. Серия Г. Медицина, фармация и дентална медицина т. XXVII. ISSN 1311-9427 (Print), ISSN 2534-9392 (On-line). 2022. Scientific works of the Union of Scientists in Bulgaria-Plovdiv, series G. Medicine, Pharmacy and Dental medicine, Vol. XXVII. ISSN 1311-9427 (Print), ISSN 2534-9392 (On-line). 2022.

ЕНДОВАСКУЛАРНИ ТЕХНИКИ ЗА ОСИГУРЯВАНЕ НА ТРАЕН СЪДОВ ДОСТЪП ЗА ХЕМОДИАЛИЗА ПРИ ПАЦИЕНТ С ОБТУРАЦИЯ НА ГОРНА И ДОЛНА ПРАЗНИ ВЕНИ

Яни Захариев, Богомила Чешмеджиева, Бурян Киров
Медицински Университет Пловдив
УМБАЛ „Свети Георги“ Пловдив

ENDOVASCULAR TECHNIQUES FOR PROVIDING PERMANENT VASCULAR ACCESS FOR HEMODIALYSIS IN A PATIENT WITH SUPERIOR AND INFERIOR CAVAL VEIN OBTURATION

Yani Zahariev, Bogomila Cheshmedjieva, Burian Kirov
Medical University Plovdiv
UMHAT “Sveti Georgi” Plovdiv

Abstract. The increasing duration of hemodialysis in patients with chronic renal failure leads to an increase in complications associated with providing continual access to hemodialysis. Unresolved is the problem of obtaining obstruction of the superior and inferior caval vein due to thrombosis from catheters.

The purpose of this communication is to share our experience in such a case solved by endovascular techniques. A 58-year-old patient with diabetes who had a heart attack and stroke has been on dialysis. Temporary catheters had been repeatedly placed on the legs. Since May 2019 he had had a permanent tunnel catheter in the right Jugularis vein. It had been adjusted and replaced twice. In March 2020, the same thrombosed temporary catheter was removed from the right thigh and placed 23 cm across the left leg. In April 2021 again the patient was urgently hospitalised in a serious condition without flow from the catheter. Phlebography during the operation revealed complete obstruction of the left Iliac vein and the distal part of Inferior Caval vein proximal to the catheter. It was impossible to penetrate with a guide through the Jugularis vein to access the Superior Caval vein due to its complete obliteration. The old catheter on the left leg was removed. It became evident that the femoral vein had severe phlebitis changes. It was gradually penetrated proximally with a NaviCross® guide and a support catheter to the Inferior Caval vein. It was dilated with an 8 mm balloon and a new 27 cm long catheter was placed with the tip located under the renal veins. The catheter had a good flow rate and performed several consecutive hemodialysis sessions.

The present case shows the possibilities of using endovascular techniques to overcome the obstruction of the main veins to reach with the tip of the dialysis catheter to the passable section of the Caval veins. This is an alternative to cannulation with less risk than direct access to the Iliac vein or the right atrium. In the event of a future complication, removal of the catheter is easy. These patients should be prepared for a possible switch to peritoneal dialysis.

Keywords: hemodialysis access, endovascular techniques, Caval vein thrombosis

През последните години броят на възрастните пациенти, които подлежат на лечение чрез диализа нараства. Това се дължи както на общото застаряване на населението в световен и национален аспект, така и на нарасналите възможности за бъбречно заместващата терапия.

В България има около 4000 пациенти на хрониодиализа. Броят на ново разболелите се всяка година нараства с около 10%, но част от болните умират, други – по-малката част, успяват да си направят операция за трансплантация на бъбрек. Като цяло броят на диализираните се увеличава с около 7 %. (Тодорова ,2018). В България поради много причини до сега не е решен въпросът с трупното донорство и годишно се извършват не повече от 40 -50 бъбречни трансплантации. Това обрича тези пациенти с терминална ХБН да бъдат на диализа до края на дните си. Увеличаващата се продължителност на провеждане на хемодиализа при пациенти с хронична бъбречна недостатъчност води до нарастване на усложненията свързани с осигуряване на достъпа за процедурата. Нерешен е проблема при получаване на обтурация на горна и долна празна вена поради тромбози от поставени катетри. Възможни са различни решения, някои от тях трудно приложими за случаи изискващи хемодиализа по спешност при пациенти без диуреза, в критично общо състояние, в уремия с компрометирани достъпи по крайниците от множество предхождащи манипулации. Описват се директни достъпи през илиачните вени и дори през дясното предсърдие. (Petrov,2021). Медикаментозната терапия приложена ендовазално често не дава достатъчно бърз и ефективен резултат изискван от състоянието на болния и е свързана с голям риск от хеморагии.(Lumsden,1997).

Навлизането на ендоваскуларните техники в съдовата хирургия дава нови възможности за решаването на този проблем. Постепенно се натрупва опит с приложението на балонна дилатация и стентиране на засегнатите участъци. (Bittl,2003,Mickley,2006,Kotoda,2011).

Клиничен случай: Пациентка на 58 години, с диабет, прекарала инфаркт и инсулт е от 4 години на диализа. Има множество правени AVF на двете ръце с кратък живот. Поставяни и са многократно временни катетри на краката. От май 2019 г е с постоянен тунелен катетър през v. Jugularis dex. Същият е двукратно наместван и сменен. През март 2020 последният е премахнат заедно тромбозирал временен катетър от дясното бедро. Тогава и е поставен 23 см дълъг тунелен катетър през лявата бедренна артерия. През април 2021г. отново постъпва по спешност в тежко състояние без дебит от катетъра на левия крак. От една седмица не е провеждала ефективна диализа. Параклиника: Креатинин – 1301 µmol/l, Урея- 37,0 mmol/l, Пикочна киселина- 508,0 µmol/l, Глюкоза 3,8 mmol/l ,K-5,8 mmol/l, Na 139 mmol/l , Cl 109 mmol/l , HGB - 90,0 g/l, HCT- 0,296, WBC- 9,62, PLT- 191,0, WBC-9,62, INR- 1,55. ЕКГ- синусов ритъм, ST депресия и отрицателни Т вълни в I, II, aVL, aVF, V1 - V6. Установи се при интаоперативната флебография пълна обтурация на v.Iliaca sin. и дисталната част v. Cava Inferior проксимално от поставения катетър. Инжектираният контраст изпълва ретроградно съдовете.(Фиг. 1) Невъзможно да се проникне с водач през v. Jugularis sin до v. Cava superior поради пълната и облитерация.(Фиг.2) На същия етап се свали старият катетър в ляво. Представи се в дясно бедрената вена, която е тежки флебитни промени. Постави се временен катетър през v. Femoralis dex. във v. Iliaca dex. На следващия ден се установи невъзможност за ефективна диализа заради стенози в сегмента на върха на временния катетър. Поетапно се прониква проксимално с водач и поддържащ катетър NaviCross® до v. Cava Inferior. Дилатира се с 8/80мм балон цялата илиачна вена (Фиг.3) и се постави нов 27см дълъг катетър с връх разположен под бъбречните вени(Фиг.4). Катетърът е с добър дебит и проведе няколко последователни ефективни хемодиализи. Изписа се след 3 дни в подобрено общо състояние с препоръки да се подготви за преминаване към перитонеална диализа.

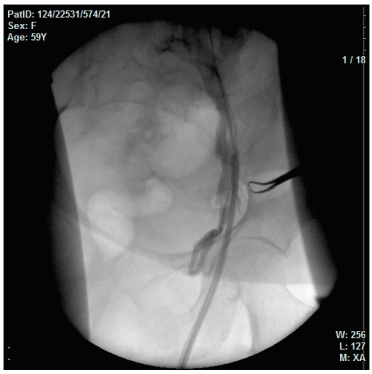

Фиг.1

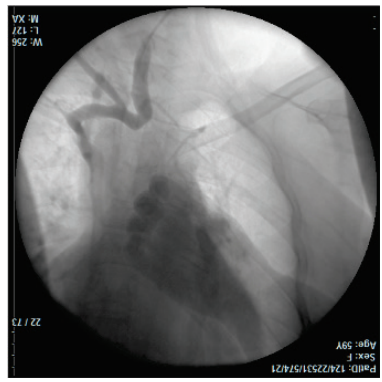
Фиг.2

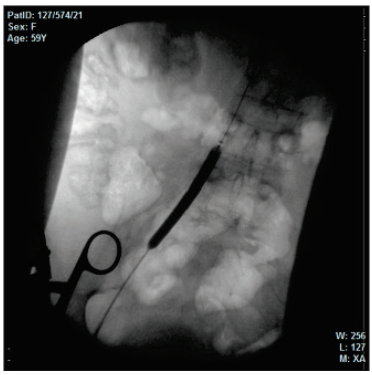

Фиг.3

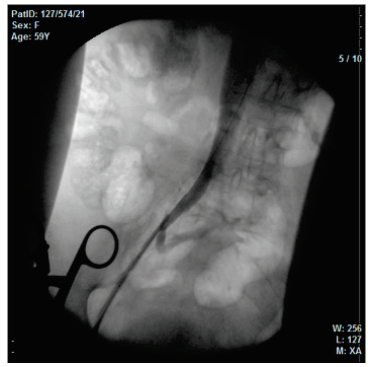

Фиг.4

Обсъждане:

Процедурите при пациенти на хрониодиализа с обтурации на празните вени се извършват в условията на спешност, при критично увредени пациенти, на фона на уремия и антикоагулантна терапия. Работи се сред адхезии от предходни достъпи и прекарани възпалителни процеси, които затрудняват достъпа и са причина за лесно увреждане на околните структури. Използването на комбинирани техники изисква добро планиране и отчитане на съвместимостта на консумативите от различни китове. Винаги трябва да се обсъждат евентуални последващи усложнения, които могат да наложат премахването на катетъра. Настоящия случай показва възможностите за ползване на ендоваскуларни техники за преодоляване на обтурация на магистралните вени за достигане с върха на диализния катетър до проходим участък на v. Cava. Това е алтернатива за канюлиране с по-малки рискове от директното представяне на v. Iliaca или на дясното предсърдие. Тези пациенти са потенциално застрашени от настъпването на нова тромбоза на вената поради персистиращите предразполагащи фактори - чуждо тяло в съда, лошо общо състояние и хипотонии, предхождащи тромботични процеси, опастност от инфектиране. При бъдещо усложнение свалянето на катетъра поставен през вена на крайника е безпроблемно за разлика от тези поставени ретроперитонеално или интракардиално, където се налага отново рисков достъп с оглед хемостаза. Тези пациенти трябва да се подготвят своевременно за преминаване към перитонеална диализа.

Литература:

1. Todorova T , Toncheva S, Paskalev D. Improving the quality of life of hemodialysis patients. Health Care 2018;3:39-42.

2. Petrov V., Ivanov K., Surgical vascular access for hemodialysis; "Steno" 2021, ISBN:978-619-241-156-5;69-103.
3. Mickley V. Central vein obstruction in vascular access. Eur J Vasc Endovasc Surg 2006; 32: 439-444.
4. Kotoda A, Akimoto T, Kato M, Kanazawa H, Nakata M, Sugase T, et al. Central venous stenosis among hemodialysis patient is often not associated with previous central venous catheters. ASAIO 2011; 57: 439-443.
5. Bittl JA, Feldman RL. Cutting balloon angioplasty for undilatable venous stenoses causing dialysis graft failure. Catheter Cardiovasc Interv 2003;58:524-6.
6. Lumsden AB, MacDonald MJ, Isiklar H, et al. Central venous stenosis in the hemodialysis patient: incidence and efficacy of endovascular treatment. Cardiovasc Surg 1997;5:504-9.

Научни трудове на Съюза на учените в България–Пловдив. Серия Г. Медицина, фармация и дентална медицина т. XXVII. ISSN 1311-9427 (Print), ISSN 2534-9392 (On-line). 2022. Scientific works of the Union of Scientists in Bulgaria-Plovdiv, series G. Medicine, Pharmacy and Dental medicine, Vol. XXVII. ISSN 1311-9427 (Print), ISSN 2534-9392 (On-line). 2022.

ЕТИОЛОГИЧЕН СПЕКТЪР НА МИКРОБИОЛОГИЧНИТЕ ИЗОЛАТИ ПРИ ПАЦИЕНТИ ОТ КЛИНИКА ПО СЪДОВА ХИРУРГИЯ ЗА ЕДНОГОДИШЕН ПЕРИОД

Стефан Станев[1], Богомила Чешмеджиева[1], Тихомир Дерменджиев[2]
[1]УМБАЛ Св. Георги, гр. Пловдив, Клиника по Съдова хирургия
[2]Медицински университет – Пловдив,
Катедра по Микробиология и имунология

ETIOLOGICAL SPECTRUM OF MICROBIOLOGICAL ISOLATES IN PATIENTS FROM CLINIC OF VASCULAR SURGERY FOR ONE YEAR PERIOD

Stefan Stanev[1], Bogomila Chesmedzhieva[1], Tihomir Dermendzhiev[2]
[1]UMHAT St. George Plovdiv, Clinic of Vascular surgery
[2]Medical University - Plovdiv

Abstract

Surgical site infections (SSI) are common complications, that can reach up to 1/3 of all surgical exposures and its prevalence may vary between different countries and surgical specialties. In vascular surgery SSI can have severe consequences. If present implanted prosthesis material is recommended to be expalnted, which may cause limb loss, sepsis, other infections and even death. One of the most common surgical exposure in vascular surgery is the inguinal, it provides access to frequently affected by atherosclerosis femoral artery bifurcation. Proximity of this exposure to external genitalia, anus and the presence of skin folds make decontamination of this skin region very difficult. Concomitant diseases in the patients of vascular surgery such as diabetes, chronic kidney failure etc. are independent factors for SSI.

Aim: To explore the etiological spectrum of bacterial isolates from patients of Clinic of Vascular surgery for one year period.

Materials and methods: The study is retrospective, conducted in the period 01.01.2020 – 31.12.2020. All of the results from microbiological samples are explored. Majority of the samples are obtained by patients with clinical suspicion for SSI. Ceftriaxone is used for perioperative prophylaxis. After obtaining a pure culture of the sample it is identified with automated systems MALDI TOF and Vitek 2 Compact. Methicillin resistant *S. aureus* (MRSA) strains have been proven using the Bauer-Kirby disk diffusion method. Statistical analysis is performed with SPSS.

Results: For the study period 1751 were admitted in the clinic, 1745 interventions were performed. Two hundred and eight microbiological samples from 112 were obtained. According to the sample type, they are divided as follows: wound secret 189 (90,9%), hemoculture - 11 (5,3%), coproculture - 5 (2,4%), uroculture - 3 (1,4%). According to Gram stain: 85 (40,9%) of isolates were Gram/-/ bacteria, 71 (34,1%) were Gram /+/. Sterile cultures were observed in 52 (25%) of the cases. *S.aureus* is discovered in 28 (13.5%) of the samples, of which MRSA strains were 6 (24%); *E. Faecalis* – 22 (10.6%); coagulase negative staphylococci – 17(8.2%); *P. aeruginosa* - 13(6.3%); *Enterobacter spp.* - 13(6.3%); *E. coli* – 10 (4,8%); *A. baumannii* - 10 (4,8%); *Klebsiella spp.* - 9 (4,3%); Other isolates – 18 (8,6%).

Discussion: The prevalent portion of the obtained samples is wound secret 189 (90,9%). Despite of

the results of other authors, which report Gram /+/ bacteria for main cause for SSI, our study discovered that Gram /-/ strains are predominant 85 (40,9%). Our results shows that *S.aureus* is the most frequent isolate 28 (13,5%), even so this species is far less prevalent cause for SSI in comparison with other studies (reporting prevalence of *S.aureus* up to 64% of isolates, with MRSA strains – 50%). Our study reveals MRSA only in 6 (24%) cases.
Conclusion: This study confirms the role of *S.aureus* as leading cause for SSI, followed by other Gram/+/ bacteria. Gram /-/ isolates are presented mainly by intestinal and nonfermenting bacterial species. Sterile cultures are ¼ of all samples.
Keywords: Surgical site infections, Vascular surgery, *S.aureus*, MRSA

Въведение
Инфекциите на хирургичния достъп (ИХД) са често срещани компликации. Те могат да достигнат до 1/3 от всички извършени оперативни достъпи, като честотата им варира в различните държави и хирургични специалности (WHO, 2019; PHE, 2019; GIVE Study Group, 2021). ИХД увеличават значително разходите за здравеопазване и са причина за предотвратима болестност и смъртност (Kirkland, 1999; Perencevich, 2003). Тези усложнения могат да имат много тежки последици в съдовата хирургия. При налична инфекция на оперативната рана и подлежащ имплантиран протезен материал се препоръчва същият да бъде експлантиран, което от своя страна крие риск от загуба на крайник, сепсис, други инфекции и дори смърт (Chakfé, 2020). Един от най-използваните достъпи в съдовата хирургия е ингвиналният, тъй като позволява намеса в областта на често засегнатата от атероскелроза феморална бифуркация и нейните клонове. Близостта на оперативния разрез до външните гениталии, ануса и наличието на кожни гънки затрудняват деконтаминацията на кожата. Често срещаната конкомитантна патология при съдово болни, като захарен диабет, бъбречна недостатъчност и др. е независим фактор за развитие на инфекзиозни усложнения на оперативния достъп (Inui, 2015; Trinidad, 2019; Wiseman, 2015; GIVE Study Group, 2021).
Цел
Да се проучи етиологичния спектър на бактериалните изолати от пациенти в Клиниката по Съдова хирургия за едногодишен период.
Материали и методи
Проучването е ретроспективно и обхваща периода от 01.01.2020 до 31.12.2020г. Изследвани са резултатите от всички микробиологични материали от пациенти, пролежали в Клиниката по Съдова хирургия (КСХ). По-голямата част от пробите са взети при клинична суспекция за инфекция на оперативна рана. Периоперативна профилактика се извършва с цефтриаксон по проткол.
След получаване на чиста култура от изследвания материал, същата се идентифицира с помощта на автоматизирани системи MALDI TOF и Vitek 2 Compact. MRSA щамовете са доказани с помощта на дисково дифузионен метод по Бауер-Кърби (с диск цефокситин).
Статистическата обработка е извършена със Statistical Package for the Social Sciences (SPSS), изпозван е дескриптивен анализ.
Резултати
За период на проучването в клиниката са пролежали 1751 пациенти. Извършени са 1745 операции. Взети са 208 микробиологични проби от 112 пациенти.
Според типа на материла, пробите се разпределят както следва:

- секрет от оперативна рана – 189 (90,9%)
- хемокултура – 11 (5,3%)
- копрокултура – 5 (2,4%)
- урокултура – 3 (1,4%).

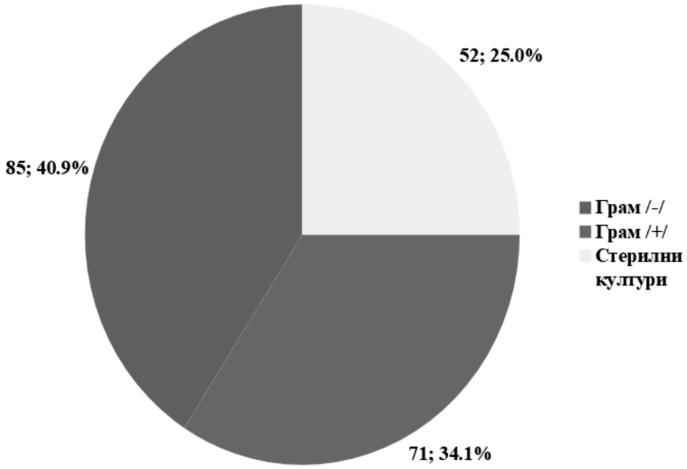

Фиг 1. Изолати според оцветяването по Грам.

Преобладават Грам /-/ бактериални изолати. Стерилни посявки са наблюдават предимно при пациенти с лимфорея от оперативната рана. Впоследствие тези случаи са третирани профилактично с антибиотици, хирургична санация на лимфореята и превръзки с хиперабсорбентни материали. Бактериалните изолати са представени в таблица 1.

Микроорганизъм	n	%
Стерилни посявки	52	25
Staphylococcus aureus	28	13.5
Enterococcus faecalis	22	10.6
Coagulase negative staphylococci	17	8.2
Proteus spp.	16	7.7
Pseudomonas aeruginosa	13	6.3
Enterobacter spp.	13	6.3
Escherichia coli	10	4.8
Acinetobacter baumannii	10	4.8
Klebsiella spp.	9	4.3
Morganella morgani	5	2.4
Stenotrophomonas maltophilia	5	2.4
Citrobacter spp.	4	1.9
Corynebacterium spp.	4	1.9

Таблица 1.

От всички изолирани *S. aureus*, 6 (24%) са MRSA.

Дискусия

Преобладаващият брой изследвани материали са раневи секрети - 189 (90,9%). За разлика от

резултатите на други автори, които посочват преобладаване на Грам /+/ бактерии (Inui, 2015), при нашето проучване превалират Грам /-/ бактериални изолати – 85 (40,9%) . Най-честият причинител на ИХД е *S. aureus* – 28 (13,5%), от които MRSA са 6 (24%) . Според Pounds et al., *S. aureus* е превалиращ вид, като причина за ИХД - 64% от всички изолирани микроорганизми. Според същите автори, MRSA щамове са 50% (Pounds, 2005).

Заключение

Нашето проучване потвърждава водещата роля на *S. aureus* в етиологията на инфекциите на оперативния достъп. На второ място по честота са други представители на Грам /+/ бактерии като *Enterococcus spp.* и коагулазо-негативни стафилококи. Грам /-/ изолати са представени предимно от чревни и неферментативни бактериални видове. Стерилните посявки са ¼ от всички изследвани материали.

Литература

1. WHO. Global Guidelines for the Prevention of Surgical Site Infection [accessed on November 1, 2019]. https://apps.who.int/iris/bitstream/handle/10665/250680/9789241549882-eng.pdf?sequence=8.
2. Public Health England. Surveillance of surgical site infections in NHS hospitals in England: 2016 to 2017 [accessed on November 1, 2019]. https://assets.publishing.service.gov.uk/government/uploads/system/uploads/attachment_data/file/666465/SSI_annual_report_NHS_hospitals_2016-17.pdf
3. Groin wound Infection after Vascular Exposure (GIVE) Study Group. Groin wound infection after vascular exposure (GIVE) multicentre cohort study. Int Wound J. 2021 Apr;18(2):164-175. doi: 10.1111/iwj.13508. Epub 2020 Nov 25. PMID: 33236858; PMCID: PMC8244001.
4. Kirkland KB, Briggs JP, Trivette SL, Wilkinson WE, Sexton DJ. The impact of surgical-site infections in the 1990s: attributable mortality, excess length of hospitalization, and extra costs. Infect Control Hosp Epidemiol. 1999;20(11):725-730.
5. Perencevich EN, Sands KE, Cosgrove SE, Guadagnoli E, Meara E, Platt R. Health and economic impact of surgical site infections diagnosed after hospital discharge. Emerg Infect Dis.2003;9(2):196-203.
6. Chakfé N, Diener H, Lejay A, et al. European Society for Vascular Surgery (ESVS) 2020 clinical practice Guidelines on the Management of Vascular Graft and Stent Graft Infections with the endorsement of the European Association of Nuclear Medicine (EANM). Eur J Vasc Endovasc Surg. 2020;59(3):339-384.
7. Inui T, Bandyk DF. Vascular surgical site infection: risk factors and preventive measures. Semin Vasc Surg. 2015;28(3–4): 201-207.
8. Trinidad B, Rybin D, Doros G, Eslami M, Tan TW. Factors associated with wound complications after open femoral artery exposure for elective endovascular abdominal aortic aneurysm repair. Int J Angiol. 2019;28(2):124-129.
9. Wiseman JT, Fernandes-Taylor S, Barnes ML, et al. Predictors of surgical site infection after hospital discharge in patients undergoing major vascular surgery presented at the 2015 vascular annual meeting of the Society for Vascular Surgery, Chicago,ill, June 17–20, 2015. J Vasc Surg. 2015;62(4):1023-1031.e5.
10. Pounds LL, Montes-Walters M, Mayhall CG, et al. A changing pattern of infection after major vascular reconstructions. Vasc Endovasc Surg 39:511-7, 2005

Научни трудове на Съюза на учените в България–Пловдив. Серия Г. Медицина, фармация и дентална медицина т. XXVII. ISSN 1311-9427 (Print), ISSN 2534-9392 (On-line). 2022. Scientific works of the Union of Scientists in Bulgaria-Plovdiv, series G. Medicine, Pharmacy and Dental medicine, Vol. XXVII. ISSN 1311-9427 (Print), ISSN 2534-9392 (On-line). 2022.

АРТЕРИАЛНИ ПРОЯВИ ПРИ ПАЦИЕНТИ С АКТИВЕН КОВИД-19 И ПОСТКОВИД СИНДРОМ

Ангел Петков[1], Стефан Станев[1], Богомила Чешемеджиева[1], Яни Захариев[1,2], Любима Деспотова-Толева[2]
[1]УМБАЛ Св. Георги, гр. Пловдив, Клиника по Съдова хирургия
[2]Медицински университет – Пловдив

ARTERIAL MANIFESTATIONS IN PATITENTS WITH ACTIVE COVID-19 AND POSTCOVID SYNDROME

Angel Petkov[1], Stefan Stanev[1], Bogomila Chesmedzhieva[1], Yani Zahariev[1,2], Lubima Despotova-Toleva[2]
[1]UMHAT St. George Plovdiv, Clinic of Vascular surgery
[2]Medical University – Plovdiv

Abstract

Hypercoagulability in patients with COVID-19 is associated with higher morbidity and mortality. Although the world literature is reporting mostly for deep venous thrombosis and venous thromboembolism, more and more reports highlights arterial manifestations of COVID-19. Acute limb ischemia (ALI) in COVID-19 patients is discussed in several studies, that reveal higher incidence of acute arterial thrombosis in those patients, than the general population.

Case series and bigger studies report ALI in 0-42 days after positive PCR test for SARS-CoV-2, confirming that the acute arterial thrombosis might be first symptom of COVID-19. Despite the proven relationship between active SARS-CoV-2 infection and acute vascular occlusions, postcovid syndrome is gaining attention as a reason for ALI.

Aim: To investigate time from the onset of COVID-19/postcovid syndrome to acute arterial thrombosis.

Materials and methods: The study is retrospective, conducted in the period July 2020-September 2021, It includes 63 patients, admitted in Clinic of Vascular surgery with ALI, class I, IIA or IIB by classification of Rutherford/ESVS. Patients with ischemia class III are excluded from this study. Included cases are divided in two groups: Group 1 – patients with active SARS-CoV-2 infection; Group 2: patients treated in COVID-19 ward or at home and recovered from the disease. Statistic analysis is performed with SPSS, descriptive, variation and nonparametric analysis are used. P-value <0,05 is considered significant.

Results: Sixty-three patients were included - 16 (25,4%) female, 47 (74,6%) male, at age 41-93 years, mean 69,98 years, standard deviation – 10,62. Group 1 /active COVID-19/ - 27 (42,9%), Group 2 /postcovid syndrome/ - 36 (57,1%). In 3 (4,7%) of the patients in Group 1 and 10 (15,87%) in Group 2, the onset of ALI is unknown. Conservative treatment of patients with class I according to ESVS classification is conducted in 2 (7,40%) cases in Group 1 and in 4 (11,11%) from Group 2. Number of cases was insufficient for statistical analysis.

The onset of ALI in Group 1 varied between 2 and 33 days, mean 7,8, median 6, std. deviation 7,11 days from positive PCR/rapid antigen test for SARS-CoV-2. In Group 2 acute limb ischemia is observed between 1 and 365 days, mean 38,27, median 20, std. deviation 38,27 days after

COVID-19 recovery, negative PCR test or end of quarantine ($p<0.05$).

Discussion

This study shows bigger prevalence of cases in of ALI in class IIA or IIB by ESVS, than in class I. The onset of acute arterial thrombosis in patients with active COVID-19 is significantly earlier (7,8 days) than those with postcovid syndrome (38,27) ($p<0,05$). All of the cases of COVID-19, including the mild ones should be observed for limb ischemia. Postcovid patients should be observed for ALI for minimum period of 2 months.

Keywords: ALI, COVID-19, Postcovid syndrome

Въведение

Състоянието на хипергоаглуабилитет при пациент с COVID-19, се асоциира с по-висока болестност и смъртност (Connors, 2020; Helms, 2020). Световната литература се насочва в по-голяма степен към дълбоката венозна тромбоза и белодробната тромбемболия (Helms, 2021; Jenner, 2021), вероятно поради високата смъртност от подобни усложнения при болни в интензивни отделения. В последните месеци се отбелязва насочване на вниманието към артериалните прояви, свързани с COVID-19.

Острата исхемия на крайник при пациенти с COVID-19 се разглежда в различни пруочвания, повечето от тях демонстрират повишена честота на остра артериална непроходимост (ОАН) при пациенти с КОВИД-19, в сравнение със заболеваемостта от ОАН преди появата на SARS-CoV-2 (Howard DP, 2015; Hess CN, 2019; Indes 2020; Fournier, 2021; Etkin Y 2021).

В няколко проучвания се демонстрира времето от начало на симптомите на COVID-19 до настпване на ОАН. Серия от 5 клинични случая показва 2-12 дни от началото на респираторните симптомим (Gold, 2021). Проучване, включващо 46 пациенти с остри артериални тромбози в различни басейни демонстрира 0-42 дни от положителен PCR тест за SARS-CoV-2, до настъпване на ОАН (Goudarzi, 2021). Това потвърждава проучванията на други автори и нашите клинични наблюдения, че остра артериална тромбоза може да е първи симптом на COVID-19 (Fournier M, 2021; Etkin, 2021)

Въпреки доказаната връзка на активна SARS-CoV-2 инфекция с остри съдови оклузии, значението на постковид синдрома и връзката му с ОАН на крайниците става все по-осезаемо (Borrelli, 2021; Surya, 2021; Veerasuri, 2021)

Цел

Да се изследва времето от началото на заболяването от COVID-19/постковид синдрома до настъпане на остра артериална непроходимост.

Материали и методи

Проучването е ретроспективно, проведено в периода юли 2020г. – септември 2021г. Включени са 63 пациенти, хоспитализирани в Клиника по Съдова хирургия. Пациентите са постъпили по спешност, със симптоми на остра артериална недостатъчност на крайниците, клас I, IIa и IIb по класификацията на Европейското дружество по Съдова хирургия (ESVS) (Björck, 2020).

Пациентите са разделени в 2 групи:

1.Активно заболяване: болни с доказан чрез PCR или бърз антигенен тест SARS-CoV-2 в назо-фаренгиален секрет. Пациентите са постъпили в Клиника по Съдова хирургия (КСХ) или са насочение към нея от различни КОВИД-19 отделение/клиника.

2.Постковид синдром: болни, диагностицирани с COVID-19, лекувани амбулаторно с изтекъл карантинен период или изписани от КОВИД отделение/клиника.

Изследвани са времето на настъпване на симптомите на ОАН, спрямо началото на заболяването от COVID-19 в птрвата група или изписването от КОВИД звено, респективно излизане от карантина при леките случаи. Както и типа на лечението (консервативно в клас I или оперативно в клас IIa и IIb по ESVS).

Пациентите от клас III не се включени в това проучване. След консултация със съдов хирург и преценка, те са насочвани към Клиника по обща хирургия за първична ампутация

Статистическата обработка е извършена със Statistical Package for the Social Sciences (SPSS), за целта на изследването са използвани дексриптивен, вариационен и непараметричен анализ. Стойност на p<0,05 е считана за значима.

Резултати

В проучването са включени 63 пациенти, 16 (25,4%) от които са жени, а 47 (74,6%) са мъже. Най-младият пациент, включен в изследването е на 41 години, а най-възрастният на 93г, средна възраст 69,98г, стандартно отклонение 10,62 години.

Пациентите с активна COVID-19 инфекция /група1/ са били 27 (42,9%) от общия брой, а 36 (57,1%) с постковид синдром /група 2/.

При 13 (20,6%) души, от които 3-ма (4,7%) с активна инфекция началото на оплакванията, дължащи се на ОАН не са уточнени. При 10 (15,87%) от пациентите с постковид синдром не са уточнили времето от настъпане на симптомите на ОАН, спрямо изписването от КОВИД звено /изтичане на карантина/. При пациентите от Група 1 това се дължи на тежкото състояние, в което постъпват. В Група 2 това се дължи на невъзможност пациента да определи точната давност на болката и другите симптоми на острата артериална тромбоза. Нерядко оплакванията са прогресирали в рамките на няколко дни до седмица, достигайки до много изявен болкови синдром.

Спрямо типа на лечение – консервативно лечение с нефракциониран хепарин, съдоразширяващи и реолитици е преводено при общо 6 (9,5%) пациента. Такова е предприето при болни с ОАН, клас I по ESVS. В група 1 такива са били 2 (7,40%) пациента. Един от тях (3,7%) е изписан с подобрение в статуса на крайниците, след регистриран отрицателен PCR тест, при 1 (3,7%) се регисрира летален изход на 5-ти ден от хоспитализацията, вероятно на базата на внезапна ритъмна смърт. В Група 2 консервативно са лекувани 4 болни (11,11%), след същото лечение всички те са изписани с подобрение в периферния статус.

Малкият брой пациенти в клас I не позволява статистически значимо заключение по отношение на терапията.

	Група 1	Група 2
Минимум	2	1
Максимум	33	365
Средно	7,8	38,27
Медиана	6	20
Стандартно отклонение	7,11	67,5

Таблица 1 Времето /в дни/ до настъпване на тромботично събитие в артериалния басейн в двете групи.

От горната таблица е видно, че остра артериална непроходимост, настъпва значително по-рано при активен COVID-19 – средно на 8ми ден след началото на респираторните оплаквания, докато при пациентите с постковид синдром такава настъпа средно на 38-ми ден след дехоспитализация от КОВИД звено или излизане от карантина (p<0,05).

Обсъждане

Настоящото проучване показва, че превалират случаите на ОАН в стадий IIA и IIB по ESVS, пациентите в стадий I са недостатъчен брой за постигане на значим анализ. Изследването демонстрира значимо по-кратък срок на изява на острата артериална непроходимост при болни с активен COVID-19, в сравнение с тез с постковид синдром съответно 7,8 дни в сравнение с 38,27 дни (p<0,05). Това трябва да заостри вниманието на лекарите в стационарите лекуващи КОВИД-19 и общопрактикуващите лекари, наблюдаващи болни с

инфекцията, лекувани в дома. Уместно е пациентите с постковид синдром да бъдат наблюдавани за усложнения от страна на периферните съдови басейни в рамките на двумесечен период.

COVID-19 HUB - INFORMATION, INNOVATIONS AND IMPLEMENTATION OF INTEGRATIVE RESEARCH ACTIVITIES
договор КП-06-ДК1/6 от 29.03.2021
Заглавие на проекта „COVID-19 HUB – Информация, иновации и имплементация на интегративни научни разработки“

Литература

1. J.M. Connors, J.H. Levy. Thromboinflammation and the hypercoagulability of COVID-19 J. Thromb. Haemostasis, 18 (2020), pp. 1559-1561
2. J. Helms, C. Tacquard, F. Severac, I. Leonard-Lorant, M. Ohana, X. Delabranche, et al. High risk of thrombosis in patients with severe SARS-CoV-2 infection: a multicenter prospective cohort study Intensive Care Med., 46 (2020), pp. 1089-1098
3. J. Helms, F. Severac, H. Merdji, M. Schenck, R. Clere-Jehl, M. Baldacini, et al. Higher anticoagulation targets and risk of thrombotic events in severe COVID-19 patients: bi-center cohort study Ann. Intensive Care, 11 (2021), p. 14,
4. W.J. Jenner, R. Kanji, S. Mirsadraee, Y.X. Gue, S. Price, S. Prasad, et al. Thrombotic complications in 2928 patients with COVID-19 treated in intensive care: a systematic review J. Thromb. Thrombolysis (2021), pp. 1-13
5. Howard DP, Banerjee A, Fairhead JF, et al. Population-Based Study of Incidence, Risk Factors, Outcome, and Prognosis of Ischemic Peripheral Arterial Events: Implications for Prevention. Circulation 2015; 132:1805.
6. Hess CN, Huang Z, Patel MR, et al. Acute Limb Ischemia in Peripheral Artery Disease. Circulation 2019; 140:556.
7. Fournier M, Faille D, Dossier A, et al. Arterial Thrombotic Events in Adult Inpatients With COVID-19. Mayo Clin Proc 2021; 96:295.
8. Indes JE, Koleilat I, Hatch AN, et al. Early Experience with Arterial Thromboembolic Complications in Patents with COVID-19. J Vasc Surg 2020; S0741.
9. Etkin Y, Conway AM, Silpe J, et al. Acute Arterial Thromboembolism in Patients with COVID-19 in the New York City Area. Ann Vasc Surg 2021; 70:290.
10. Daniel D. Gold, Ramzi Kurd, Sharon Einav, Don't forget arterial thrombosis in patients with COVID-19: A case series, Thrombosis Update, Volume 5, 2021, 100065, ISSN 2666-5727
11. Ehsan Goudarzi, Fateme Yousefimoghaddam, Alireza Ramandi, Isa Khaheshi, COVID-19 and Peripheral Artery Thrombosis: A Mini Review, Current Problems in Cardiology, 2021, 100992, ISSN 0146-2806
12. Borrelli MP, Buora A, Scrivere P, et al. Arterial Thrombotic Sequalae After Covid-19: Mind the Gap. Ann Vasc Surg 2021; 75:128.
13. Surya SP, Santoso RM. A clinical case series of COVID-19-associated acute limb ischemia: real-world situation. Egypt Heart J 2021; 73:59.
14. Veerasuri S, Kulkarni SR, Wilson WR, Paravastu SCV. Bilateral Acute Lower Limb Ischemia Secondary to COVID-19. Vasc Endovascular Surg 2021; 55:196.
15. Björck M et al., European Society for Vascular Surgery (ESVS) 2020 Clinical Practice Guidelines on the Management of Acute Limb Ischaemia, European Journal of Vascular and Endovascular Surgery

Научни трудове на Съюза на учените в България–Пловдив. Серия Г. Медицина, фармация и дентална медицина т. XXVII. ISSN 1311-9427 (Print), ISSN 2534-9392 (On-line). 2022. Scientific works of the Union of Scientists in Bulgaria-Plovdiv, series G. Medicine, Pharmacy and Dental medicine, Vol. XXVII. ISSN 1311-9427 (Print), ISSN 2534-9392 (On-line). 2022.

УСЛОЖНЕНИЯ ПРИ ПАЦИЕНТИ С ОСТРА АРТЕРИАЛНА ТРОМБОЗА И КОВИД-19

Георги Христов[1,2], Богомила Чешмеджиева[1], Стефан Станев[1], Ангел Петков[1], Любима Деспотова-Толева[2]
[1]УМБАЛ Св. Георги, гр. Пловдив, Клиника по Съдова хирургия
[2]Медицински университет – Пловдив

COMPLICATIONS IN PATIENTS WITH ACUTE ARTERIAL THROMBOSIS AND COVID-19

Georgi Hristov[1,2], Bogomila Chesmedzhieva[1], Stefan Stanev[1], Angel Petkov[1], Lubima Despotova-Toleva[2]
[1]UMHAT St. George Plovdiv, Clinic of Vascular surgery
[2]Medical University - Plovdiv

Abstract
Acute limb ischemia (ALI) is the most often cause for emergency in vascular surgery. Patients with hypercoagulability conditions (inherited or acquired) are more susceptible to acute arterial thrombosis and are big challenge for treatment and limb salvage. The extrapulmonary tropism of SARS-CoV-2 and the changes in coagulation, that the virus causes increase the risk acute arterial occlusions. According the literature the incidence of ALI, before the COVID-19 crisis is between 10 and 15 cases in population of 100 000. In patients with COVID-19 ALI varies between 3-15% of infected, according to different studies. Cases of rethrombosis of arterial reconstruction in patients (before the emergence SARS-CoV-2) with ALI is between 9-14%, case series of patients with COVID-19 and acute arterial thrombosis shows 70% success rate of arterial reconstructions, in 13% of them a rethrombectomy was recquired. **Aim:** To investigate the connection between postoperative complications count and outcome of ALI and active COVID-19 or postcovid syndrome. **Materials and methods:** The study is retrospective, conducted in the period July 2020-September 2021. It includes patients with ALI, admitted in Clinic of Vascular surgery with ALI, in class IIA or IIB by the classification of Rutherford. Included cases are divided in two groups: Group 1 – patients with active SARS-CoV-2 infection; Group 2: patients treated in COVID-19 ward or at home and recovered from the disease. Statistical analysis is performed with SPSS, descriptive and variation analyses are used. P-value <0.05 is considered significant. **Results:** 63 patients in age 41-93 are included, mean age 69,98, std.dev. 10,62 years were included. Group 1 /active COVID-19/: 27 (42,9%), of which 11(40,7%) had no complications; in 6 (22,2%) is registered one complication; in 6 (22,2%) two complications; in 2 (11,1%) complications and in 1(3,7%) patient we register 4 complications. In 19 (61,3%) we observed one or multiple rethrombosis, in 10 (32,2%) amputation due to definitive ischemia was required, in 2 (6,5%) surgical site infection (SSI) was observed. Group 2 /postcovid syndrome/: 26(72,2%) had no complications, 7(19,4%) had one and 3(8,3%) had two complications. Eight (61,5%) had rehtrmobosis, 3 (23,6%) required amputation and 2 (15,4%) had SSI. Eight (29,6%) of the patients in Group 1 are discharged from the clinic, and 19 (70,4%) died. In Group 2 31(31%) of the patients are discharged and 5 (13,9%) died. **Discussion:** Patients with active SARS-CoV-2

infection have significantly more complications (p<0,05). Mortality in patients with active COVID-19 is significantly higher (up to 5 times), than those with postcovid syndrome (p<0,05).
Keywords: COVID-19, Postcovid syndrome, ALI, Complications

Въведение

Острата артериална недостатъчност (ОАН) на крайниците е често срещана спешност в съдовата хирургия (Baril D.T, 2014). Пациентите с вроден или придобит хиперкоагулоабилитет са по-предразположени към остра артериална непроходимост, водеща до исхемия на крайник и представляват голямо предизвикателство за лечение и спасяване на заплашвния от ампутация крайник (Deitcher, 2001).

В хода на COVID-19 кризата се появяват множество доказателства, че SARS-CoV-2 проявява не само пулмонален тропизъм, а засяга множество органи и системи (Gupta, 2020; Giannis, 2020). Промените в когалуацията, в посока на хиперкоагулоабилитет, причинени от вируса се асоциират с по-висока смъртност и повишават риска от остри артериални оклузии (Tang N., 2020; Han, 2020).

Честотата на ОАН на крайник в световната популация (преди избухването на пандемията от COVID-19) варира между 10 и 15 души на 100 000 население (Howard DP, 2015). При пацинети с доказан COVID-19, честотата на остра артериална тромбоза варира между 3-15% от засегнатите от вируса (Fournier, 2021; Etkin, 2021; Bellosta, 2020).

Според данни от световната литериатура честотата на ретромбозите, последвали операции по повод ОАН на крайниците се откриват в 9%-14% (Kuukasjärvi, 1994; Kempe 2014). Като при 3% от пациентите са се наложили повече от една ретромбектомия (Kuukasjärvi, 1994). Проучване, представящото кохорта от 20 пациента с COVID -19 и ОАН демонстрира 70% успеваемост на оперативните интервенции, като в 13% от случаите се е наложола повторна интервенция, поради ретромбоза (Bellosta, 2020)

Цел: Да се изследва връзката между броя на постоперативните усложнения, изхода от заболяването и активността на SARS-CoV-2 инфекцията.

Материали и методи: Проучването има ретроспективен характер, проведено в период юли 2020г. – септември 2021г. Включени са 63 пациенти, разделени в 2 групи:

1.Активно заболяване: болни с доказан чрез PCR или бърз антигенен тест SARS-CoV-2 в назо-фаренгиален секрет. Пациентите са постъпили в Клиника по Съдова хирургия (КСХ) или са насочение към нея от различни КОВИД-19 звена;

2.Постковид синдром: болни, диагностицирани с КОВИД-19, лекувани амбулаторно с изтекъл карантинен период или изписани от КОВИД отделение/ /клиника.

Пациентите са постъпили по спешност, със симптоми на остра артериална недостатъчност на крайниците, клас I, IIa и IIb по класификацията на Европейското дружество по Съдова хирургия (ESVS)(Björck, 2020).

Проведено е консервативно лечение при клас I или оперативно в клас IIa и IIb по ESVS.

Пациентите от клас III не се включени в това проучване. След консултация със съдов хирург и преценка, те са насочвани към Клиника по обща хирургия за първична ампутация. Пациентите от първите 3 класа, които са били в друго звено, но не са били достатъчно стабилни за транспорт до КСХ и оперативно лечение не са включени в изследвнето.

За постоперативни усложнения се считат ретромбоза на интервенирания сегмент; дефинитивна исхемия на крайника, налагаща ампутация и инфекция на оперативната рана.

Статистическата обработка е извършена със Statistical Package for the Social Sciences (SPSS), за целта на изследването са използвани дексриптивен и вариационен анализ. Стойност на p<0,05 е считана за значима.

Резултати: Проучването обхваща 63 пациента с възрастово разпределение 41 – 93г години средна възраст 69,98г, стандартно отклонение 10,62 години. Полово разпределение: 16 (25,4%) са жени, а 47 (74,6%) са мъже.

Разпределение по групи: Група 1 /пациенти с активна COVID-19/ - 27 (42,9%); Група 2

/пациенти с постковид синдром/ - 36 (57,1%)
Разпределнието брой на усложненията в двете групи е представена в таблица 1

	Група 1 /активен COVID-19/		Група 2 /постковид синдром/	
	n	%	n	%
Без усложнения	11	40,7	26	72,2
1 усложнение	6	22,2	7	19,4
2 усложнения	6	22,2	3	8,3
3 усложнения	3	11,1	-	-
4 усложнения	1	3,7	-	-

Таблица 1.
Усложненията (общо 31) в Група 1 се разпределят както следва:

- ретромбози на реконструкцията- 19 (61,3%) - при 5 пациенти е имало еднократна ретромбоза, наложила тромбектомия; при 7 пациенти са се наблюдавали двукратни ретромбози
- дефинитивна исхемия, налагаща ампутация – 10 (32,2%)
- инфекции на оперативната рана или ампутационния чукан – 2 (6,5%)

Регистрираните усложнения с група 2 (общо 13) се разпределят:

- ретромбози на реконструкцията – 8 (61,5%) - при 2 пациента е имало еднактратна ретромбоза; при 3 пациенти е имало двукратна ретромбоза, наложила тромбектомия
- дефинитивна исхемия, налагаща ампутация – 3 (23,6%)
- инфекция на оперативната рана или ампутационния чукан – 2 (15,4%)

Открива се статистически значима връзка между активна КОВИД-19 инфекция и броя на настъпилите усложнения ($p<0.05$).
Изхода от заболяването е демонстриран на таблица 2.

	Група 1 /активен COVID-19/		Група 2 /постковид синдром/	
	n	%	n	%
изписан	8	29,6	31	86,1
починал	19	70,4	5	13,9

Тези данни демонстрират връзката между активна COVID-19 инфекция, усложнена с остра артериална тромбоза и вероятността за смърт на пациента ($p<0,05$). Прави впечатление високата смъртност при постковид болните с уложнение остра артериална тромбоза – 13,9%, смъртността при подобен тип патология, преди пандемията от COVID-19 в нашата клиника е 4,7%.
Обсъждане: Активната инфекция със SARS-CoV-2 и насложена ОАН води значително по-често и до значимо повече усложнения на артериалната рекоснтрукция, в сравнение с ОАН при постковид болни ($p<0,05$). Смъртността при Група 1 е 5 пъти по-висока в сравнение с Група 2 ($p<0,05$). Въпреки по-ниската смъртност при постковид болни с остри артериални оклузии, все пак тя е близо 3 пъти по-висока в сравнение със стойностите преди COVID-19 кризата.

COVID-19 HUB - INFORMATION, INNOVATIONS AND IMPLEMENTATION OF INTEGRATIVE RESEARCH ACTIVITIES
договор КП-06-ДК1/6 от 29.03.2021
Заглавие на проекта „COVID-19 HUB – Информация, иновации и имплементация на интегративни научни разработки“

Литература:

1. Baril D.T., Ghosh K., Rosen A.B. Trends in the incidence, treatment, and outcomes of acute lower extremity ischemia in the United States Medicare population. J Vasc Surg. 2014; 60: 669-677
2. Deitcher S.R. Carman T.L. Sheikh M.A. Gomes M. Hypercoagulable syndromes: evaluation and management strategies for acute limb ischemia. Semin Vasc Surg. 2001; 14: 74-85
3. S. Behzad, L. Aghaghazvini, A.R. Radmard, A. Gholamrezanezhad, Extrapulmonary manifestations of COVID-19: radiologic and clinical overview, Clin. Imaging 66 (2020) 35–41.
4. Gupta A, Madhavan MV, Sehgal K, Nair N, Mahajan S, et al. (2020) Extrapulmonary manifestations of COVID-19. Nat Med 26: 1017-1032.
5. Giannis D, Ziogas IA, Gianni P. Coagulation disorders in coronavirus infected patients: COVID-19, SARS-CoV-1, MERS-CoV and lessons from the past. J Clin Virol 2020; 127:104362.
6. Tang N., Li D., Wang X., Sun Z., Abnormal coagulation parameters are associated with poor prognosis in patients with novel coronavirus pneumonia. J Thromb Haemost. 2020; 18: 844-847
7. Han H, Yang L, Liu R, Liu F, Wu KL, Li J, et al. Prominent changes in blood coagulation of patients with SARS-CoV-2 infection [published online ahead of print March 16, 2020]. Clin Chem Lab Med
8. Howard DP, Banerjee A, Fairhead JF, et al. Population-Based Study of Incidence, Risk Factors, Outcome, and Prognosis of Ischemic Peripheral Arterial Events: Implications for Prevention. Circulation 2015; 132:1805.
9. Fournier M, Faille D, Dossier A, et al. Arterial Thrombotic Events in Adult Inpatients With COVID-19. Mayo Clin Proc 2021; 96:295.
10. Etkin Y, Conway AM, Silpe J, et al. Acute Arterial Thromboembolism in Patients with COVID-19 in the New York City Area. Ann Vasc Surg 2021; 70:290.
11. Bellosta R, Luzzani L, Natalini G, et al. Acute limb ischemia in patients with COVID-19 pneumonia. J Vasc Surg 2020; 72:1864.
12. Kuukasjärvi, P., & Salenius, J.-P. (1994). Perioperative outcome of acute lower limb ischaemia on the basis of the national vascular registry. European Journal of Vascular Surgery, 8(5), 578–583.
13. Kelly Kempe, Brett Starr, Jeanette M. Stafford, Arsalla Islam, Ashley Mooney, Emily Lagergren, Matthew A. Corriere, Matthew S. Edwards, Results of surgical management of acute thromboembolic lower extremity ischemia, Journal of Vascular Surgery, Volume 60, Issue 3, 2014, Pages 702-707
14. Bellosta, Raffaello et al. Acute limb ischemia in patients with COVID-19 pneumonia. Journal of Vascular Surgery, Volume 72, Issue 6, 1864 - 1872
15. Björck M et al., European Society for Vascular Surgery (ESVS) 2020 Clinical Practice Guidelines on the Management of Acute Limb Ischaemia, European Journal of Vascular and Endovascular Surgery

Научни трудове на Съюза на учените в България–Пловдив. Серия Г. Медицина, фармация и дентална медицина т. XXVII. ISSN 1311-9427 (Print), ISSN 2534-9392 (On-line). 2022. Scientific works of the Union of Scientists in Bulgaria-Plovdiv, series G. Medicine, Pharmacy and Dental medicine, Vol. XXVII. ISSN 1311-9427 (Print), ISSN 2534-9392 (On-line). 2022.

ПРЕДИМСТВА И НЕДОСТАТЪЦИ НА КОНВЕНЦИОНАЛНАТА АОРТО-АРТЕРИОГРАФИЯ СПРЯМО КОМПЮТЪР-ТОМОГРАФСКАТА АНГИОГРАФИЯ

Стефан Станев[1], Богомила Чешмеджиева[1], Десислава Костова-Лефтерова[2,3]
[1]УМБАЛ „Свети Георги“ Пловдив, Клиника по Съдова хирургия
[2]МБАЛ Национална кардиологична болница, Отделение по Образна диагностика
[3]Медицински университет – Плевен

ADVANTAGES AND DISADVANTAGES OF CONVENTIONAL AORTO-ARTERIOGRAPHY VERSUS COMPUTED TOMOGRAPHY ANGIOGRAPHY

Stefan Stanev[1], Bogomila Chesmedzhieva[1], Dessislava Kostova-Lefterova[2,3]
UMHAT St. George Plovdiv, Clinic of Vascular surgery
MHAT National Heart Hospital, Medical Imaging department
Medical University - Pleven

Abstract
Introduction: Conventional aorto-arteriography (CA) is accepted as the Gold Standard for imaging modality of the arterial vessels. The advantages of multidetector computed tomography angiography (MDCTA) has increased its application for patients with peripheral artery disease.
Materials and methods: 75 randomly selected patients were included in the study: 50 CA performed by vascular surgery specialists in a hybrid operating room, 25 MDCTA performed on 32-sliced CT and 25 MDCTA performed on 64-sliced CT.
Results: Comparative analysis of patient dose data showed similar patient radiation exposure between CA (9.6 mSv) and 32-sliced MDCTA (1 phase protocol) (8.2 mSv) procedures, but better imaging of the tibial arteries. A two-phase protocol (64-sliced CT) resulted in a higher patient doses (26.1 mSv) and a greater amount of contrast materia (CM), with equivalent imaging of the tibial arteries, but a lower risk of post-procedural complications.The mean amount of CM used in CA patients (50 mL) was significantly lower than CT patients (100 mL).
Conclusion: The study demonstrated lower patient doses for CA compared to the two-phase MDCTA and comparable to the single-phase MDCTA. The main advantages of CA are optimal control of the amount of administered CM and the possibility of endovascular intervention during the procedure. A major advantage of MDCTA is its lower invasiveness.
Keywords: conventional aorto-arteriography, MDCTA, radiation exposure, contrast materia

Въведение
Конвенционалната аорто-артериографията (КА) е приета като златен стандарт сред инвазивните образни изследвания на артериални съдове (Azarbal, 2019), но носи риск от сериозни усложнения, като хематом, дисекация или разкъсване на съда и дори смърт (Duan, 2013). Мултидетекторната компютър-томографска ангиография (МДКТА) широко навлезе

като метод на избор при изобразяването на периферните артериални съдове при пациенти със съмнение за периферна артериална болест (ПАБ) (Werncke, 2015; Cernic, 2009). МДКТА е бърз диагностичен метод с малка степен на инвазивност и усложнения, голям анатомичен обхват, понася се добре от пациентите и с голяма чувствителност и специфичност, съответно 95–96 % и 95–96 %, при откриването на артериална стеноза и тотална оклузия (Werncke, 2015; Jens, 2013; Preuß, 2016). Пациентът не се седира, а рискът от хеморагични и тромботични усложнения е нисък и дава възможност за прецизно планиране на лечението (Preuß, 2016; Schernthaner, 2008). Алгоритмите за реконструкция и обработка на образа при МДКТА могат да доведат до нарушено количественото определяне на стенозата при наличие на тежки съдови калцификации и да се възпрепятства очертаването на лумена (Meyer, 2010). Визуализирането на калцирали лезии се използва при вземането на решение за провеждане на ендоваскуларно или хирургично лечение (Werncke, 2015). По-големият анатомичен обхват при МДКТА може да доведе до сравнително висока доза на пациента (12,2–13,6 mGy за компютър-томографския индекс на дозата, CTDI и 1300–1464,7 mGy.cm за произведението доза по дължина, DLP) и по-голям обем на аплицираната контрастна материя (КМ) (100-140 mL/1,8 mL/kg) (Werncke, 2015; Utsunomiya, 2010; Prabhakar, 2020). По-голямото количество КМ повишава риска от контрастно индуцирана нефропатия. Много от пациентите с ПАБ са с нарушена бъбречна функция (Utsunomiya, 2010).

Цел

Целта на проучването е да се сравнят получените от пациентите дози и натоварването с КМ при КА и МДКТА и да се дискутират предимствата и недостатъците на двата метода.

Материали и методи

Данните са събрани ретроспективно и обхващат периода януари 2020 г. – декември 2020 г. и включват възраст, пол, телесна маса, вид на процедурата, стойност на произведението доза - площ, DAP (Gy.cm^2) при КА, а при МДКТА – CTDI (mGy) и DLP (mGy.cm). За оценка и сравнителен анализ на лъчевото натоварване на пациентите при различните апарати и методи, данните за DAP и DLP са превърнати в ефективна доза, E (mS) чрез конверсионни коефициенти. Количеството КМ при КА, е пресметнато в абсолютна стойност в mL.

Статистическата обработка е извършена с SPSS v.13. Използвани са: дескриптивен анализ и непараметричен анализ – K Independent Samples, Median тест.

Резултати

Пациентите са на възраст 28-90 г., средна 66 г., стандартно отклонение 12 г., при полово разпределение: жени 26 (34,7 %), мъже 49 (65,3 %). Включената извадка от 75 пациенти е подбрана на случаен принцип и е разделена в 3 основни групи в зависимост от вида на провежданата процедура и използваната рентгенова апаратура.

Група 1 включва 25 КА извършени в хибридна операционна зала от съдови хирурзи на ангиографски апарат тип С-рамо и 13“ (33,02 cm) размер на дигиталния детектор. За КМ не е използван автоматичен инжектор. Двата долни крайника са ангиографирани след селективно канюлиране на илиачни артерии. Количеството използвана КМ се определя от оператора в хода на процедурата и се разрежда с физиологичен серум в съотношение 50:50.

Група 2 включва 25 МДКТА изследвания на аорта и долни крайници с 32 срезов КТ (КТ 1). Протоколът е еднофазов при 0,33 s време на ротация (t), 32x0,6 mm ширина на снопа (NxT) и модулация на анодния ток (I), и обхваща коремната аорта и долни крайници. КМ се въвежда с автоматичен инжектор, като количеството е зададено по протокол (100 ml), последвани от 10 mL физиологичен серум. Анодното напрежение (U) варира в зависимост от телесната маса на пациента (при по-слаби - 80 kV, а при останалите – 100 kV).

В група 3 включва 25 МДКТА на аорта и долни крайници с 64 срезов КТ (КТ 2) с двуфазов протокол. При първата фаза се скенира от коремната аорта по цялото протежение на долните крайници, в посока стъпалата. При втората фаза се скенират долните крайници, като се стартира в обратна посока - от съпалата до ниво над колянната става. КМ се въвежда с автоматичен инжектор (100 ml), последвано от 20 ml физиологичен серум, като количеството й варира в зависимост от телесната маса на пациента (при по-слаби - 80 ml,

по-едри – 120 ml). Протоколът е при 100 kV U за първата фаза и 80 kV при втората, t=0,5 s, NxT=64x0,5 mm и включена модулация на анодния ток.
При МДКТА и КА се приема, че облъчването на крайниците е с минимален принос към общата ефективна доза и затова табулирани конверсионни коефициенти за преминаване от DLP и DAP към E за облъчването на краката не са налични в научната литература.
E е изчислена на нивото на абдоминалната аорта и илиачните артерии чрез конверсионен коефициент с големина 0,26 mSv $(Gy.cm^2)^{-1}$,за преминаване от величината DAP към E при CA (NCRMP, 2009) и 0,015 mSv (mGy.cm) $)^{-1}$ при МДКТА, за преминаване от DLP към E (табл 1) (Werncke, 2015; Napoli, 2011).
При група 1 се наблюдават до десет пъти разлики за E (2,46-20,24 mSv, медиана 9,6 mSv) при 20-65 ml КМ. В група 2 големината на дозата варира в по-малка степен (4,5-13,6 mSv), при медиана 8,2 mSv, по-ниска спрямо КА, но при по-голямо количество КМ спрямо КА и забавено изпълване на тибиалните артерии. При група 3 E варира в най-тесни граници (15,9-37,1 mSv), при медиана 26,1 mSv, или 3,2 пъти по-висока от тази при КА и 2,7 пъти по-висока спрямо 32-срезовия КТ. Количеството КМ е аналогично на използваното при група 2, но при значително по-добро изобразяване на тибиалните артерии.
Ефективната доза и количеството използвана КМ при МДКТА (КТ 1 и КТ 2) е над медианата за сравнението между трите групи ($p<0.05$) (табл. 2 и табл. 3).

Табл. 1. Статистически анализ на резултатите по групи за големината на ефективната доза и използваното количество контрастна материя.

Стойност	Група 1		Група 2		Група 3	
	E, mSv	КМ, ml	E, mSv	КМ, ml	E, mSv	КМ, ml
Средна	10,2	48,8	8,1	100	25,9	100
Медиана (минимална-максимална)	9,6 (2,5-20,2)	50 (20-65)	8,2 (4,5-13,6)	100 (100-100)	26,1 (15,9-37,1)	100 (100-100)

Табл. 2. K-Indipendent Median тест за отделните групи

		Гр. 1	Гр. 2	Гр. 3
E, mSv	> Медиана	12	4	25
	≤ Медиана	13	21	0
КМ, ml	> Медиана	0	0	25
	≤ Медиана	25	25	0

Табл. 3. K-Indipendent Median тест за двата параметъра

	E, mSv	КМ, ml
Медиана	10.58	100
Chi-Square	29.6	68
df	2	2
Asymp. Sig.	0.02	0.01

Обсъждане
Аплицираното количество КМ при КА е значително по-ниско ($p<0.05$), при сравнима доза на пациента спрямо еднофазов протокол, но по-добро изобразяване на тибиалните артерии. Двуфазовият протокол води до по-голяма доза и количество КМ, при еквивалентно изобразяване на тибиални артерии ($p<0.05$), но по-малък риск от пост-процедурни усложнения. Международните препоръки при МДКТА са за двуфазов протокол. Първата фаза се използва при всички пациенти и включва областта от трункус целиакус (≈T12) до пръстите (105-130 cm). Втората е опция, задължително е част от рутинния КТ протокол, но се стартира при липса на визуализиране на контраст в артериите на ходилото, и започва над коленете на пациента до пръстите (Fleischmann, 2006).
Предимството на МДКТА е по-малка инвазивност, кратка продължителност на изследването, по-добра разделителна способност и поносимост. Ръководствата на

Европейската асоциация по кардиология и Европейската асоциация по съдова хирургия, демонстрират подобни резултати в информативността на двата метода (Aboyans, 2017).

Заключение

Проучването демонстрира по-ниска доза при КА, в сравнение с двуфазната МДКТА и сравнимо с еднофазната. Основни предимства на КА са оптимален контрол на използваното количество КМ и възможност за ендоваскуларна интервенция по време на изследването. Наличието на оптимизирани протоколи за МДКТА с максимално точно синхронизиране между болуса и скенирането на пациента, са от изключително значение за намаляване на дозата и количеството използвана КМ при задоволително качество на образа.

Литература

1. Azarbal AF, MCLafferty RB. Ch 25, Arteriography pp.274-293, Rutherford`s Vascular Surgery and Endovascular Theraphy 9th ed., A. Sidawy, B.A. Perler, Elsevier, 2019
2. Duan Y, Wang X, et al.Diagnostic efficiency of low-dose CT angiography compared with conventional angiography in peripheral arterial occlusions. AJR2013Dec;201(6):W906-14.
3. Werncke T, Ringe KI, et al. Diagnostic confidence of run-off CT-angiography as the primary diagnostic imaging modality in patients presenting with acute or chronic peripheral arterial disease. *PLoS ONE*. 2015;10: e01199000.1371/journal.pone.0119900.
4. Cernic S, Pozzi Mucelli F, et al. Comparison between 64-row CT angiography and digital subtraction angiography in the study of lower extremities: personal experience. Radiol Med (Torino) 2009; 114:1115–1129
5. Jens S, Koelemay MJ, et al. Diagnostic performance of computed tomography angiography and contrast-enhanced magnetic resonance angiography in patients with critical limb ischaemia and intermittent claudication: systematic review and meta-analysis. Eur Radiol. 2013; 23: 3104–3114. pmid:23801421.
6. Preuß A, Schaafs LA, et al. Run-off computed tomography angiography (CTA) for discriminating the underlyingcauses of intermittent claudication. *PLoS One* 2016; 11: e015278010.1371/journal.pone.0152780.
7. Schernthaner R, Stadler A, et al. Multidetector CT angiography in the assessment of peripheral arterial occlusive disease: accuracy in detecting the severity, number, and length of stenoses. *European radiology*. 2008;18: 665–671. 10.1007/s00330-007-0822-8.
8. Meyer BC, Werncke T, et al. Do the cardiovascular risk profile and the degree of arterial wall calcification influence the performance of MDCT angiography of lower extremity arteries? Eur Radiol. 2010; 20: 497–505. pmid:19789885.
9. Utsunomiya D, Oda S, Funama Y, et al. Comparison of standard- and low-tube voltage MDCT angiography in patients with peripheral arterial disease. Eur Radiol 2010; 20:2758–2765
10. Prabhakar Rajiah. Updates in Vascular Computed Tomography. Radiologic Clinics of North America (2020), 58:4, 671-691.
11. Napoli A, et al. Peripheral arterial occlusive disease: diagnostic performance and effect on therapeutic management of 64-section CT angiography. Radiology. 2011 Dec; 261(3):976-86.
12. National Council on Radiation Protection and Measurements.Ionizing radiation exposure of the population of the UnitedStates. Bethesda, MD: NCRP; Report No. 160; 2009.
13. Fleischmann D, Hallett RL, Rubin GD. CT Angiography of Peripheral Arterial Disease. J Vasc Interv Radiol 2006;17:3-26. 10.1097/01.RVI.0000191361.02857.DE.
14. Aboyans, VictorDocument Reviewers, et al. Editor's Choice – 2017 ESC Guidelines on the Diagnosis and Treatment of Peripheral Arterial Diseases, in collaboration with the European Society for Vascular Surgery (ESVS), European Journal of Vascular and Endovascular Surgery, Volume 55, Issue 3, 305 - 368

Научни трудове на Съюза на учените в България–Пловдив. Серия Г. Медицина, фармация и дентална медицина т. XXVII. ISSN 1311-9427 (Print), ISSN 2534-9392 (On-line). 2022. Scientific works of the Union of Scientists in Bulgaria-Plovdiv, series G. Medicine, Pharmacy and Dental medicine, Vol. XXVII. ISSN 1311-9427 (Print), ISSN 2534-9392 (On-line). 2022.

ХЕЛИКОБАКТЕР-ПИЛОРНА ИНФЕКЦИЯ – ХРОНИЧНА КОРЕМНА БОЛКА И МОРФОЛОГИЧНИ ПРОМЕНИ В СТОМАШНА И ДУОДЕНАЛНА ЛИГАВИЦА

В. Янкова[1], З. Иванов[1], И. Янков[2], Н. Пенкова[3], В. Пенков[4], Р. Пенков[4]
1. Медицински Факултет , Медицински Университет – Пловдив, България
2. Катедра педиатрия и медицинска генетика, Медицински Университет – Пловдив, България
3. Катедра Анатомия, хистология и ембриология, Медицински Университет – Пловдив, България
4. УМБАЛ „Еврохоспитал“ Пловдив, България

HELICOBACTER PYLORI INFECTION - CHRONIC ABDOMINAL PAIN AND MORPHOLOGICAL CHANGES IN THE GASTRIC AND DUODENAL MUCOSA

V. Yankova[1], Z. Ivanov1, I. Yankov[2], N. Penkova[3], V. Penkov[4], R. Penkov[4]
Василена Янкова[1], Здравко Иванов1, Иван Янков[2], Надя Пенкова[3], Владимир Пенков[4], Радослав Пенков[4]
1. Medical Faculty, Medical University - Plovdiv, Bulgaria.
2. Department of Pediatrics and Medical Genetics, Medical University - Plovdiv, Bulgaria.
3. Dept. of Anatomy, Histology and Embryology, Medical University - Plovdiv, Bulgaria
4. University Hospital "Evrohospital", Plovdiv, Bulgaria

Abstract

Helicobacter pylori which was discovered in 1983 by B. Marchall and R. Warren is a pathogen with a key role in the etiopathogenesis of the peptic ulcer disease. The high percentage of the infected which in some populations reaches 60% affects all age groups including the children. The infection with H.pylori in infancy can be the beginning of a lifelong coexistence between the microorganism and the epithelial cells of the microorganism which leads to chronic inflammation of the gastrointestinal tract accompanied by chronic abdominal pain. Aim: The aim of this study is to analyze the morphological changes in the mucosa of the stomach and the duodenum in children and adults with chronic abdominal pain and Hp infection. Materials and methods: The gastroscopic examinations and the biopsies of all 116 children with chronic abdominal pain hospitalized in the University Hospital St George are analyzed. Biopsy material from 6 patients hospitalized in the University hospital “Evrohospital” with an age between 45 and 70 was used to study the adult age group. The samples were examined using the following methods: urease test for Hp; light microscopy with H-E stain and carbol fuchsin stain; transmission electron

microscopy (TEM). Results: The infantile mucosa of the stomach and the duodenum is mature and does not show any structural or histological differences compared to adult individuals. The biopsy samples from Hp infected mucosa reveal erosive changes in the covering epithelium and the glands, inflammatory infiltration and dilated blood vessels in the underlying connective tissue. On TEM abnormalities in the intercellular contacts and the basal lamina are visible combined with intracellular changes of the membranous organelles and the perinuclear space. Significant difference is observed in the degree of inflammatory changes and microorganism load which are heavily expressed in the biopsy samples from adults. Conclusion: Gastroscopic examination with biopsy samples in adults and children with chronic abdominal pain may categorically establish the presence of Hp infection. Morphological examination of stomach and duodenal mucosa with Hp infection shows inflammatory changes which are more heavily expressed in adults then in children. Adequate therapy plan leads to the eradication of the Hp infection which will resolve the chronic abdominal pain.

Key words: chronic abdominal pain, Helicobacter pylori infection, stomach mucosa, duodenal mucosa, TEM

Въведение Ключова роля в етиопатогенезата на язвената болест има установеният през 1983 г. от B. Marshall и R. Warren инфекциозен агент Helicobacter pylori. Високият процент на инфектираните, който в някои популации е над 60% засяга и детската възраст. Вероятно това е причина за редица заболяванията при деца от страна на гастроинтестиналния тракт като хроничен гастрит, стомашната и дуоденална язва, полипозните синдроми на храносмилателния тракт, възпалителните чревни заболявания и др. Инфекцията с H. pylori (Hp) в детска възраст може бъде началото на доживотно съжителство на микроорганизма и епителните клетки на макроорганизма, водещо до хронично възпаление гастроинтестиналния тракт, съпроводено с хронична коремна болка.

Цел Целта на настоящото проучване е да се проследят светлинно-микроскопските и ултраструктурните промени в стомашна и дуоденална лигавица на деца и възрастни с хронична коремна болка и Hp-инфекция.

Материал и методи Биопсичен материал от стомашна и дуоденална лигавица е взет чрез фиброгастроскопско изследване на 116 деца с хронична коремна болка от Клиниката по детски и генетични заболявания на УМБАЛ „Свети Георги”. Проучването при възрастните индивиди е върху биопсичен материал от 6 пациенти на възраст 45–70 години от УМБАЛ "Еврохоспитал“ Пловдив. Биопсиите се проучват чрез уреазен тест за наличие на Helicobacter pylori като тези без доказана Hp инфекция служат за контроли. Биопсичният материал за светлинна микроскопия се фиксира с 5 ml 10% буфериран воден р-р на формалин и се оцветява с хематоксилин-еозин (Н-Е), карбол-фуксин и по метода ва Гимза. Биосичният материал за проучване чрез трансмисионна електронна микроскопия (ТЕМ – „Philips“ CH12) се фиксира с 2,5% глутар алдехид и 0,5М кокаделатен буфер /pH 7,4/ с последваща постфиксация в осмиев тетраокис и включване в дуркопан.

Резултати Морфологичната характеристика на стомашната и дуоденалната лигавица на пациентите в детска възраст е напълно зряла и и не показва разлики по отношение на тъканния състав и строеж в сравнение с тази при възрастните. При биопсиите от стомах – фундус се наблюдава запазен покривен епител – еднореден, цилиндричен секреторен. Фундусните жлези са тубулозни, плътно разположени една до друга. Пристенните клетки в тях, които секретират солната киселина на стомашният сок са окръглени, еозинофилни, разположени предимно в тялото на жлезите. Главните клетки, синтезиращи ензима пепсиноген, са базофилно оцветени и заемат основата на жлезите (Фиг. 1. А. Б.). Пилорната и дуоденалната лигавица при контроли – възрастни и деца също показва структурна аналогия без патологични отклонения.

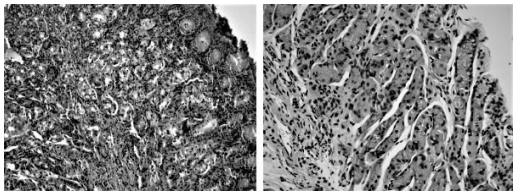

Фиг. 1. Биопсичен материал от стомах – фундус. Оцв. Н-Е. Hp негативен. Без патологични отклонения. **А.** Контрола – възрастен. Увл. Х10. **Б.** Контрола – детска възраст 11 г.. Увл. Х20.

Установява се значителна разлика в степента на възпалителните промени и количеството инфектиращи бактерии, които са силно изразени в биопсичния материал от възрастните пациенти в сравниние с тези при децата. (Фиг. 2. А., Б.) В биопсичния материал с Hp инфекция се наблюдават ерозивни промени в покривния епител и жлезите. лигавицата е хиперемирана с възпалителна лимфоцитна инфилтрация и разширени кръвоносни съдове в съединителната тъкан под епитела и между жлезите. (Фиг. 2. В., Г., Фиг. 3)

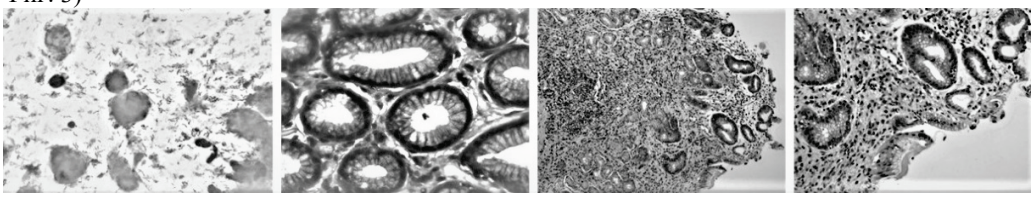

Фиг. 2. А. Цитонамазка от стомашна лигавица на възрастен пациент с огромен брой Hp бактерии сред епителни клетки. Оцв. карбол-фуксин. Увл Х40. **Б.** Фундусни жлези от детска биопсия с единични Hp бактерии в лумена. Оцв. по Гимза. Увл х40. **В.** Биопсичен материал от стомах – пилор на възрастен пациент. Оцв. Н-Е. Hp позитивен. Тежка деструкция на покривния и жлезистия епител, изразена възпалителна инфилтрация с лимфен фоликул. Увл. Х10. **Г.** Биопсичен материал от стомах – пилор на възрастен пациент. Оцв. Н-Е. Hp позитивен. Тежка деструкция на покривния и жлезистия епител, изразена възпалителна инфилтрация с лимфен фоликул. Увл. Х20.

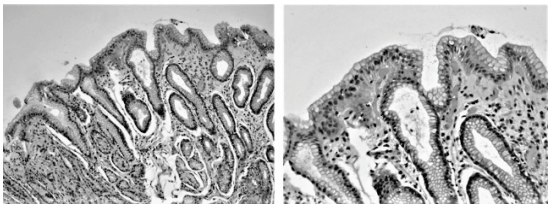

Фиг. 3. Биопсичен материал от стомах – пилор на пациент в детска възраст 11 г. Оцв. Н-Е. Hp позитивен. Пилорна лигавица с хиперемия и съхранен строеж на епителните структури. Hp в оскъдно количество предимно в лумена на отделни жлези. **А.** Увл х10. **Б.** Увл. Х20.

ТЕМ се извършва върху биопсичния материал от възрастни. Фундусната лигавица на стомаха при Hp позитивните пациенти показва наличие на епителни клетки от покривния епител с разширено перинуклеарно пространство; силно вакуолизирна цитоплазма с безструктурни участъци и липидни капки; митохондрии с разрушени кристи, уплътнен матрикс. Междуклетъчните пространства са разширени, подобни на лабиринт с редукция на междуклетъчните контакти; базалната ламина е неотчетлива, разрехавена и разслоена. (Фиг. 4.)

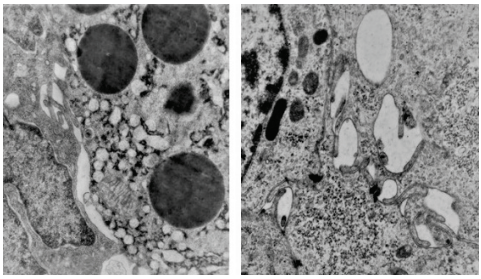

Фиг. 4. ТЕМ. Биопсичен материал от стомах – фундус на възрастен пациент. Hp позитивен. Епителни клетки с вакуолизирана цитоплазма, липидни капки уплътнени митохондрии с разрушени кристи. Разширени междуклетъчни пространства. **А.** Микр. Увл Х 5000. **Б.** Микр. Увл Х 5000.

Обсъждане Патологичните ендоскопски и микроскопски промени, регистрирани при изследваните деца и възрастни, могат да се обяснят с клиничната картина на регистрираните органични заболявания. Инфицираност с Hp на децата от изследваната група свързваме със социо-икономически, културни и възрастови характеристики. Рутинните параклинични изследвания не могат да разграничат функционалната от органична ХКБ поради структурата им при изследваните деца и неспецифичния характер на лабораторните отклонения. Ендоскопското изследване достоверно открива Hp в биопсията и позволява при негативни индиректни тестове (дихателен уреен тест, фекален хеликобактерен антиген или специфични IgG антихеликобактерни антитела) ранно започване на ерадикационна терапия. Успешното овладяване на инфекцията, намалява рисковете от усложнения при неконтролируемо размножаване на Hp.

Заключение Фиброгастроскопското изследване с вземане на биопсичен материал при възрастни и деца с хронична коремна болка може категорично да установи наличието на Hp инфекция. Морфологично проучване на стомашна и дуоденална лигавица с Hp инфекция показва възпалителни изменения, които са по-силно изразени при възрастните индивиди в сравнение с тези при деца. Последваща адекватна терапия води до ерадикиране на Hp инфекция и отзвучаване на хроничната органичната болкова симптоматика.

Библиография

1. Abrahamovych Le, Abrahamovych O. The enterochromaffin – serotonin system and Helicobacter infection in the mechanism of the stages development of peptic ulcer. Lik Sprava. 1998; (8):73 – 9.
2. Bektaş M, Saraç N, Çetinkaya H, Törüner M, Erdemli E, Keskin O, Soykan I, Oktay E, Korkut E, Üstün Y, Bahar K. Effects of Helicobacter pylori infection and long-term proton pump inhibitor use on enterochromaffin-like cells Ann Gastroenterol. 2012;25(2):123–127.
3. Prewett EJ, Smith JT, Nwokolo CU, Hudson M, Sawyerr AM, Pounder RE.Eradication of helicobacter pylori abolishes 24 – hour hypergastrinaemia. A Prospective study in healthy subjects. Aliment. Pharmacol. Ther. 1991;5,283–289.
4. Penkova N. Differentiation of gastrointestinal tract and the role of enteroendocrine cells. PhD thesis. Plovdiv, 2014; pp. 242.
5. American Academy of Pediatrics Subcommittee on Chronic Abdominal Pain. Chronic abdominal pain in children. Pediatrics. 2005; 115(3): 812-15.
6. Berger MY, Gieteling MJ, Benninga MA. Chronic abdominal pain in children. BMJ, 2007; 334: 997-02
7. Gijsbers CFM, Kneepkens CMF, Schweizer JJ,Benninga MA, Büller HA. Recurrent abdominal pain in 200 children: somatic causes and diagnostic criteria. Acta Paediatr. 2011; 100: e208–e214
8. Konturek PC, Brzozowski T, Konturek SJ. Stress and the gut: pathophysiology, clinical consequences, diagnostic approach and treatment options. J Physiol Pharmacol. 2011; 62(6): 591-9
9. Taylor TJ, Youssef NN, Shankar R, Kleiner DE, Henderson WA. The association of mast cells and serotonin in children with chronic abdominal pain of unknown etiology. BMC Res Notes. 2010, 21;3:265.
10. Yankov I. Endoscopic diagnosis of abdominal pain in childhood. PhD thesis. Plovdiv, 2015, pp. 148.

Научни трудове на Съюза на учените в България–Пловдив. Серия Г. Медицина, фармация и дентална медицина т. XXVII. ISSN 1311-9427 (Print), ISSN 2534-9392 (On-line). 2022. Scientific works of the Union of Scientists in Bulgaria-Plovdiv, series G. Medicine, Pharmacy and Dental medicine, Vol. XXVII. ISSN 1311-9427 (Print), ISSN 2534-9392 (On-line). 2022.

ТРОМБАСТЕНИЯ НА ГЛАНЦМАН И РАЖДАНЕ

Яна Мерджанова-Гаргова [1], Мария Василева[1], Веселина Горанова [2], Магдалина Влахова[1], Христина Иванчева[1], Екатерина Учикова[1]

1. Катедра « Акушерство и гинекология », Медицински университет-Пловдив; Клиника по Акушерство и гинекология, УМБАЛ «Свети Георги», Пловдив
2. Клиника по « Клинична хематология», УМБАЛ «Свети Георги», Пловдив

GLANZMANN THROMBASTHENIA AND BIRTH

Yana Merdzhanova-Gargova[1], Mariya Vasileva[1], Veselina Goravova[2], Magdalina Vlahova[1], Hristina Ivancheva[1], Ekaterina Uchikova[1]

1. Department « Obstetrics And Gynaecology », Medical University -Plovdiv; Clinic Of Obstetrics And Gynecology, University Hospital «St. George», Plovdiv
2. Clinic of Clinical Hematology, University Hospital «St. George», Plovdiv

Abstract: Glanzmann Thrombasthenia is a rare, autosomal recessive coagulopathy, in which the platelet glycoprotein IIb/IIIa (GP IIb/IIIa) complex is either deficient or, dysfunctional. The clinical symptoms are manifested in the childhood years. These symptoms are petechial hemorrhages on the skin, epistaxis, gastrointestinal bleeding and other haemorrhagic complications. Pregnancy and childbirth in patients with this disease are life-threatening for both the mother and the fetus. We present a clinical case of a 23 year old primiparous woman with Glanzmann Throbasthenia. To provide the best care, an interdisciplinary approach was followed by a team of obstetricians, hematologists and anesthesiologists. The patient gave birth via Caesarean Section at the Department of Obstetrics and Gynaecology in University Hospital "St. George", Plovdiv after preparation with Platelet transfusions and

activated factor VIIa with the utmost care to prevent unwarranted bleeding.
Key words: Pregnancy, Coagulopathy, Thrombocytopathy, Glanzmann Thrombasthenia

Резюме: Тромбастенията на Гланцман е изключително рядка, автозомно-рецесивна коагулопатия, при която тромбоцитите съдържат дефектни или ниски нива на гликопротеин IIb / IIIa (GpIIb / IIIa). Клинично заболяването се изявява още в детска възраст. Симптоматично се проявява с петехиални кръвоизливи по кожата, епистаксис, кървене от гастроинтестиналния тракт и други хеморагични прояви. Бременността и раждането при пациенти с това заболяване са животозастрашаващи за майката и плода. Представяме клиничен случай на 23 г. първескиня с Тромастения на Гланцман. Раждането и послеродовия период протче под активно мониториране от мултидисциплинарен екип, състоящ се от акушер-гинеколози, хематолози и анестезилози. Пациентката роди чрез цезарово сечение в Клиника по Акушерство и гинекология към УМБАЛ «Св. Георги» ЕАД Пловдив след предоперативна подготовка с трансфузия на тромбоцитен концентрат и активиран рекомбинантен фактор VIIa, при актино мониториране с цел избягване на хеморагични усложнения.

Въведение: Тромбастенията на Гланцман за първи път е описана през 1918 г. от Едуард Гланцман като „херидитарна хеморагична тромбастения”. Тя е рядко автозомно рецесивно заболяване, при което е нарушена агрегацията на тромбоцитите в резултат на дефицит или дисфункция на гликопротеин IIb/ IIIa (интегрин aIIbB3) рецепторите на тромбоцитите. Това обуславя дефектната тромбоцитна агрегация, удълженото време на кървене и съсирване. Честотата на тази тромбоцитопатия е 1/1 000 000 в популацията, като доминира в определени етнически групи (Nurden A., 2006) (Wijemanne A. et al., 2016)

В зависимост от експресията на гликопротеин IIb/IIIa тромбастенията на Гланцман бива: тип I (експресията е под 5% от нормалната), тип II (експресията е между 5-20% от нормалната) и тип III при който стойностите на интегрина са нормални, но протеина не е функционален. Основно се среща тип I на заболяването (Wijemanne A. et al., 2016) (Madgudapathi C. et al, 2012) Клинически заболяването се изявява преди 5 годишна възраст (Geroge J. et al, 1990) (Caen J. et al., 1962)

Бременността при тези пациенти се среща рядко и се определя като високо рискова и животозастрашаваща за майката и плода. Представяме случай на 23 годишна жена с тип II тромбастения на Гланцман, родоразрешена по спешност чрез Цезарово сечение.

Клиничен случай :Касае се за жена на 23 год. с първа по ред бременност- в 37-38гестацинна седмица , с доказана в детска възраст Тромбастения на Glanzmann. По време на проследяването на пациентката в женска консултация не са установени отклонения в протичането на бременността и развитието на плода. Поводът за хоспитализацията в Клиника по „Акушерство и гинекология“ към УМБАЛ „Св. Георги“ ЕАД е подготовка и уточняване начина на родоразрешение.

При постъпването жената е в добро общо състояния, без субективни оплаквания, с телесна температира-36,6 градуса, кръвно налягане- 105/60mmHg и пулс-74у/мин, добре напълнен и ритмичен. При прегледа се установи сакрализирана маточна шийка със запазена дължина, към външния отвор на която приляга върхът на туширащия пръст; запазен околоплодният мехур и предлежащата част- глава, която е над входа на таза. От извършената трансабдоминална ехография се намери жив плод в главично предлежание с биометрични данни отговарящи за 37-38г.с., плацента по фундус на матката, нормално количество околоплодна течност и нормална доплерова велосиметрия. Извършено бе кардиотокографско изследване с добра рективност и вариабилност на детските сърдечни

тонове. При постъпването Hgb. 100 g/l ,Er 3,97 10^12/l,Hct 0,338 l/l,Thr 150 10^9/l. Извърена бе консултация с хематолог с цел уточняване на подготовка преди родоразрешението.

На четвърти ден от хоспитализацията пациентката съобщи за генитално кървене, болка в долна коремна половина и маточни контракции. При прегледа се установи нерегулярна родова дейност, маточна шийка със запазена дължина, с разширение 1 туширащ пръст; генитално кървене; запазен околоплодният мехур и предлежащата част- глава, над входа на таза.

Поради нерегулярни маточни контракции , генитално кървене и неблагорпиятен акушерки статус се взе решение за родоразрешение чрез цезарово сечение по спешност. По препоръка на хематолог се извърши предоперативна подготовка с вливане на 2 единици тромбоцитен концентрат и Novo Seven 2,5 mg 30 минути предоперативно.

След раждането на плода и плацентата, матката беше възстановена с непрекъснат шев с резорбируем конец, като се наложи и поставяне на допълнителни хемостатични лигатури. След възстановяването на хистеротомията матката остана контрахирана, леко ливидна, без активно кървене от разреза. Поради дифузно кървене от перитонеума, правите коремни мускули, фасцията им и подкожната тъкан се извърши щателна хемостаза. Наложи се апликация на Novo Seven 5 mg , хемотрансфузия на 1 сак еритроцитен концентрат и 6Е Тромбоцитен концентрат по време на оперативната интервенция. Постави се сигнален коремен дрен.Цезаровото сечение протече без интраоперативни усложнения. Общата кръвозагуба беше 700мл.

След оперативната интервенция пациентката се приведе в КАИЛ на УМБАЛ „Св Георги“ ЕАД за актино наблюдение през първите 24 часа следоперативно. Консултирана бе ежедневно с Хематолог,проследявани бяха ПКК , коагулограма , биохимия.

На втори постоперативен ден поради кървене от оперативната рана и след контролни изследвания на коагулограма, кръвна картина и по назначение на хематолог, бяха вляти 4 сака тромбоцитен концентрат, след което бяха приложени по 2,5mg Novo Seven през 3 часа. На трети постоперативен след раздвижване имаше изява на постпартална хеморагия, която се овладя медикаментозно. Извърши се трансфузия на 4 сака тромбоцитен концентрат, 1 сак прясно замразена плазма, 1 сак еритроцитен концентрат (поради изява на анемичен синдром) и 5mg Novo Seven като болус доза, последвани от апликация на 2,5mg Novo Seven двуктрано на 1-ви и 4ти час след трансфузията. Наложи се поставяне на допълнителни лигатури на оперативната рана, поради обилно кръвотечение. До този момент коремният дрен отделяше оскъдно количество кървенист ексудат, матката оставана контрахирана, с добра инволуция, пациентката възстанови перисталтика и диуреза. На 4ти ден post partum матаката беше контрахирана, лохиите бяха физиологични, преисталтиката беше вяла, коремният дрен отдели 600мл кръв, кървното налягане беше 110/60mmHg , пулс- 76у/мин. Извърши се ехография на малък таз, при която се установи наличие на свободноподвижна течност в Дъгласовото пространство.Извършена бе ехография на коремни органи- наличие на оскъдно количество свободна течност в коремната кухина, спленомегалия, аероколия. Направена бе обзорна рентгенография на корем в право положение- с данни за смутена чревна непроходимост. Пациентката бе консултирана с хирург, като се отхвърли остър хирургичен корем. Направени бяха консултации с анестезиолог-реаниматор и хематолог. Наложи се трансфузия на 2 сака тромбоцитен концентрат, 2 сака еритроцитен концентрат, 2 сака прясно замразена плазма и апликация на 5mg Novo Seven като болус доза. Хеморагията бе овладяна, общото състояние на пациентката се подобри, като същата остана хемодинамично стабилна. В следващите дни не наблюдавахме хеморагични усложнения, възстановяването на жената протече гладко, като ежедневно бе консултирана с

хематолог,проследявани ежедневно бяха ПКК , коагулограма , биохимия, вливан беше ежедневно тромбоцитен концентрат. На 9ти посоперативен ден се свалиха коремният дрен и конците на оперативната рана след подготовка с 6 единици тромбоцитен концентрат. В следващите 3 дни поради оскъдно кървене от оперативната рана и раната от дрена се наложиха ежедневни трансфузии на 4 сака тромбоцитен концентрат и двуктратно приложение на Novo Seven 5mg. От 13ти ден нямаше кървене от оперативния цикатрикс, като същият зарастна първично. Родилката бе дехоспитализирана на 14 – ти постоперативен ден в добро общо състояние, без патологично кървене и субективни оплаквания, с добра инволуция на матката, физиологични лохии и възстановени микция и дефекация.

Обсъждане: Тромбастенията на Гланцман е тромбоцитопатия с ефект върху първичната хемостаза. Манифестира се с типична пурпура, епистаксис (60-80%), кървене от венците (20-60%) и менорагия (60-90%). Кървенето от гастроинтестиналният тракт е с честота 10-20%, като в 1-2% се описват интракраниални кръвоизливи (Caen J. et al., 1962).

Менорагията е голям проблем при момичета с тромбастения на Гланцман през пубертета и се наблюдава в 13-100%. Оралните контрацептиви са тези, които най-често регулират обилните менструации. Поради социални, икономически или религиозни причини не винаги те са първо средство на избор. Понякога менорагията може да застраши живота на момичето, което индицира оперативното отстраняване на матката (Geroge J. et al, 1990) (Toogeh G. et al, 2004) Анамнестично, менорагията при описаният от нас клиничен случай е била овладявана ежемесечно с приложението на рекомбинантен активиран фактор VII (rFVIIa). Според някои автори риска от остра кръвозагуба по време на менструация или бременност намалява с възрастта (Caen J. et al., 1962).

Бременността и раждането са рискови при пациентки с тромбастения на Гланцман. Рядко се съобщава за кървене по време на бременност или то е било предизвикано от извършването на инвазивни процедури (хориална биопсия, амниоцинтеза). При тези жени е висок рискът от интрапартална и постпартална хеморагия, като острата постпарталната хеморагия може да се изяви до 20-тия ден след раждането и се среща в 34%(Wijemanne A. et al., 2016) (Siddiq S. et al, 2011). Като средство на избор при остра хеморагия се препоръчва трансфузията на донорска тромбоцитна маса. Това не рядко води до образуването на изоантитела срещу тромбоцитите, които минават през плацентарната бариера и предизвикват развитието на остра фетална тромбоцитопения и вътреутробна интракраниална хеморагия, вкл. интраутеринна смърт на плода (Wijemanne A. et al., 2016) (Laticee N. et al, 2005). Рекомбинантният фактор VIIa се препоръчва при пациентки рефрактерни на тромбоцитна маса или такива с антитела. Допълнително към терапията се прилагат утерустоници, кръвоспиращи, антифибринолитици и трансфузия на еритроцити (Diddiq S. et al, 2011) (Botero J. et al, 2020) (Poon M., 2016)

По отношение на родоразрешението няма единен консенсус. Всеки случай на бременност и тромбастения на Гланцман се преценя индивидуално. Родоразрешихме пациентката чрез Цезарово сечение, поради наличие на родова дейност, неблагоприятен акушерски статус и умерено генитално кървене. Няколко дни след раждането настъпи остра постпартална хеморагия, овладяна с утерустоници, кръвоспиращи, трансфузия на донорска тромбоцитна и еритроцитна маса и рекомбинантен активиран фактор VII а.

Бременните с тромбастения на Гланцман е необходимо да се хоспитализират в големи медицински центрове и се нуждаят от мултидисциплинарни грижи и екип (Wijemanne A. et al., 2016).

В заключение, макар и рядко да се диагностицира бременост при жени с Тромбастения на Гланцман е необходимо разработването на консенсус относно мониторирането на бременността, изборът на метод на родоразрешение, профилактирането и лечението на анте-, интра- и постпарталната хеморагия.

За кореспонденция: Д-р Яна Мерджанова-Гаргова, Катедра „Акушерство и гинекология“ МУ- Пловдив, e-mail: yana.merdzhanova@mu-plovdiv.bg

Библиография:

1. Nurden A. Glancmanns thrombasthenia. Orphanet J Rare Dis. 2006;1:10-10.
2. Wijemanne A, Watt-Coote I, Austin S. Glannzman thrombasthenia in pregnancy: Optimising maternal and fetal outcomes. Obstet Med. 2016;9(4):169-170.
3. Madgudapathi C, Kannan S, Giri D. Glancmanns thrombasthenia complicating pregnancy. J Clin Case Rep. 2012;2:142-142.
4. George J, Caen J, Nurden A. Glancmanns thrombasthenia: the spectrum of clinical disease. Blood. 1990;(75):1383.
5. Caen J, Cousin C.”In vivo” disorder of platelet adhesivennes in Willebrands disease and Glannzman thrombasthenias. Trial interpretation, Nouv Rev Fr Haematol.1962;2:685-694.
6. Toogeh G, Sharifian R, Lak M et al. Presentation and pattern of symptoms in 382 patients with glanzmann thrombastenia in Iran.Am J Hematol. 2004;77:198-9.
7. Siddiq S, Clark A, Mumford A. A systematic review of the management and outcomes of pregnancy in Glannzman thrombasthenia. Haemophilia. 2011;17(5):858-69.
8. Laticee N, Kaplan C, Lemery D. Pregnancy in mother with Glancmanns thrombasthenia and isoantibody against GP IIb-IIIa: Is there a foetal risk? Eur J Obst Gynecol Reprod Biol. 2005;121(2):139-42.
9. Botero J, Kristy L, Branchford B et al. Glannzman thrombasthenia: genetic basis and clinical correlates. Haematologica. 2020;105(4):888-894.
10. Poon M, Di Minno G, dOrion R et al. New Insights Into the Treatment of Glanzmann Thrombastenia. Transfusion Medicine Reviews. 2016,30;92-99.

Научни трудове на Съюза на учените в България–Пловдив. Серия Г. Медицина, фармация и дентална медицина т. XXVII. ISSN 1311-9427 (Print), ISSN 2534-9392 (On-line). 2022. Scientific works of the Union of Scientists in Bulgaria-Plovdiv, series G. Medicine, Pharmacy and Dental medicine, Vol. XXVII. ISSN 1311-9427 (Print), ISSN 2534-9392 (On-line). 2022.

ХИРУРГИЧНО ЛЕЧЕНИЕ НА ВОЛВУЛУС НА СИГМАТА

Бойко Атанасов[1,2,3], Николай Белев[1,3], Борис Сакакушев[1,2], Никола Ковачев[2,3], Моника Станоева[4], Маргарита Вълчева[4], Жанет Костадинова[4], Никол Николова[4]

1.Катедра Пропедевтика на Хирургичните болести, Секция Обща хирургия, МУ-Пловдив
2. Научноизследователски Институт на Медицински Университет Пловдив (НИМУ)
3.УМБАЛ „Еврохоспитал" Пловдив - ХО
4. МУ-Пловдив, студенти 3 курс-Медицина,12-ма група

SURGICAL TREATMENT OF SIGMOID VOLVULUS

Boyko Atanasov[1,2,3],Nikolay Belev[1,3], Boris Sakakushev [1,2], Nikola Kovachev[2,3],Monika Stanoeva[4],Margarita Valcheva[4], Janet Kostadinova[4], Nikol Nikolova[4]

1. Department of Propaedeutics of Surgical Diseases, Section General Surgery, Faculty of Medicine, Medical University Plovdiv
2. Research Institute at Medical University of Plovdiv (RIMU)
3. UMHAT "Eurohospital" Plovdiv- Surgical Unit
4. Medical University of Plovdiv, Students 3rd year, 12 group

Abstract: One of the rare reasons for colonic obstruction is the sigmoid volvulus. This type of conditions is common in elderly patients, especially in men. Unrecognized and delayed treatment of this disease is accompanied by high morbidity and mortality. For treatment of uncomplicated cases of volvulus, the main recommendation is early endoscopy and detorsion. Its successful implementation allows to perform elective surgery. In case of failure and complications, an emergency operation is performed. In this study we report and analyze our experience and the achieved results in the treatment of sigmoid volvulus.

Key words: sigmoid volvulus, endoscopic detorsion, laparoscopic surgery

Въведение

Едно от редките състояния в спешната хирургия, водещо до чревна непроходимост, е волвулуса на червата. По литературни данни, като причина за обструкция,тази патология се

нарежда на трето място след колоректалните онкологични заболявания и дивертикулите. От органите на гастро-интестиналния тракт с най-висок процент на засягане е сигмата, последвана от цьокум. Тези състояния най-често се срещат при възрастните хора с превалиране на мъжкия пол.(1,2,3) За развитието на тази патология са отговорни редица рискови фактори. Най-често това са анатомични особености на червата, определени диетични режими, неврологични състояния и случаите на мегаколон. (4) При затруднение в диагностиката и забавянето на лечението на волвулуса на червата, се наблюдава тежко протичане съпроводено със значителен морбидитет и смъртност. Лечението на тези състояния основно може да се раздели на неинвазивно и инвазивно. Ендоскопските деволвации се смятат за метод на избор при ранно разпознаване на болестта и липса на усложнения. Тези неоперативни методики дават възможност за предприемане на планови оперативни интервенции на втори етап. Това от своя страна позволява извършването на по-голям процент лапароскопски операции и първични резекции с анатомози.(5,6,7,8)

Цел: Целта на нашето проучване е да се изследва безопасността и приложимостта на различните видове хирургични техники при оперативното лечение на волвулус на сигмата при възрастни пациенти.

Материали и методи

В проучването са включени всички пациенти хоспитализирани и лекувани по повод на волвулус на сигмата в ХО на УМБАЛ Еврохоспитал-Пловдив за периода от октомври 2012-октомври 2021г. Информацията беше събрана от История на заболяването, ендоскопски протоколи,оперативните протоколи и протоколите от контролните прегледи на оперираните болни.

Резултати

За обследвания период от време, с волвулус на сигмата установихме и лекувахме 23 пациенти. Диагностичните методи, които използвахме бяха: абдоминална ехография;обзорна графия на корем; скенер; ендоскопия. (табл.1). По отношение на пола, волвулус на сигмата установихме при 10-мъже и 13-жени. (фиг.1). Възрастовото разпределение беше 66,9 ±9,14 год (обхват 48-79). Консервативни методи на лечение приложихме при 5 болни, като три от тях достигнаха до планово оперативно лечение. Оперативни интервенции предприехме при общо 21 болни (първична операция при 18 пациента). Лапароскопски интервенции предприехме при 9 болни, като в 4 от случаите са наложи извършването на конверсия.(фиг.2)

Фиг.1 Разпределение по пол

фиг.2 Тип операции

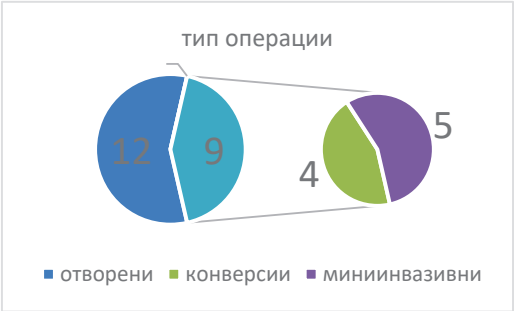

Табл.1 диагностични методи

По отношение на видовете оперативни интервенции, най-често се извърши операцията на Хартман -n-15 (65.2%). Резекция с първична анастомоза се предприе при 3 болни. В два от случаите тази операция се извърши изцяло миниинвазивно. Среден болничен престой на лапароскопски опериираните болни- 5 дена. Нямаме отчетени усложнения при тази група болни. При конвенционално опериираните болни установихме две супурации на оперативната рана. Летален изход не се получи при нито един болен. В това проучване проследихме и отчетохме резултатите и при болните с първична Хартман операции и последваща реституция. От пациентите с такъв тип процедури до възстнавовяща пасажа операция достигнаха 12 болни (75%).Лапароскопски методики се предприеха при 10 от случаите (83.3%),като миниинвазивно се отдаде тази процедура да се завърши при 7 от тях.

Обсъждане

Волвулусът може да засегне различни участъци на гастро-интестиналния тракт, но с основно предиспозиция е колон сигмоидеум. По литературни данни честотата на засягане варира от 65-80%. В нашата серия този тип патология установихме единствено и само в сигмата (100%). Въпреки неголямата честота на срещане на тази патология са извършени редица проучвания върху епидемиологията на болестта и рисковите фактори. По литературни данни преимуществено се засягат мъжете.(4,7) За разлика от това в нашето проучване основно превалираше женския пол (жени:мъже-1,3:1).Независимо от развитието на медицинските технологии, терапевтичните подходи при волвулус на сигмата продължват да бъдат обект на дискусии. Препоръките на Американската асоциация на гастроентеролозите ендоскописти (ASGE) е за оценка на пациентите по отношение на наличието на перфорация и перитонит, и на общото им състояние. При стабилни болни и неусложнени форми на болестта се препоръчват извършването на ендоскопски деволвации.(8)Ние успяхме да приложим тази процедура при 3 болни (13%). С консервативни методи на лечение овладяхме още двама болни. Част от лекарите гледат на приложението на консервативна терапия и ендоскопски процедури като етап от общото лечение на болестта, завършващо с планова хирургична операция. (9,10) Ние напълно подкрепяме тази теза. От една страна е установето, че процента на рецидиви на тези състояния след неоперативно лечение е висок (40-55%). Друга причина за това е и факта,че спешните оперативни интервенции по правило протичат конвенционално и завършват с извеждането на колостома. Ние оперирахме по спешност 15 болни (71.4%). Честота на извършените Хартман операции беше 65.2%. Миниинвазивните методики намират приложение и при този тип патология. Те са особено подходящи при извършването на планова хирургия. Безспорните преимущества и резултати на този тип хирургия, спрямо конвенционалната, намират потвърждение и при лечението на волвулуса на сигмата.(9,10) Ние подходихме лапароскопски при 9 болни (42.9%). Поради тежки илеусни явления се

наложи да се извърши конверсия в 4 от случаите (44.4%). Получените от нас резултати,макар и статистически незначими, показват по-малка кръвозагуба, по-бързо възстановен пасаж и по-кратък болничен престой при миниинвазивно оперираните болни.
В нашата серия нямаме регистрирана смъртност (0%).

Заключение

Ранната диагностика и лечение на волвулуса на сигмата са от ключово значение за постигането на добри терапевтични резултати. Късното разпознаване на това състояние и усложнените му форми налагат извършването на спешни оперативни интервенции. При тях е много-по висок процента на конвенционалните операции и извеждането на стоми. Съвременното високо ниво на ендоскопски методики, предлага възможността за неоперативно деволвиране на сигмата и последваща планова оперативна интервенция. Считаме, че в тези условия лапароскопската хирургия се явява подходящ метод на избор.

Литература

[1] Dolejs, S.C., Guzman, M.J., Fajardo, A.D. et al. Contemporary Management of Sigmoid Volvulus. J Gastrointest Surg 22, 1404–1411 (2018). https://doi.org/10.1007/s11605-018-3747-4
[2] Safioleas M et al. Clinical considerations and therapeutic strategy for sigmoid volvulus in the elderly: a study of 33 cases. World J Gastroenterol. 2007 Feb 14;13(6):921-4.
[3] Perrot L, Fohlen A, Alves A, Lubrano J. Management of the colonic volvulus in 2016. J Visc Surg. 2016 Jun;153(3):183-92. doi: 10.1016/j.jviscsurg.2016.03.006.
[4] Saravia Burgos J, Acosta Canedo A. Megacolon y vólvulo de sigmoides: incidencia y fisiopatología. Rev Gastroenterol Peru. 2015 Jan;35(1):38-44. Spanish. PMID: 25875517
[5] Iida T, Nakagaki S, Satoh S, Shimizu H, Kaneto H, Nakase H. Clinical outcomes of sigmoid colon volvulus: identification of the factors associated with successful endoscopic detorsion. Intest Res. 2017;15(2):215-220. doi:10.5217/ir.2017.15.2.215
[6] Necattin F. et al."Endoscopic Detorsion Results in Sigmoid Volvulus: Single-Center Experience", Emergency Medicine International, vol. 2020, Article ID 1473580, 5 pages, 2020.
[7] Lee K, Oh HK, Cho JR, et al. Surgical Management of Sigmoid Volvulus: A Multicenter Observational Study. Ann Coloproctol. 2020;36(6):403-408. doi:10.3393/ac.2020.03.23
[8] Kazuya I et al. Management of sigmoid volvulus: somewhere in between endoscopic detorsion and immediate surgery, GASTROINTESTINAL ENDOSCOPY Vol.92, No. 5 : 2020,1144-1145
[9] Ueda M, Onishi T, Hata T, et al. Usability of elective laparoscopic sigmoidectomy and feasibility of single-incision laparoscopic surgery for sigmoid volvulus: report of three cases. Int Surg. 2015 Mar;100(3):408-13. doi: 10.9738/INTSURG-D-14-00080.1.
[10] Liang JT, Lai HS, Lee PH. Elective laparoscopically assisted sigmoidectomy for the sigmoid volvulus. Surg Endosc. 2006 Nov;20(11):1772-3. doi: 10.1007/s00464-005-0665-9.

Научни трудове на Съюза на учените в България–Пловдив. Серия Г. Медицина, фармация и дентална медицина т. XXVII. ISSN 1311-9427 (Print), ISSN 2534-9392 (On-line). 2022. Scientific works of the Union of Scientists in Bulgaria-Plovdiv, series G. Medicine, Pharmacy and Dental medicine, Vol. XXVII. ISSN 1311-9427 (Print), ISSN 2534-9392 (On-line). 2022.

ПРОТЕКТИВНИ ИЛЕОСТОМИИ ПРИ НИСКИ ПРЕДНИ РЕЗЕКЦИИ- УСЛОЖНЕНИЯ, МОРБИДИТЕТ И ОЦЕНКА НА ВРЕМЕВИЯ ПЕРИОД ЗА РЕСТИТУЦИЯ

Бойко Атанасов[1,2,3], Николай Белев[1,3], Борис Сакакушев[1,2], Никола Ковачев[2,3], Кръстина Пелова[4], Петър Михлюзов[4], Маргарита Вълчева[4]

1. Катедра Пропедевтика на Хирургичните болести, Секция Обща хирургия, МУ-Пловдив
2. Научноизследователски Институт на Медицински Университет Пловдив (НИМУ)
3. УМБАЛ „Еврохоспитал" Пловдив- ХО
4. Студенти 12-та група, III-ти курс, МУ-Пловдив

PROTECTIVE ILEOSTOMY IN LOW ANTERIOR RESECTION-COMPLICATIONS, MORBIDITY AND EVALUATION OF THE RIGHT TIME FOR REVERSAL PROCEDURE

Boyko Atanasov[1,2,3], Nikolay Belev[1,3], Boris Sakakushev[1,2], Nikola Kovachev[2,3], Krastina Pelova[4], Petar Mihlyuzov[4], Ilian Djoglev[4]

1. Department of Propaedeutics of Surgical Diseases, Section General Surgery, Medical University Plovdiv
2. Research Institute at Medical University of Plovdiv (RIMU)
3. UMHAT "Eurohospital" Plovdiv- Surgical Unit
4. Medical University of Plovdiv, Students 3rd year,12 group

Abstract: When performing low anterior resection for rectal cancer, the anastomotic leak appears to be the most severe and life-threatening complication. It is considered to be one of the main factors, leading to the decision of performing ileostomy at the end of this type of operations.The studies about the influence of the ileostomy as regards to the perioperative complications still go on. There is still not one standpoint about the safety of this procedure and if it leads to reduction of the frequency of anastomotic

insufficiency. In this study we report and analyze our experience and the achieved results in the treatment of low rectal cancer and creating a diverting ileostomy.

Key words: ileostomy, distal rectal cancer, low anterior rectal resection, laparoscopic surgery

Въведение

При ректалните карциноми, отстоянието на тумора от аналния ръб определя вида на оперативната интервенция. Основните видове хирургични интервенции са: предна резекция, ниска предна резекция, ултра ниска или интер-сфинктерна резекция и абдомино-перинеалната екстирпация. (1) Днес извършването на тотална мезоректална ексцизия се приема за златен стандарт по отношение на онкологична издържаност, при всяка от тези процедури. Напредъкът в колопроктологията, развитието и усъвършенстването на хирургичните техники, както и въвеждането на специфичен инструментариум, позволи извършването на повече сфинктеро-запазващи операции при ректален карцином. Съвременната хирургия при карцином на ректума осигурява много по-голяма безопасност на пациентите, чрез намаляване на рисковете и усложненията при лечението на тази болест.(2,3,4) Една от най-тежките компликации при предните резекции на ректума е анастомозната инсуфициенция. Това усложнение оказва влияние върху постоперативното възстановяване на пациента, увеличава продължителността на болничния престой и медицинските разходи. През годините са търсени много решения с цел предотвратяване или намаляване на честотата и септичните усложнения от анастомозните инсуфициенции. Част от тях са предоперативното почистване на червата, поставянето на дренажи и интралуменни приспособления.Извеждането на протективна илеостомия е друг основен метод използван с тази цел при извършването на предна резекция на ректума. Много от проучванията категорично показват ползите от тази методика и препоръчват извършването на такъв тип стомии, особено при пациенти с нисък ректален рак и тези след неоадювантна терапия. Други доклади обаче показват, че тази процедура не е в състояние ефективно да намали честотата на компликациите и причинява неудобство на пациентите.(5,6,7,8)

Цел: Целта на настоящето проучване е да се изследва безопасността и приложимостта на илеостомиите при оперативното лечение на ниския ректален карцином.

Материали и методи

В настоящето проучване обследвахме периода от 06.2012г. до 06.2017г за оперираните болни по повод на нисък ректален карцином в ХО на УМБАЛ „Еврохоспитал Пловдив“. Получените данни анализирахме по няколко основни критерия: ранни и късни усложнения свързани с протективната илеостомия, анастомозни усложнения, продължителност на болничния престой и време на реституция

Резултати

За 5 години в ХО на УМБАЛ „ Еврохоспитал“- Пловдив бяха оперирани 128 болни с карцином на ректума. Случаите на ниска предна резекция с извеждане на протективна илеостомия бяха n-83 (64.8%). Лапароскопски оперативни интервенции предприехме при 61 от всички случаи (47.7%) и в 39 за групата с илеостомии. Според пола на болните, разпределението беше: 74 мъже и 54 жени (n-128). За илеостомната група пациентите от мъжки пол бяха 46, а тези от женски 37. (фиг.1).

Фиг.1 Разпределение по пол

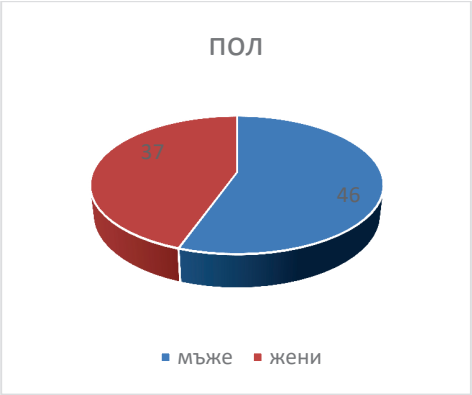

По отношение на възрастта, най-висок процент засягане се наблюдаваше в групата от 41-60 години (49.43%)

При болните оперирани след 04.2013 година използвахме въведена програма за бързо възстановяване в контекста на ERAS- протокол (Enhanced recovery after surgery).

Усложнения отчетохме при 16 болни (19.3%). При 12 от тях компликациите бяха свързани със самата оперативна интервенция- 7 инсуфициенции и 5 асоциирани с изведената илеостома. Установени инсуфициенции бяха 4 в групата на конвенционално оперираните болни и 3 в групата на миниинвазивната хирургия. (фиг.2) По отношение на илеостомните компликации резултатите бяха: усуквания-1; евагинация-1; тежко възпаление с хлътване на стомата-2; илеус на базата на херниране- 1. Реоперация се наложи в 6 случая. При четири от тях ревизия се наложи поради развитието на перитонит на базата на анастомозната инсуфициенция. При трима се наложи нова оперативна интервенция за корегиране на илеостомата. (табл.1) Средно време на възстановяваща пасажа операция- 51,2 дни. Намаме летално завършил пациент в тази група от болни.

Фиг.2 Отчетени усложнения при ниските предни резекции

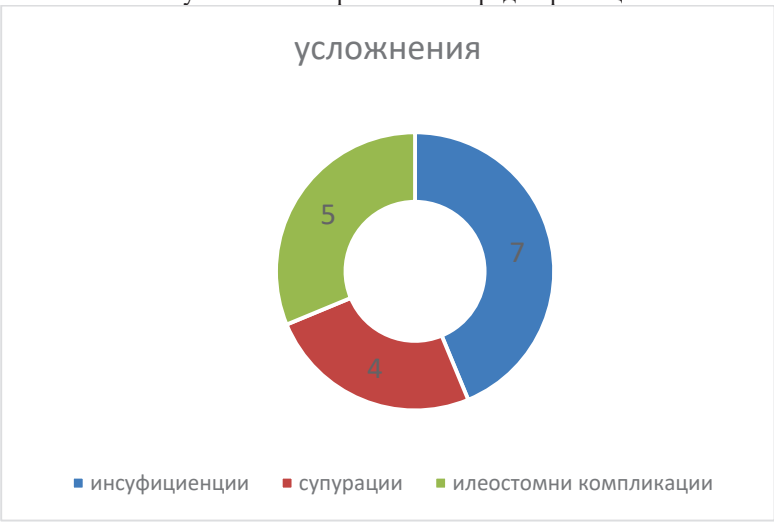

Таблица 2. Видове илеостомни усложнения и терапевтично поведение

Вид усложнение	Брой -n	Вид лечение
усукване	1	оперативна корекция
евагинация	1	неоперативно
Възпаление с хлътване на стомата	2	1-Хирургичен дебридман. 2- ранна реституция.VAC терапия
Парастомиално херниране с илеус	1	Оперативна корекция

Обсъждане

През последните десетилетия благодарение на усъвършенстваните медицински техники, непрекъснато нараства дела на сфинктеро-съхраняващите операции при хируричното лечение на ректалния карцином. Независимо от това процентът на анастомозни инсуфициенции остава висок. По литературни данни той варира от 2-25%, като определящи са големина и отстояние на тумора от аналния ръб, ниво и вид на създадената анастомоза.Този тип усложнения са съпроводени със значим морбидитет и смъртност. (2) В нашата серия установихме анастомозни инсуфициенции при n-7 болни (8,4%). През годините са предлагани различни начини за намаляване на процента на такъв тип компликации, като една от тях е извеждането на илеостома. И до днес в литературата няма единно становище за приложимостта на този тип процедури. Болшинството хирурзи обаче се обединяват около тезата,че протективните илеостомии не влияят на честотата на анастомозните инсуфициенции, но значително редуцират произтичащите от това усложнения. Ние напълно подкрепяме тази теза. Мета анализ от Cochrane базата данни, анализиращо шест рандомизирани проучвания с над 600 болни, показва по-ниски нива на анастомозни инсуфициенции и реоперации в случаите на протективни илеостомии. (6)В нашето хирургично отделение при всички случаи на ниски предни резекции, след проведена предоперативна лъчетерапия, извеждаме илеостомия. Важно е да се отбележи, че създаването на протективни илеостомии също е съпроводено с определени компликации и нива на морбидитет. По литературни данни процентите са от 17%–66%.(9) Едно от най-честите усложнения при тези пациенти е дехидратацията. Това е и една от причините за извършване на реституиращи пасажа операции.За обследвания от нас период случаите на ранно прибиране на стома поради обезводняване бяха n-6 (7.2%). Считаме,че стриктният контрол на количественото отделяне от стомата, както и обучението на пациентите значително могат да намалят случаите на тежки обезводнявания. Рядко оценяван факт е, че честото пълнене и съответно честата смяна на стомните торбички води до значително оскъпяване на лечението на тези болни. По отношение на свързаните със стомата усложнения, най-често се срещат кожните възпалителни проблеми. В проучвания на Mehboob и Ambe и съавт. отчетените нива са съответно 19.4% и 25%.(10) За нашето проучване ние отчетохме само случаите на тежки възпаления с некроза, налагащи ранна ревизия. Такова усложнение установихме само при двама болни (2.4%). Пролабиране на стомата и парастомиалните хернии са друг тип компликации. В свое проучване Li установява евагинация при 4.2% от болните, докато данните от нашата серия са 1.2%.(11)

Maatouk и съавт разглеждат случаите на парастомиални хернии, като отчитат такава компликация в 1/10 от случаите. (10) Ние имаме един пациент с парастомиално херниране довело до чревна непроходимост. Това наложи извършването на оперативна корекция. По отношение на времевия период за реституция част от хирурзите са склонни към ранно затваряне на стомата още по време на първоначалния прием в болница. Alves et al. и de Mengaux et al., предприемат ранно затваряне между 8 и 10 ден след операцията, като съобщават за добри периоперативни резултати. (12) Повечето автори обаче предпочитат реституцията да се извършва късно между 8,5 седмици и шест месеца след операцията. За нашето звено, определеното време за реституция е между 4-та и 8-ма седмица от първата операция. Средното време на възстановяваща пасажа операция зв нашето проучване е - 51,2 дни. По-късни реституции предприемаме в случаите на анастомозни инсуфициенции и при необходимостта от непрекъсване и продължаване на адювантната терапия.

Заключение

Стратегията по извеждане на протективна илеостомия при ниски предни резекции трябва да бъде подчинена на селективна и индивидуална преценка на пациентите. Такъв тип процедури се препоръчват с цел превенция на създадената анастомоза или редуциране на честотата на реоперации и усложнения в случаите на анастомозни инсуфициенции. Правилната преценка и разпознаване на пациентите с висок риск от анастомозна инсуфициенция е от ключово значение за постигане на добри периоперативни резултати. Считаме,че при правилно подбрани пациенти извеждането на илеостома след ниска предна резекция може да бъде напълно безопасна процедура.

Литература

[1] Celayir MF, Tanal M, Besler E, Koksal H. Protective Loop Ileostomy Closure Techniques: Comparison of Three Different Surgical Techniques. Cureus. 2020 Oct 16;12(10):e10977. doi: 10.7759/cureus.10977. PMID: 33094038; PMCID: PMC7571599.
[2] Keller DS, Berho M, Perez RO, Wexner SD, Chand M. The multidisciplinary management of rectal cancer. Nat Rev Gastroenterol Hepatol. 2020 Jul;17(7):414-429. doi: 10.1038/s41575-020-0275-y. Epub 2020 Mar 12. PMID: 32203400.
[3] Hsieh C, Cologne KG. Laparoscopic Approach to Rectal Cancer-The New Standard? Front Oncol. 2020 Jul 31;10:1239. doi: 10.3389/fonc.2020.01239. PMID: 32850374
[4] Zhang XJ, Ma PF, Li S, Zhang JL, Zhao YZ. 4 K laparoscopic total mesorectal excision for ultralow rectal cancer. Tech Coloproctol. 2021Jan;25(1):137-138. doi: 10.1007/s10151-020-02303-9. Epub 2020 Jul 27. PMID: 32720088.
[5] Mengual-Ballester M et al. Protective ileostomy: complications and mortality associated with its closure. Rev Esp Enferm Dig. 2012 Jul;104(7):350-4. doi: 10.4321/s1130-1082012000700003.
[6] Ihnát P, Guňková P, Peteja M, Vávra P, Pelikán A, Zonča P. Diverting ileostomy in laparoscopic rectal cancer surgery: high price of protection. Surg Endosc. 2016 Nov;30(11):4809-4816. doi: 10.1007/s00464-016-4811-3. Epub 2016 Feb 22. PMID: 26902615.
[7] Rubio-Perez I, Leon M, Pastor D, Diaz Dominguez J, Cantero R. Increased postoperative complications after protective ileostomy closure delay: An institutional study. World J Gastrointest Surg. 2014;6(9):169-174. doi:10.4240/wjgs.v6.i9.169
[8] Niu L, Wang J, Zhang P, Zhao X. Protective ileostomy does not prevent anastomotic leakage after anterior resection of rectal cancer. J Int Med Res. 2020 Aug;48(8):300060520946520. doi: 10.1177/0300060520946520. PMID: 32862745; PMCID: PMC7457655.

[9] Park J, Gessler B, Block M, Angenete E. Complications and Morbidity associated with Loop Ileostomies in Patients with Ulcerative Colitis. Scand J Surg. 2018 Mar;107(1):38-42. doi: 10.1177/1457496917705995. Epub 2017 May 9. PMID: 28485190.
[10] Mehboob A, Perveen S, Iqbal M, Moula Bux K, Waheed A. Frequency and Complications of Ileostomy. Cureus. 2020;12(10):e11249. Published 2020 Oct 29. doi:10.7759/cureus.11249
[11] Li W, Benlice C, Stocchi L, Kessler H, Gorgun E, Costedio M. Does stoma site specimen extraction increase postoperative ileostomy complication rates? Surg Endosc. 2017 Sep;31(9):3552-3558. doi: 10.1007/s00464-016-5384-x. Epub 2017 Jan 11. PMID: 28078466.
[12] Yetişir F, Şarer A, Acar HZ, Çiftciler E. The Reversal of Stoma Following Open Abdomen Management. Indian J Surg. 2016;78(3):182-186. doi:10.1007/s12262-015-1336-2

Научни трудове на Съюза на учените в България–Пловдив. Серия Г. Медицина, фармация и дентална медицина т. XXVII. ISSN 1311-9427 (Print), ISSN 2534-9392 (On-line). 2022. Scientific works of the Union of Scientists in Bulgaria-Plovdiv, series G. Medicine, Pharmacy and Dental medicine, Vol. XXVII. ISSN 1311-9427 (Print), ISSN 2534-9392 (On-line). 2022.

КОНСЕРВАТИВНО ЛЕЧЕНИЕ НА ПЕРФОРИРАЛИТЕ ДИВЕРТИКУЛИ-НАШИЯТ ОПИТ

Бойко Атанасов[1,2,3], Николай Белев[1,3], Борис Сакакушев[1,2], Никола Ковачев[2,3], Василена Белева[4], Аксел Чобанов[4], Гергана Георгиева[4], Катрин Станкова[4]

1. Катедра Пропедевтика на Хирургичните болести, Секция Обща хирургия,МУ-Пловдив
2. Научноизследователски Институт на Медицински Университет Пловдив (НИМУ)
3. УМБАЛ „Еврохоспитал" Пловдив - ХО
4. МУ-Пловдив, студенти 3 курс-Медицина, 12-ма група

CONSERVATIVE TREATMENT OF PERFORATED DIVERTICULITIS-OUR EXPERIENCE

Boyko Atanasov[1,2,3], Nikolay Belev[1,3], Boris Sakakushev[1,2] Nikola Kovachev[2,3], Vasilena Beleva[4], Aksel Chobanov[4], Gergana Georgieva[4], Katrin Stankova[4]

1. Department of Propaedeutics of Surgical Diseases, Section General Surgery, Medical University Plovdiv
2. General surgery.UMHAT "St.George"-Plovdiv
3. UMHAT "Eurohospital" Plovdiv- Surgical Unit
4. Medical University of Plovdiv, Students 3rd year, 12 group

Abstract: The colonic diverticulosis is an increasingly common disease, as its frequency enhances in direct proportion to age. Compared to other organs of the gastrointestinal tract, it usually occurs in the sigmoid portion of the colon. In rule, the uncomplicated diverticulitis requires non- surgical treatment, while in case of perforation and peritonitis an emergency surgery should be performed. The cases of interest are those of

perforated diverticulitis and the conservative treatment methods. There is still not one standpoint about the safety of this procedure. In this study we report and analyze our experience and the achieved results in the conservative management of acute perforated diverticulitis.

Key words: acute perforated diverticulitis, diverticular diseases conservative treatment, laparoscopic surgery.

Въведение

Дивертикулите на дебелото черво може би са най-често срещаната бенигнена патология от болестите на гастроинтестиналния тракт. По отношение на усложнените форми на болестта, те се разделят на две големи групи- възпалителни и невъзпалителни. Независимо от развитието на медицинските техники на диагностика и лечение, интерес и до днес представляват терапевтичните подходи в случаите на перфорираните форми на дивертикулозата.(1,2,3) През годините методите на лечение на тези състояния значително се измениха. Първоначалните възгледи бяха за задължително оперативно лечение включващо лапаротомия, резекция на засегнатия участък и извеждане на колостома. Предложена от Хартман през далечната 1921 година, тази методика е актуална и днес.(4,5) Рязкото навлизане на миниинвазивните хирургични методики и прогреса на интервенционалните радиологични техники, предлагат пред лекарите нови алтернативи на лечение на перфорираните дивертикули. Изискването за контрол на източника на перфорация и овладяване на спешната ситуация включват: дренаж на наличния абсцес и/или абдоминален лаваж и дренаж. Тези подходи, съвместно с консервативното лечение, дават възможност за достигането до планови оперативни интервенции. Те от своя страна предлагат възможността от прилагането на лапароскопски резекции на засегнатите участъци с анастомоза без стома.(6,7,8)

Цел: Цел на нашето проучване е да оценим ефективността от приложението на неоперативни методики в лечението на перфорираните дивертикули.

Материали и методи

Събрани бяха и анализирани всички случаи на лекувани пациенти с дивертикулоза на колона и усложнените форми на болестта. Обследва се период от 01.2013 до 12.2020г. Място на проучването - ХО на УМБАЛ-Еврохоспитал. За диагностика на тези състояние се извърши физикален преглед, стандартни лабораторни тестове,абдоминална ехография, КТ и видеоендоскопия за част от случаите. Отчетени бяха разпределенията по пол и възраст, вид на усложнената форма на дивертикулит, метод на подход- неоперативен и оперативен (конвенционален или лапароскопски) болничен престой и проследяване.

Резултати

За 8 години в ХО на УМБАЛ „ Еврохоспитал“- Пловдив бяха лекувани 112 пациента с усложненени форми на дивертикулоза на колона. Перфорирали диветикули с различна по степен тежест на разпространение на инфекцията установихме при 40 болни (35.7%). Неоперативни методики приложихме при 9 от случаите (22.5%). Според предложената от WSES класификация за остра дивертикулоза на левия колон, разпределението беше: Стадий 1b- 7 пациента; стадий 2a- 2-ма пациента. При последните двама болни поставихме перкутанни дренажи. Първият от тях достигна до оперативна интервенция в планов порядък. Извършена беше лапароскопска резекция на сигмата с първична анастомоза. Вторият пациент беше проследен до шестия месец- без оплаквания. При 7 от болните

проведохме консервативно лечение. В последствие до оперативна интервенция достигнаха 3 болни. Отчетения времеви период след лечението беше 52 дни. До оперативно лечение достигнаха 31 пациента (77.5%), като миниинвазивно се подходи в 16 от случаите. Конверсия се наложи в два от случаите (12.5%). Среден болничен престой за консервативно лекуваните болни- 6.2 ± 1.20 дена (обхват 5-9). (фиг .1). Според пола на болните, разпределението беше: 4 мъже и 5 жени. Нямаме регистрирана смъртност в тази серия.

Фиг.1 Видове терапевтични подходи

Фиг.2 Разпределение според операциите

Обсъждане

Дивертикулозата на колона е болест на развитите страни. Нейната честота нараства правопропорционално с възрастта. Според някои автори обаче нараства дела на засягане на младото население, като при тях се очаква и по-тежко протичане на болестта. (9)В нашата серия не установихме съществена разлика в честотата на поява и клиничното протичане на тези състояния по отношение на пол и възраст. По литературни данни при над 80% от пациентите не се наблюдават съществени оплаквания.(10,11) От останалите случаи при близо 1/6 от тях се очакват усложнения. Те могат да варират от малки периколични абсцеси до генерализирани фекулентни перитонити и изява на сепсис. Лечението на тези състояния е строго индивидуално и се определя спрямо общото сътояние на пациента и степента на инфекция. Според авторите до оперативно лечение достигат от 15 до 20% от всички пациенти с остър дивертикулит (усложнен и неусложнен).За нашата серия този процент е 27.7%. За класифициране на острите усложнени дивертикулити се използва утвърдената през годините класификация на Hinchey и колеги, отчитаща степента на перфорация.В нашата практика ние използваме предложената от WSES класификация на острата дивертикулоза на левия колон. Те разглеждат това състояние в двете му основни форми- усложнена и неусложнена.(12) От пациентите с перфорация и неоперативно лечение, най-често се установи Стадий 1b – (n-7 пациента;22.5%). През последното десетилетие отчетеният значителен напредък в интервенционалните радиологични техники, антибиотичното лечение, парентералното хранене и диагностичната точност на КТ, доведоха до повишаване нивата на неоперативно лечение на перфорираните дивертикули. Dharmajaran et al (6)съобщават за 91% успех при такъв тип патология. За нашата серия този процент е 22.5% (n-9), но определящо за това е по-високият процент на тежки случаи с перитонит и сепсис.От друга страна Tochigi отчита сравнително висок процент от рецидив на тези състояния (18.1%), а според Wieghard този процент може да достигне до 50%. (5)Това е и една от причините на консервативното лечение да се гледа като на етап от общото лечение на болестта с крайна цел достигането до планово оперативно лечение. Ние

напълно подкрепяме тезата на американските колопроктолози от ASCRS, за планови дебелочревни резекции след неоперативно лечение на дивертикулит с перфорация, поради висок процент неуспех на лекарственото лечение, рецидив и късни усложнения. В нашата серия при 44.4% от случаите достигнахме до планова операция след неоперативно лечение. По отношение на мястото на миниинвазивните методики, тяхната приложимост в плановите операции е доказана отдавна. За използването на лапароскопските процедури при спешните състояния на перфорирали остри дивертикулис дифузен перитонит, WSES дават ниско ниво на препоръчителност от 2 C. (12) Ние подходихме с такъв тип методики при 16 от всичките 31 случая (51.6%). Независимо от избраната хирургична стратегия, нивата на смъртност при перфорираните дивертикули с перитонит остава висока (4-26%). В нашето проучване нямаме летално завършил пациент.

Заключение

Прогресът в интервенционалните рентгенологични и ендоскопски, както и лапароскопски методики дава редица нови опции в лечението на усложнените форми на дивертикуларната болест. От ключово значение за добрите лечебни резулатати при тези състояния са ранната диагностика и индивидуализираните подходи. Ние считаме,че в случаите на перфорирали остри дивертикули и липса на перитонит, консервативното лечение е напълно безопасно и приложимо.

Литература

[1] Linzay CD, Pandit S. Acute Diverticulitis. 2021 Aug 11. In: StatPearls [Internet]. Treasure Island (FL): StatPearls Publishing; 2021 Jan–. PMID: 29083630.
[2] You H, Sweeny A, Cooper ML, Von Papen M, Innes J. The management of diverticulitis: a review of the guidelines. Med J Aust. 2019 Nov;211(9):421-427. doi: 10.5694/mja2.50276.
[3] Nascimbeni R, Amato A, Cirocchi R et al. Management of perforated diverticulitis with generalized peritonitis. A multidisciplinary review and position paper. Tech Coloproctol. 2021 Feb;25(2):153-165. doi: 10.1007/s10151-020-02346-y. Epub 2020 Nov 5. PMID: 33155148
[4] Lambrichts DP, Edomskis PP, van der Bogt RD, Kleinrensink GJ, Bemelman WA, Lange JF. Sigmoid resection with primary anastomosis versus the Hartmann's procedure for perforated diverticulitis with purulent or fecal peritonitis: a systematic review and meta-analysis. Int J Colorectal Dis. 2020 Aug;35(8):1371-1386. doi: 10.1007/s00384-020-03617-8. Epub 2020 Jun 5.
[5] Tochigi, T, Kosugi, C, Shuto, K, Mori, M, Hirano, A, Koda, K. Management of complicated diverticulitis of the colon. Ann Gastroenterol Surg. 2018; 2: 22– 27. doi.org/10.1002/ags3.12035
[6] Dharmarajan, S; Hunt, S; Birnbaum, E; Fleshman, J; Mutch, M, The Efficacy of Nonoperative Management of Acute Complicated Diverticulitis, Diseases of the Colon & Rectum: June 2011 - Volume 54 - Issue 6 - p 663-671 doi: 10.1007/DCR.0b013e31820ef759

[7] Lambrichts D, P, V, Birindelli A, Tonini V, Cirocchi R, Cervellera M, Lange J, F, Bemelman W, A, Di Saverio S: The Multidisciplinary Management of Acute Complicated Diverticulitis. Inflamm Intest Dis 2018;3:80-90. doi: 10.1159/000486677
[8] Penna M, Markar SR, Mackenzie H, Hompes R, Cunningham C. Laparoscopic Lavage Versus Primary Resection for Acute Perforated Diverticulitis: Review and Meta-analysis. Ann Surg. 2018 Feb;267(2):252-258. doi: 10.1097/SLA.0000000000002236. PMID: 28338510.
[9] Sallinen, V; Mentula, P; Leppäniemi, A. Nonoperative Management of Perforated Diverticulitis With Extraluminal Air Is Safe and Effective in Selected Patients, Diseases of the Colon & Rectum: 2014 – Vol.57- Issue 7 - p 875-881 doi: 10.1097/DCR.0000000000000083

[10] Nicole Wieghard, Cristina B. Geltzeiler, Vassiliki L. Tsikitis, Trends in the surgical management of diverticulitis, Annals of Gastroenterology (2015) 28, 25-30
[11] Acuna SA, Wood T, Chesney TR, Dossa F, Wexner SD, Quereshy FA, Chadi SA, Baxter NN. Operative Strategies for Perforated Diverticulitis: A Systematic Review and Meta-analysis. Dis Colon Rectum. 2018 Dec;61(12):1442-1453. doi: 10.1097/DCR.0000000000001149.
[12] Sartelli, M., Weber, D.G., Kluger, Y. et al. 2020 update of the WSES guidelines for the management of acute colonic diverticulitis in the emergency setting. World J Emerg Surg 15, 32 (2020). https://doi.org/10.1186/s13017-020-00313-4

Научни трудове на Съюза на учените в България–Пловдив. Серия Г. Медицина, фармация и дентална медицина т. XXVII. ISSN 1311-9427 (Print), ISSN 2534-9392 (On-line). 2022. Scientific works of the Union of Scientists in Bulgaria-Plovdiv, series G. Medicine, Pharmacy and Dental medicine, Vol. XXVII. ISSN 1311-9427 (Print), ISSN 2534-9392 (On-line). 2022.

РАЗВИТИЕ И ЕКЗАЦЕРБАЦИЯ НА ХРОНИЧНО БЕЗСЪНИЕ СЛЕД SARS-COV-2 ИНФЕКЦИЯ – ОПИСАНИЕ НА ДВА КЛИНИЧНИ СЛУЧАЯ

Тодор Георгиев[1], Анелия Драганова[1], Красимир Аврамов[1], Кирил Терзийски[1]
1Катедра Патофизиология, Медицински Университет Пловдив

OCCURRENCE AND EXACERBATION OF CHRONIC INSOMNIA DISORDER AFTER SARS-COV 2 INFECTION – TWO CASE REPORTS

Todor Georgiev[1], Aneliya Draganova[1], Krasimir Avramov[1], Kiril Terziyski[1]
1Department of Pathophysiology, Medical University Plovdiv

Abstract. SARS-CoV-2 infection presents with various symptoms and syndromes, both acute and long-term COVID. More than 11% of the infected patients develop sleep disorders, mainly chronic insomnia. Taking into account the groups of medical professionals fighting the virus at the forefront and individuals living in social isolation, the total number of the affected - directly or indirectly - is growing rapidly. Insomnia significantly impairs their quality of life and creates therapeutical challenges. Albeit widespread, the problem of insomnia in coronavirus infections remains underdiagnosed and untreated for the most part, which is the reason for the development of related complications. We present two clinical cases of patients with chronic insomnia, exacerbated after SARS-CoV-2 infection. The presented cases aim to shed light on COVID-19-related insomnia's peculiarities and propose strategies for an optimal therapeutic approach.

Key words: COVID-19, insomnia, sleep, long-COVID syndrome

Въведение: Световната здравна организация (СЗО) обяви на 11.03.2020г. пандемия, причинена от нов вид коронавирус, наречен SARS-CoV-2 (Severe Acute Respiratory Syndrome – Corona Virus -2). Първото огнище на заразата бе докладвано в град Ухан, Китай през месец декември 2019 г, а към днешна дата над четвърт милиард души по света са били доказано инфектирани. Новият коронавирус принадлежи на семейство Coronaviridae, род β-коронавируси и е едноверижен РНК-вирус(Asselah,2021). Основен път за навлизане на вирусните частици в организма се явява ангиотензин-конвертиращия ензим II - рецептор (ACE II), към който се прикрепя повърхностния спайк гликопротеин на вируса (Meira e Cruz, 2020). Патогенетичните ефекти на вируса се изразяват главно в поразяване на съдовия ендотел, мултиорганно засягане с предоминиращо дифузно алвеоларно увреждане (Asselah2021). Особеност в протичането на инфекцията е, че след преминаване на острия период на болестта, в организма настъпват дългосрочни промени, обединени от името

„продължителен COVID – синдром“ (long COVID-syndrome) (Lopez-Leon,2021). Синдромът включва симптоми, признаци или абнорми лабораторни показатели, персистиращи две или повече седмици след началото на SARS-CoV-2 инфекция. Сред тях се открояват астено-адинамията, загубата на вкус и обоняние (агеузия и аносмия), респираторни, сърдечно-съдови и неврологични нарушения. Значителен дял от последните заемат нарушенията на съня, наречени COVID-сомния, като между 11% и 23% от инфектираните се наблюдава безсъние (Gupta,2020;Lopez-Leon,2021; Cenat,2021). Освен при COVID-инфектираните пациенти, инсомния се развива при здравните работници, ангажирани на първа линия в борбата с инфекцията, и при популацията, живееща в условия на социална изолация (Morin,2020; DaSilva,2021; Zhang,2020; Pappa,2020). Безсънието се дефинира като повтарящо се затруднение в инициирането или поддържането на съня, сън с лошо качество, или неотморяващ сън, придружен от умора през деня (Sateia,2016). По данни на Kryger et al. около 22% от населението на света страда от това нарушение, а ако се вземат предвид и острите форми, то до 50% от хората изпитват симптомите поне веднъж в живота си (Riemann,2015; Kryger,2016).

Описание на клиничните случаи: Представяме два клинични случая на безсъние, развило се след SARS-CoV-2 инфекция. Клиничен случай I: Касае се за пациентка на 68 години, с оплаквания от затруднено заспиване, чести нощни пробуждания и ранно събуждане сутрин. Симптомите са с честота над 3 пъти на седмица, повече от 3 месеца, изпълнявайки критериите за поставяне на диагноза безсъние според Международната класификация на нарушенията на съня – 3то издание (International Classification of Sleep Disorders, ICSD-3). Началото на оплакванията е преди 6 години, като появата на симптомите е свързано с психоемоционален стрес. След успешно проведена фармакологична терапия пациентката е била в ремисия през периода 2017-2020 година, когато след прекарана коронавирусна инфекция през месец декември, симптомите се възобновяват. Протичането на инфекцията не е изисквало хоспитализация и лечението е проведено амбулаторно, като на пациентката е наложена и карантинна мярка от изолация в домашни условия за 14 дни. След преодоляване на острата фаза на инфекцията и негативизирането на PCR-тестовете, карантинната мярка е отменена, а терапията по отношения на SARS-CoV-2 инфекцията е преустановена. Въпреки обективно регистрираното подобрение във функциите на дихателната и сърдечно-съдовата система, безсънието персистирало и сънят ѝ значително се нарушил. С повторната поява на инсомнията качеството ѝ на живот се влошило, поради което тя търси лекарска помощ. От придружаващите заболявания пациентката съобщава за исхемична болест на сърцето с ритъмно-проводни нарушения и тиреоидит на Хашимото – на редовна терапия. Обективното изследване не установи признаци, насочващи към нарушение на съня. Проведе се полисомнографско изследване, целящо отхвърляне на подлежащо нарушение на съня, и се постави диагнозата хронично безсъние, тежкостепенно, според резултата от въпросника за оценка тежестта на безсънието Insomnia severity index (ISI) – 22 т. Към момента на поставяне на диагнозата е на терапия с Xanax – 0,5mg, вечер преди лягане, без ефект по отношение на съня.

Клиничен случай II – пациентка на 37 години с оплаквания от затруднено заспиване, чести нощни пробуждания и ранно събуждане сутрин, които са с честота над 3 пъти на седмица, за период от повече от 3 месеца. Дебютът на оплакванията е през Януари 2021г, когато пациентката е преболедувала инфекция със SARS-CoV-2. От тогава съобщава за един период на подобрение с продължителност 30 дни през месец Август 2021г. Отрича придружаващи заболявания. Обективното изследване и данните от полисомнографското изследване отхвърлиха придружаващо нарушение на съня, поради което приехме диагнозата хронично безсъние, умерено тежка форма, ISI = 21т. Пациентката е на терапия с Clonarex – 1 mg, вечер преди лягане, без задоволителен ефект.

На двете пациентки бе даден дневник на съня, който те попълваха 14 дни. Данните от дневника подкрепиха диагнозата, като се открои наличието на комбинирана инсомния – затруднение в инициацията, поддържането на съня и твърде ранно събуждане, последвани от дневни признаци – умора и намалена работоспособност. Беше проведена немедикаментозна терапия с апарат за аудио-визуално увличане и краниална електростимулация с честота на вълната 14 Hz. Дадени бяха препоръки за спазване на добра хигиена на съня и преоценка на състоянието се направи след 4 седмици терапия, на база на данни от нов дневник на съня. При първата пациентка не се откри подобрение по отношение на оплакванията по нито един от параметрите, използвани за самооценка на съня. Резултатът от ISI-въпросника отново показа тежко безсъние – 24т. При втората пациентка се отчете значително подобрение. По данни от дневника се наблюдава консолидиране на съня, повишена продължителност и липса на дневни последици. Резултатът от ISI показа намаление на тежестта - 14 т. – подпрагова инсомния.

Обсъждане. Развитието на безсъние след коронавирусна инфекция в рамките на long-COVID синдром значително влошава качеството на живот на пациентите (Lopez-Leon,2021; Shi,2020). Множество предполагаеми механизми са предложени за обяснение на това усложнение, което говори за липса на яснота относно патогенезата му. Сред хипотезите за възникване на пост-COVID инсомния се открояват директната инвазия на вируса в централната нервна система (ЦНС), цитокиновата буря с повишени нива на определени цитокини, стресовият отговор на организма с високи кортизолови нива и липсата на времеви ориентири (zeitgebers).

Макар и без подчертан невротропизъм, SARS-CoV-2 може да проникне през олфакторната лигавица и етмоидалния синус в ЦНС. Доказан при неговия предшественик – SARS-CoV е ретроградният аксонален транспорт посредством белтъците динеин и кинезин, както и е описана антеоградна хематогенна дисеминация в ЦНС при плъхове (Troyer,2020; Banerjee,2020). Сред предложените механизми за навлизане в ЦНС е и преминаването на кръвно-мозъчната бариера (КМБ) чрез вътреклетъчната адхезионна молекула – 1 (ICAM-1), обмяна между кръвта и цереброспиналната течност или навлизане през циркумвентрикуларните органи, тъй като последните експресират по клетките си ACE-II клетъчни рецептори – входна врата за вирусните частици (Pacheco-Herrero,2021).

Високият афинитет на вируса към белите дробове е свързан с експресията на ACE-II клетъчни рецептори по външната мембрана на ендотелните клетки в трахеалните, бронхиални и периалвеоларни капиляри (Cruz,2020). SARS-CoV 2 потиска ACE-II, като последният не може да изпълни своята физиологична роля и да отстрани протеолитично C-терминалния край на ангиотензин-II (AT-II), превръщайки го във вазодилатиращия ангиотензин 1-7. По този начин се повишава серумната концентрация на AT-II, което от своя страна засяга ритмичната експресия на Per2 гена, ключов супресор в супрахиазматичното ядро при бозайници (Cruz, 2020).

След като навлезе в организма, SARS-CoV-2 индуцира бурна възпалителна реакция с производство на цитокини, наречена „цитокинова буря“ (Fotuhi,2020). С най-голямо значение по отношение на възникването на безсъние се открояват интерлевкин-1-бета (IL-1β) и тумор-некротизиращ фактор – алфа (TNF-α). Известно е, че те понижават нивата както на гама-аминомаслената киселина (ГАМК), така и на нейния рецептор. ГАМК е супресиращ медиатор в ЦНС, свързан с индуцирането на съня, респективно ниските му нива могат да послужат като вероятен механизъм, допринасящ за изясняването на безсъние при пациенти с коронавирусна инфекция (Nikbakht,2020; Kryger2016; Gottesmann,2002).

Особено внимание заслужава механизмът, свързан с острия стресов отговор и повишените нива на кортизол, адреналин и норадреналин. Пандемичната обстановка и социалната

изолация сигнификантно повишават нивата на стрес сред населението, което намира отражение и върху качеството на съня (Gualano,2020). Активирането на хипоталамо-адреналната ос и секрецията на стресови хормони води до нарушение на съня, както директно, посредством супресия на РЕМ и Не-РЕМ фазите, така и чрез стимулиране продукцията на IL-1β и TNF- α (Nicolaides, 2020).

Според други автори водеща роля в развитието на пост-COVID инсомнията играе нарушаването на биологичните ритми, породени от липсата на времеви ориентири (zeitgebers), и десинхронизацията на двупроцесния модел за регулация на съня (Morin,2021; Borbeli,2016). Живеейки в социална изолация, отделени от ежедневните занимания, хората често изместват своя биологичен часовник. Елементарни рутинни дейности през деня, като събуждане, разходка и работа по определено време, задават репери за синхронизация на циркадния ритъм и заобикалящия ни свят. Продължителният престой в жилището и изпълнението на почти всички задължения от собствения дом нарушават тези циркадни механизми, което води до по-късно заспиване, влошаване на хигиената на съня и създава предпоставки за развитието на безсъние (Morin,2021).

Описаните случаи представляват клиничен интерес заради различния терапевтичен отговор при двете пациентки. Възможно обяснение за липсата на подобрение в първия случай може да се търси в настъпилите в резултат на вирусната инвазия изменения в ЦНС. Облекчаването на симптомите при втората пациентка би могло да се дължи на факта, че инсомнията се е развила на база на стресовият отговор или на нарушение в циркадния ритъм, които се повлияват от когнитивно-поведенческата терапия.

Заключение. Представените клинични случаи целят да повишат информираността относно дългосрочните последици на SARS-CoV 2 инфекцията с акцент върху пост-COVID нарушенията на съня. Различният терапевтичен изход в двата случая предполага наличието на разнородни механизми, отговорни за развитието на инсомния, което налага персонализиран терапевтичен подход. В хода на лечението възникват нови предизвикателства, които изискват гъвкавост и адаптивност от страна на лекаря. Множество предполагаеми механизми за развитието на COVID-сомния изтъкват необходимостта от задълбочени изследвания в тази насока и проучване на оптималните диагностични и терапевтични подходи.

Референции:

Asselah, T., Durantel, D., Pasmant, E., Lau, G., & Schinazi, R. F. (2021). COVID-19: Discovery, diagnostics and drug development. Journal of hepatology, 74(1), 168-184.

Banerjee, D., & Viswanath, B. (2020). Neuropsychiatric manifestations of COVID-19 and possible pathogenic mechanisms: insights from other coronaviruses. Asian journal of psychiatry, 54, 102350.

Borbély, A. A., Daan, S., Wirz-Justice, A., & Deboer, T. (2016). The two-process model of sleep regulation: a reappraisal. Journal of sleep research, 25(2), 131-143.

Cénat, J. M., Blais-Rochette, C., Kokou-Kpolou, C. K., Noorishad, P. G., Mukunzi, J. N., McIntee, S. E., ... & Labelle, P. R. (2021). Prevalence of symptoms of depression, anxiety, insomnia, posttraumatic stress disorder, and psychological distress among populations affected by the COVID-19 pandemic: A systematic review and meta-analysis. Psychiatry research, 295, 113599.

da Silva, F. C. T., & Neto, M. L. R. (2021). Psychiatric symptomatology associated with depression, anxiety, distress, and insomnia in health professionals working in patients affected by COVID-19: a systematic review with meta-analysis. Progress in Neuro-Psychopharmacology and Biological Psychiatry, 104, 110057.

e Cruz, M. M., Miyazawa, M., & Gozal, D. (2020). Putative contributions of circadian clock and sleep in the context of SARS-CoV-2 infection.

Gottesmann, C. (2002). GABA mechanisms and sleep. Neuroscience, 111(2), 231-239.

Gualano, M. R., Lo Moro, G., Voglino, G., Bert, F., & Siliquini, R. (2020). Effects of Covid-19 lockdown on mental health and sleep disturbances in Italy. International journal of environmental research and public health, 17(13), 4779.

Gupta, R., & Pandi-Perumal, S. R. (2020). Covid-somnia: how the pandemic affects sleep/wake regulation and how to deal with it?.

Kryger, M. H., Roth, T., & Dement, W. C. (2016). Principles and Practice of sleep medicine fifth edition.

Lopez-Leon, S., Wegman-Ostrosky, T., Perelman, C., Sepulveda, R., Rebolledo, P. A., Cuapio, A., & Villapol, S. (2021). More than 50 Long-term effects of COVID-19: a systematic review and meta-analysis. Available at SSRN 3769978.

Morin, C. M., Carrier, J., Bastien, C., & Godbout, R. (2020). Sleep and circadian rhythm in response to the COVID-19 pandemic. Canadian Journal of Public Health, 111(5), 654-657.

Nicolaides, N. C., Vgontzas, A. N., Kritikou, I., & Chrousos, G. (2020). HPA axis and sleep. In Endotext [Internet]. MDText. com, Inc..

Nikbakht, F., Mohammadkhanizadeh, A., & Mohammadi, E. (2020). How does the COVID-19 cause seizure and epilepsy in patients? The potential mechanisms. Multiple sclerosis and related disorders, 102535.

Pacheco-Herrero, M., Soto-Rojas, L. O., Harrington, C. R., Flores-Martinez, Y. M., Villegas-Rojas, M. M., León-Aguilar, A. M., ... & Luna-Muñoz, J. (2021). Elucidating the neuropathologic mechanisms of SARS-CoV-2 infection. Frontiers in Neurology, 12, 444.

Pappa, S., Ntella, V., Giannakas, T., Giannakoulis, V. G., Papoutsi, E., & Katsaounou, P. (2020). Prevalence of depression, anxiety, and insomnia among healthcare workers during the COVID-19 pandemic: A systematic review and meta-analysis. Brain, behavior, and immunity, 88, 901-907.

Riemann, D., Nissen, C., Palagini, L., Otte, A., Perlis, M. L., & Spiegelhalder, K. (2015). The neurobiology, investigation, and treatment of chronic insomnia. The Lancet Neurology, 14(5), 547-558.

Sateia, M. J. (2014). International classification of sleep disorders. Chest, 146(5), 1387-1394.

Shi, L., Lu, Z. A., Que, J. Y., Huang, X. L., Liu, L., Ran, M. S., & Lu, L. (2020). Prevalence of and risk factors associated with mental health symptoms among the general population in China during the coronavirus disease 2019 pandemic. JAMA network open, 3(7), e2014053-e2014053.

Troyer, E. A., Kohn, J. N., & Hong, S. (2020). Are we facing a crashing wave of neuropsychiatric sequelae of COVID-19? Neuropsychiatric symptoms and potential immunologic mechanisms. Brain, behavior, and immunity, 87, 34-39.

Zhang, C., Yang, L., Liu, S., Ma, S., Wang, Y., Cai, Z., ... & Zhang, B. (2020). Survey of insomnia and related social psychological factors among medical staff involved in the 2019 novel coronavirus disease outbreak. Frontiers in psychiatry, 11, 306.

Научни трудове на Съюза на учените в България–Пловдив. Серия Г. Медицина, фармация и дентална медицина т. XXVII. ISSN 1311-9427 (Print), ISSN 2534-9392 (On-line). 2022. Scientific works of the Union of Scientists in Bulgaria-Plovdiv, series G. Medicine, Pharmacy and Dental medicine, Vol. XXVII. ISSN 1311-9427 (Print), ISSN 2534-9392 (On-line). 2022.

РОЛЯТА НА ДИФУЗИОННО-ПРЕТЕГЛЕНАТА МАГНИТНО-РЕЗОНАНСНА ТОМОГРАФИЯ ЗА ДИФЕРЕНЦИРАНЕ НА МЕКОТЪКАННИТЕ ЛЕЗИИ НА МЛЕЧНАТА ЖЛЕЗА

Силвия Цветкова, Катя Дойкова
Катедра по образна диагностика, МУ- Пловдив

THE ROLE OF DIFFUSION-WEIGHED MRI FOR DIFFERENTIATION OF SOFT-TISSUE LESIONS OF THE BREAST

Silvia Tsvetkova, Katya Doykova
Department of Diagnostic Imaging, Medical University Plovdiv,

Abstract:
Diffusion-weighted magnetic resonance imaging (DW-MRI) is a fast functional magnetic resonance imaging sequence based on the movement of water molecules at the microscopic level. This provides information on the biophysical characteristics of tissues and in particular their cellular density. The use of the methodology in the general protocol of magnetic resonance imaging (MRI) of the mammary gland leads to additional qualitative and quantitative characteristics of soft tissue lesions in the breast and to increase the specificity of MRI examination in characterizing lesions and differentiates them as benign or malignant.
DW-MRI provides natural contrast mainly to malignant lesions, without the application of a contrast agent.
DW-MRI could be used for diagnosis and differential diagnosis of soft-tissue breast lessions, monitoring the tumor response of the treatment. The main advantage is that DW-MRI do not need intravenous contrast agent.
The aim of the study is to show the basic parameters of DW-MRI, protocols and clinical indications of using DW-MRI.

Key words: DWI, MRI, breast lesions, breast cancer

Увод

Ракът на гърдата представлява разнородна група от хистологични типове, чиято тъканна и кинетична характеристика е изключително разнородна, поради което образната диагностика, особено в ранните стадий е силно затруднена и изцяло зависи от представянето им в контрастните серии на магнитно-резонансната томография (МРТ). През 2019г Европейската асоциация на образната диагностика на гърдата (EUSOBI) организира работна група, включваща 25 отделения в 16 страни, които да промотира възможностите на

дифузно-напрегнатата магнитно-резонансна томография (DW-MRI) и да орпедели необходимите минимални стандарти за оценка промените чрез DW-MRI. (1)
Ролята на настоящата статия е да представи възможността на DW-MRI в диагностиката на лезиите на млечната жлеза.

МРТ протокол
Изисква се магнитно поле поне 1.5T, специфична бобина за изследване на млечни жлези, включваща поне четири канала. При възможност, DW-MRI трябва да се извърши преди въвеждането на гадолиниум, тъй като контрастното вещество може да промени последващата оценка. Ориентацията е аксиална, полето на оценка да включва ендовременно и двете млечни жлези ($\leq 2 \times 2$ mm^2), дебелина на среза най-малко 4мм. Последващата обработка трябва да включва ADC карта.
Препоръчително е, всеки протокол за всеки отделен проузводител на апаратура, протоколът да се дообработи, като целта е постигане на по-добри резултати.

Показания за използване
DW-MRI на млечната жлеза може да бъде прилагана при всякао мултипараметрично изследване на гърдата, без значение клиничната симптоматика. DWI-MRI може да се използва и като оценка както в предоперативната диагностика, така и при проследяване на пациентките, резултата от провежданата терапия и последващо рестадиране. Освен това, може да се използва и в скрининга за рак за гърдата, като по този начин могат да се избегнат излишните биопсии. (1).
Данни показват, че DW-MRI самостоятелно има по-ниска чувствителност и специфичност от контрастното изследване DCE-MRI, но има по висока специфичност спрямо мамо- и ехомамографията (2,3), особено при пациентки, които са противопоказани за инжектиране на гадолиниум (4).

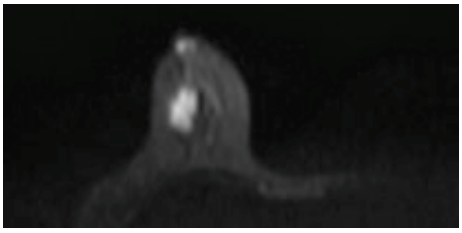
1-1

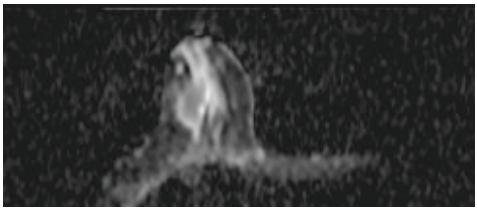
1-2

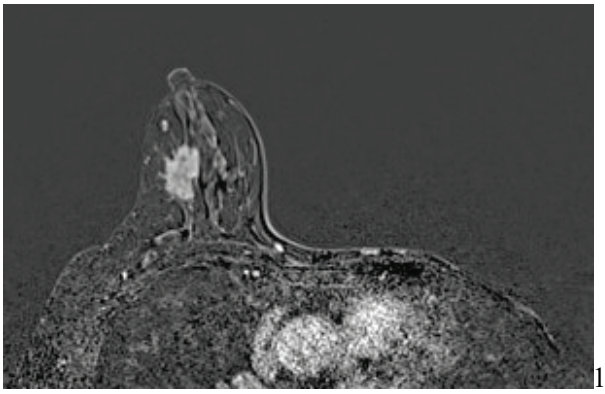
1-3

Фигура 1: образи от МРТ изследване при 53 год пациентка с предходна радикална мастектомия в ляво по повод карцином на млечната жлеза.

При настоящото МРТ изследване се установява солидна лезия в дясната млечна жлеза.Проведените серии с дифузия при стойности на коефициента b=50, 400 и 800 демонстрират лезията, която е с изразена рестрикция в дифузията на водните молекули и на образите с b 800 се представя хиперсигнална, наподобяваща контрастиране /образ 1-1/. При автоматично реконструираната ADC карта съответната област е с нисък дифузионен коефициент /образ 2-1/. За сравнение е представен и образ от динамичното интравенозно контрастиране, където лезията каптира интензивно км, има неравни и нерезки спикуловидни очертания /образ 3-1/.
Последваща биопсия доказнва инвазивен дуктален карцином.

По отшношение на мамарните импланти не съществуват контраиндикации за изпозлването на DW-MRI. Въвеждането на интравенозна контрастна материя (гадолиниум) е препоръчително, както за диагностиката на импланта и усложненията му, така и за качествено визуалзииране на паренхима на жлезата. Динамичното МРТ изследване се използва широко, включително и за скрининг на рискови пациентки за развитие на рак на гърдата, за стадиране и постоперативно проследяване. (5)

Обдъждане
Магнитно-резонансната томография е „златен стандарт“ в диагностиката и диференциацията на лезиите в млечната жлеза. (6) Използването на допълнитлни секвенции, визуализиращи кинетичните свойства на лезиите, подобряват качеството на диагностиката. Последните проучвания показват, че DW-MRI е именно такава секвенция. Maric et al установяват, че DW-MRI и ADC играят важна роля в диференцияцията на лезиите, като доброкачествените са с по-високи стойности, поради наличието на фиброзна тъкан в тях. (7) Аналогични данни получават и Rabasco et al.(8)

Заключение
МРТ на млечната жлеза е най-суперироното изследване за диференциране лезиите на млечната жлеза, оценка на мамарни импланти и периодично проследяване пациентки с рак на гърдата. DW-MRI трябва да се изпозлва като стандартна серия в диагностиката на млечната жлеза не само при пациентки, които са противопоказани за интравенозно контрастиране.

1. Baltzer, P., Mann, R.M., Iima, M. et al. Diffusion-weighted imaging of the breast—a consensus and mission statement from the EUSOBI International Breast Diffusion-Weighted Imaging working group. Eur Radiol 30, 1436–1450 (2020). https://doi.org/10.1007/s00330-019-06510-3
2. Mann RM, Kuhl CK, Kinkel K, Boetes C (2008) Breast MRI: guidelines from the European Society of Breast Imaging. Eur Radiol 18:1307–1318.
3. American College of Radiology (ACR) (2014) ACR practice parameter for the performance of contrast-enhanced magnetic resonance imaging (MRI) of the breast. Resolution 34. [Revised 2018]. 13Available at:
4. ESUR guidelines on Contrast Media - ESUR 22ND European Symposium on Urogenital Radiology September 16-19 2015.
5. Demartini W, Lehman C. A review of current evidence-based clinical applications for breast magnetic resonance imaging. Top Magn Reson Imaging. 2008;19(3):143–50

6. Messineo D, Izzo L, Pisanelli MC, Razionale F, Izzo S, Izzo P. The influence of preoperative MRI in early breast cancer: gold standard. Ann Ital Chir. 2020;91:144-153. PMID: 32719188.
7. Maric J, Boban J, Ivkovic-Kapicl T, Djilas D, Vucaj-Cirilovic V and Bogdanovic-Stojanovic D (2020) Differentiation of Breast Lesions and Distinguishing Their Histological Subtypes Using Diffusion-Weighted Imaging and ADC Values. Front. Oncol. 10:332. doi: 10.3389/fonc.2020.00332
8. Rabasco P, Caivano R, Simeon V, Dinardo G, Lotumolo A, Gioioso M, Villonio A, Iannelli G, D'Antuono F, Zandolino A, Macarini L, Guglielmi G, Cammarota A. Can Diffusion-Weighted Imaging and Related Apparent Diffusion Coefficient be a Prognostic Value in Women With Breast Cancer? Cancer Invest. 2017 Feb 7;35(2):92-99. doi: 10.1080/07357907.2016.1267740. Epub 2017 Jan 20. PMID: 28107084.

Научни трудове на Съюза на учените в България–Пловдив. Серия Г. Медицина, фармация и дентална медицина т. XXVII. ISSN 1311-9427 (Print), ISSN 2534-9392 (On-line). 2022. Scientific works of the Union of Scientists in Bulgaria-Plovdiv, series G. Medicine, Pharmacy and Dental medicine, Vol. XXVII. ISSN 1311-9427 (Print), ISSN 2534-9392 (On-line). 2022.

НОВИ ДИАГНОСТИЧНИ ВЪЗМОЖНОСТИ– pSWE НА БЪБРЕК

Катя Дойкова

Катедра по образна диагностика, МУ Пловдив
Отделение по образна диагностика, УМБАЛ „Каспела“

NEW DIAGNOSTIC TOOL – pSWE OF KIDNEY

Katya Doykova

Department of Diagnostic Imaging, Medical University Plovdiv,
Department of Diagnostic Imaging, University Hospital Kaspela

Abstract:
Ultrasound elastography is a non-invasive method for assessment of the stiffness of certain structures, including renal parenchyma. Point shear wave elastography (pSWE) of renal cortex is a new method for evaluation renal diseases. pSWE of healthy renal cortex is being established, so studies in different countries and populations are ongoing. The aim of the study is to determine the values of healthy renal cortex in patients from the Bulgarian population. Patients and methods: 80 healthy volunteers are included in the Department of Diagnostic Imaging in University Hospital Kaspela, Plovdiv. All patients are without current and past kidney disease, kidney stones, heart or neoplastic disease. Results: pSWE of kidney cortex is 2.15±0.46m/sec ($p<0.001$). A positive relationship was found between BMI and renal parenchymal density, which was not affected by age, sex, and kidney size. Conclusion: pSWE in healthy volunteers could be used as a basis for further studies showing changes in renal parenchymal stiffness in chronic kidney disease.
Key words: pSW elastography, renal stiffness, chronic kidney disease

Увод

Фиброзата, която се развива в паренхима на бъбреците, е основния патофизиологичен механизъм, водещ до ХБН, като степента на фиброза корелира със степента на засягане. (1-3). Понасоящем сляпата бъбречна биопсия е единственият метод за оценка на степента на интрареналната фиброза. Тя обаче е свързана със значими недостатъци:

- Инвазивна процедура, която може да доведе до сериозни усложнения;
- Скъпоструваща процедура;
- Биоптата съдържа малка част от бъбречния паренхим, а високите степени на фиброза често имат недостатъчна гломерулна тъкан, която не позволява прецизна хистологична диагноза. (4,5,6)

Неинвазивните методи за оценка на фиброзата, доказали се при други заболявания, характеризиращи се с фиброза (хроничните вирусни хепатити, системна склероза и др) биха могли да изиграят ключова роля в определяне степента на засягане шри ХБЗ. Поради това,

необходимо е да се определят референтните граници на pSWE на бъбрека, за да се търси промяната при хроничните бъбречни заболявания (ХБЗ).

Пациенти

В проучването са включени 80 пациени, преминали в УМБАЛ „Каспела“ за периода 2020-2021г. Всички пациенти са подписали формуляр за информирано съгласие. Включващи критерии: възраст над 18г, без анамнестични данни за настоящи и минали заболявания на бъбреците, вкл.бъбречно-каменна болест, нормални бъбречни показатели, без данни за сърдечни и неопластични заболявания. Изключващи критерии: установяване наличието на структурни промени на пикочо-отделителната система, както и ектопично разположени бъбреци, поради трудния достъп за оценка и дълбочината на измерването.

Методи

При всеки участник се извършиха биохимични изследвания за оценка на бъбречната функция (урея, креатинин, eGFR, пикочна киселина, албумин), стандартна абдоминална ехография и точкова напречно-вълнова еластография (pSWE), която се активира чрез софтуера QElaXto® към ултразвуков апарат Esaote MyLab™9 eXP (Esaote, Genova, Italy).

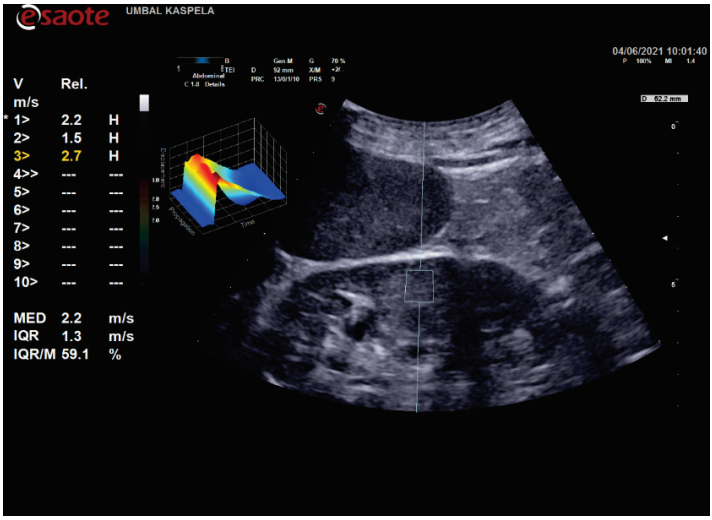

Фигура 1: pSWE на здрав бъбречен паренхим

Анализът на данните е извършен със статистическата програма IBM SPSS, версия 26 (2018), специализираната програма за медицински анализи MedCalc версия 19.4.1 (2020) и статистическата програмата Minitab версия 19 (2020). Използваха се рангова корелация на Спирмън, корелационни коефициенти на Коен, тест на Колмогоров-Смирнов.

Резултати

Общият брой на здравите доброволци е 80, средна възраст 38г и лабораторни показатели в референтните граници, без данни за микро и макроскопска хематурия, протеинурия или наличие на бактерии в урината. Преобладават женския пол, в сравнение с мъжкия, средни стойности на BMI 28.22±3.41кг/м2. От лабораторните показатели най-важен е eGFR , чиито средни стойности са 84.2 ml/min. На базата на изследваната група установихме стойности на pSWE на бъбречния паренхим от 2,15±0,46м/с ($p<0.001$). Не се установи връзка между плътността на бъбречния паренхим и пола ($p>0.05$), възрастта и размерите на бъбрека.

Обдъждане

В областта на бъбречната патология, pSWE показва обещаващи резултати при оценката на ХБН, трансплантиран бъбрек и венозната бъбречна тромбоза. (7,8,9). Koc et al извършват проучване относно pSWE на бъбреците при диабетна нефропатия (ДНП), като установяват, че при контролната група от здрави pSWE 7.05 ± 1.62 kPa, в първи стадий 8.07 ± 4.43 kPa , втори стадий 8.27 ± 3.09 kPa, трети стадий 8.27 ± 3.09 kPa. В четвърти и пети стадий на ДНП стойностите значително се повишават и са съответно 16.51 ± 17.84 kPa и 25.27 ± 8.67 kPa. (10) Gallotti et al. изследват 35 здрави доброволци и установяват pSWE на бърбеците е средно 2,24м/с. (11) Bob et al. извършват изследване на 88 души, включващо контролна група от здрави доброволци и пациенти с бъбречни заболявания, като стойностите варират от 2,29-2,45м/с (12).

Заключение

Бъбречните заболявания са с голяма честота и са социално значимо заболяване, поради силното влошаване качеството на живот на пациентите. Неинвазивните методи за диагностика на бъбречната фиброза, като ултразвуковата еластография биха могли да повишават ранното диагностициране на промените в бъбречния паранхим и да навлязат широко в клиничната практика.

Използвана литература:

1. Bohle A, Mackensen-Haen S, von Gise H. Significance of tubulointerstitial changes in the renal cortex for the excretory function and concentration ability of the kidney: a morphometric contribution. Am J Nephrol. 1987;7(6):421–33
2. Eddy AA. Experimental insights into the tubulointerstitial disease accompanying primary glomerular lesions. J Am Soc Nephrol. 1994;5(6):1273–87
3. Hewitson TD. Fibrosis in the kidney: is a problem shared a problem halved? Fibrogenesis Tissue Repair. 2012;5(Suppl 1 Proceedings of Fibroproliferative disorders: from biochemical analysis to targeted therapiesPetro E Petrides and David Brenner):S14
4. Farris AB, Colvin RB. Renal interstitial fibrosis: mechanisms and evaluation. Curr Opin Nephrol Hypertens. 2012;21(3):289–300
5. Whittier WL, Korbet SM. Timing of complications in percutaneous renal biopsy. J Am Soc Nephrol. 2004;15(1):142–7
6. Maripuri S, Penson DF, Ikizler TA, Cavanaugh KL. Outpatient versus inpatient observation after percutaneous native kidney biopsy: a cost minimization study. Am J Nephrol. 2011;34(1):64–70.
7. Gao J, Weitzel W, Rubin JM, Hamilton J, Lee J, Dadhania D,et al. Renal transplant elasticity ultrasound imaging: Correlation between normalized strain and renal cortical fibrosis. Ultrasound Med Biol 2013;39:1536-42.
8. Gao J, Min R, Hamilton J, Weitzel W, Chen J, Juluru K,et al. Corticomedullary strain ratio: A quantitative marker for assessment of renal allograft cortical fibrosis. J Ultrasound Med 2013;32:1769-75.
9. Gao J, He W, Cheng LG, Li XY, Zhang XR, Juluru K,et al. Ultrasound strain elastography in assessment of cortical mechanical behavior in acute renal vein occlusion:In vivo animal model. Clin Imaging 2015;39:613-8.
10. Koc AS, Sumbul HE, Gülümsek E. Increased renal cortical stiffness in patients with advanced diabetic kidney disease; Saudi J Kidney Dis Transpl 2019;30:138-50
11. Gallotti A, D'Onofrio M, Pozzi Mucelli R. Acoustic radiation force impulse (ARFI) technique in ultrasound with virtual touch tissue quantification of the upper abdomen. Radiol Med 2010;115:889-97.

12. Bob F, Bota S, Sporea I, Sirli R, Petrica L, Schiller A,et al. Kidney shear wave speed values in subjects with and without renal pathology and inter-operator reproducibility of acoustic radiation force impulse elastography (ARFI) – Preliminary results. PLoS One 2014;9:e113761.

Научни трудове на Съюза на учените в България–Пловдив. Серия Г. Медицина, фармация и дентална медицина т. XXVII. ISSN 1311-9427 (Print), ISSN 2534-9392 (On-line). 2022. Scientific works of the Union of Scientists in Bulgaria-Plovdiv, series G. Medicine, Pharmacy and Dental medicine, Vol. XXVII. ISSN 1311-9427 (Print), ISSN 2534-9392 (On-line). 2022.

КОМБИНИРАНИ УЛТРАЗВУКОВИ ПРИЛОЖЕНИЯ ЗА ОЦЕНКА ТУМОРНИТЕ ЗАБОЛЯВАНИЯ НА ПАРОТИДНАТА ЖЛЕЗА

Катя Дойкова

Катедра по образна диагностика, МУ-Пловдив
Отделение по образна диагностика, УМБАЛ „Каспела“

MULTIPARAMETRIC ULTRASOUND FOR EVALUATION TUMORS OF THE PAROTHID GLAND

Katya Doykova

Department of Diagnostic Imaging, Medical University Plovdiv,
Department of Diagnostic Imaging, University Hospital Kaspela

Abstract
The presence of mass in salivary gland region, pain and persistent swelling, could be result of different diseases of the salivary glands. Preoperative diagnosis of tumor lesions involving mainly the parotid gland provides valuable information about the type and the volume of subsequent follow-up. Ultrasound is the main imaging modality for evaluation diseases of the parotid gland. The new diagnostic tools such as ultrasound elastography, contrast-enhanced ultrasound, Doppler US and B-mode imaging in combination or individually, are defined as “Multiparametric ultrasound”.
The aim of this article is to present all the possibilities for ultrasound diagnosis of the parotid gland.
Key words: ultrasound, multiparametric ultrasound, parothid gland tumors

Увод

Туморите на паротидната жлеза съставляват около 70% от макар и рядко срещаните тумори на слюнчените жлези. (1) Най-често срещаният тумор е плеоморфният аденом, следван от тумор на Вартин, а най-честият злокачествен тумор е мукоепидермоиден карцином. (2) Ултразвуковата диагностика е първият метод за оценка на нодуларните промени в паротидната жлеза. Компютърната томография и магнитно-резонансната томография се използват при диагностиката на дълбоко разположените тумори, тумори с големи размери, при които УЗД е затруднена или при ангажиране на околните структури, в частност деструкция на костни сегменти. Новите диагностични приложения като ултразвукова еластография, контрастноусилена ехография, в комбинация с доплеровата ехография и стандартен В-режим, се определят като „мултипараметрична ултразвукова

диагностика“(МПУЗ). Поотделно или в различни комбинации могат да се прилагат в предоперативната подготовка, проследяване и очакваните резултати от последващото лечение.
Настоящата статия има за цел да покаже възможностите на новите ултразвукови техники, самостоятелно и в комбинация, при оценката на туморните заболявания на паротидната жлеза.

Стандартен В-режим и цветен Доплер
Ултразвуковата оценка в В-режим е добре позната техника. Тя дава голяма информация относно разположението, големината, очертанието, ехогенността на туморната формация. Съществуват множество ехографски белези, които диференцират доброкачествените и злокачествените лезии още при първичното изследване – гладки и резки очертания, интактна околна тъкан по съседсвто, уголемени лимфни възли. Доплеровата ехография дава допълнителна информация за кръвоснабдяването на туморната формация. Така например плевоморфният аденом има слабо кръвоснабдяване, докато тумор на Вартин и злокачествените тумори са богато кръвоснабдени по периферията и/или във вътрешността (2,4,5,6).

Ултразвукова Еластография
Ултразвуковата еластография (УЗЕ) е неинвазивен метод за диагностика, която се наложи в последните години като бърз, достъпен и специфичен метод за оценка еластичността на тъканите. УЗЕ понастоящен се използва широко в диагностиката на хроничните чернодобни заболявания, диференциацията на туморни процеси на гърдата или щитовидната жлеза. УЗЕ позволява количествена или качествена оценка на тъканната еластичност.
В диференциацията на туморните процеси на паротидната жлеза, УЗЕ показва противоречиви данни и сравнено с характеристиката на туморите в В-режим, УЗЕ не показва същвествена специфичност в диференциацията (7). Злокачествените тумори са с по-висока плътност от доброкачествените, като плеоморфният аденом е с по-висока плътност от туморът на Вартин. (8)

Контрастно-усилена ехография
Контрастно-усилената ехография (КУЕ) позволява количествен анализ на туморната васкуларизация чрез въвеждането на специфично контрастно вещество за ултразвуково изследване. Единственото одобрено в България такова вещество е SonoVue (Bracco, Italy), което има добър профил на безопасност, нисък риск от странични ефекти и се елиминира през дихателната система. Съчетанието между неинвазивен метод с инжектирането на безопасно контрастно вещество разширява диагностичния капацитет на метода и той може да се прилага в различни възрастови групи и с различни придружаващи заболявания. Изследването се извършва в реално време, след въвеждане на 4.8мл контрастен агент през периферен кръвоносен съд, като той достига до паротидната жлеза за около 120сек. Недостатък на КУЕ е, че за извършването на му е необходим допълнителен софтуерен продукт към стандартен ултразвуков апарат. Wei et al извършват проучване, включващо 183 пациента с различни тумори на слюнчените жлези,от които 161 са в разположени в паротидната жлеза, като установяват определени характеристики, свързани с микроциркулацията на туморите, респ.начина по който тези тумори се представят след инжектиране на контрастна материя:

- Тип 1: дифузно хомогенно контрастиране;
- Тип 2: хетероехогенно контрастиране с три подтипа:
  - а- повече от 50% каптиращи зони с добре ограничени граници;
  - б- хетерогенно каптиране, точковидни или разпръснати кръвоносни съдове или по-малко от 50% каптиращи зони с ясна граница;

в- хетерогенно каптиране с недобре отграничени граници.

- Тип 3: без налично контрастиране или изоехогенно контрастиране с два подтипа:
  а- лезии, които не каптират контрастната материя;
  б- лезии с каптиране, изоехогенно на околната тъкан;

В заключение, авторите определят лезии тип 1 и 3 имащи характерни белези за доброкачествени тумори, а тип 2 и особено подтип в са с характерни белези за малигненост. (9)

Обсъждане

Ултразвуковата диагностика в първи метод за оценка на туморните заболявания на паротидната жлеза, поради големият брой предимства, които тя има – ниска цена, неинвазивност и възможност за проследяване. МПУЗ може да диференцира добре туморните забоялвания от дифузните паренхимни промени (възпалителни, инфекционзни, вкл. кистични), а биопсията по УЗ контрол е лесно достъпна Данни от различни проучвания показват вариабилност в резултатите. Така например Mansour et al.(2017) показват, че използването на МПУЗ в диагностиката на злокачествените тумори е с чуствителност 91%, но специфичността е 81% сравнено с конвенционалната ехография.

Като недостатък на МПУЗ се определя субективността на метода, невъзможност за диференциация между отделните хистологични типове, невъзможност за цялостна оценка на големите тумори, както и на тези, които проминират долбоко в шийната област и дестриурат костни сегменти (1,2,3,4). Не на последно място е субективността на метода, както и опита на извършващия изследването.

Заключение

Предоперативната диференциация на туморите на паротидната жлеза играе важна роля за определяне терапевтичния план. Възможностите на ултразвуковата диагностика силно повишават охарактеризирането на туморните заболявания, особено като се изпозлват различни комбинации от ултразвукови изследвания. Въпреки това, в някои случаи се налага допълнителна верификация на получените резултати, и тогава магнитно-резонансната томография е задължителна.

Използвана литература:

1. Thielker J, Grosheva M, Ihrler S, Wittig A, Guntinas-Lichius O. Contemporary Management of Benign and Malignant Parotid Tumors. Front Surg 2018;5:39.
2. Howlett DC, Kesse KW, Hughes DV, Sallomi DF. The role of imaging in the evaluation of parotid disease. Clin Radiol 2002;57:692–701
3. Rzepakowska A, Osuch-Wójcikiewicz E, Sobol M, Cruz R, Sielska-Badurek E, Niemczyk K. The differential diagnosis of parotid gland tumors with high-resolution ultrasound in otolaryngological practice. Eur Arch Otorhinolaryngol 2017;274:3231–3240
4. David E, Cantisani V, De Vincentiis M, et al. Contrast-enhanced ultrasound in the evaluation of parotid gland lesions: An update of the literature. Ultrasound 2016;24:104–110.
5. Lingam RK, Daghir AA, Nigar E, Abbas SAB, Kumar M. Pleomorphic adenoma (benign mixed tumour) of the salivary glands: Its diverse clinical, radiological, and histopathological presentation. Br J Oral Maxillofac Surg 2011;49:14–20
6. Fischer T, Paschen CF, Slowinski T, et al. Differentiation of parotid gland tumors with contrast-enhanced ultrasound. Rofo 2010;182:155–162

7. Mansour N, Stock KF, Chaker A, Bas M, Knopf A. Evaluation of parotid gland lesions with standard ultrasound, color duplex sonography, sonoelastography, and acoustic radiation force impulse imaging - A pilot study. Ultraschall Med 2012;33:283–288
8. Bhatia KSS, Dai YL. Routine and Advanced Ultrasound of Major Salivary Glands. Neuroimaging Clin N Am 2018;28:273–293
9. Wei X, Li Y, Zhang S, et al. Evaluation of microvascularization in focal salivary gland lesions by contrast-enhanced ultrasonography (CEUS) and Color Doppler sonography. Clin Hemorheol Microcirc 2013;54:259–271
10. Mansour N, Hofauer B, Knopf A. Ultrasound Elastography in Diffuse and Focal Parotid Gland Lesions. ORL 2017;79:54–64

Научни трудове на Съюза на учените в България–Пловдив. Серия Г. Медицина, фармация и дентална медицина т. XXVII. ISSN 1311-9427 (Print), ISSN 2534-9392 (On-line). 2022. Scientific works of the Union of Scientists in Bulgaria-Plovdiv, series G. Medicine, Pharmacy and Dental medicine, Vol. XXVII. ISSN 1311-9427 (Print), ISSN 2534-9392 (On-line). 2022.

РЕНОВАЗАЛНА ХИПЕРТОНИЯ-СЪВРЕМЕННО ЛЕЧЕНИЕ-КЛИНИЧЕН СЛУЧАЙ

Невена Иванова, Медицински Университет-Пловдив, България, катедра „Урология и обща медицина“, МБАЛ „ Света Каридад“ гр. Пловдив, България

RENO-VASCULAR HYPERTENSION-CONTEMPORARY TREATMENT-A CASE REPORT

Nevena Ivanova, Medical University-Plovdiv, Bulgaria, department of ”Urology and general medicine”, MBAL “Sveta Karidad”, Plovdiv, Bulgaria

Abstract: Secondary hypertension is common in 5% of cases of hypertension. The underlying cause could be established and treated. According to the etiology there are several types: renal, endocrinal, in cardiovascular diseases, in pregnancy and etc. The average incidence of reno-vascular hypertension is 1-10%. The key mechanism is kidney hypoperfusion, ischemia and triggered activation of Renin-Angiotensin-Aldosterone-System (RAAS) (1). Atherosclerotic stenosis of renal artery is the most common cause for reno-vascular hypertension in adults (2). Other causes are fibromuscular dysplasia in young, congenital hypoplasia, aberrant vessel, emboli, thrombosis, aneurism or aortic dissection. Instrumental diagnostic methods are abdominal echography, renovasography, magnetic resonance imaging (MRI). Conservative treatment includes angiotensin converting enzyme inhibitors, angiotensin receptor blockers under strict monitoring of kidney function, beta-blockers. Other contemporary method is Percutaneous Transluminal Angioplasty (PTA)-balloon angioplasty with or without stenting of renal artery. Surgical treatment is needed in specific group of patients. The current clinical case presents stenting of renal artery.

Въведение: Вторичната хипертония представлява около 5% от всички хипертонии. Дължи се на причина, която може да бъде установена и съответно лекувана. Видовете според етиологията са: бъбречна (рено-паренхимна и рено-вазална), ендокринна неврологична, при болести на сърдечно-съдовата система, при бременност, при лечение с медикаменти (НСПВС, орални контрацептиви), при кръвни заболявания (анемия), при болести на дихателната система (ХОББ), при други заболявания (обструктивна сънна апнеа) **Бъбречна:** *1. Рено-паренхимна болест- 2-10%.* Настъпва вследствие на остри или хронични

бъбречни заболявания- остър гломерулонефрит, хроничен пиелонефрит, диабетна нефропатия, хрониодиализа, транплантиран бъбрек, поликстоза. *2. Реновазална 1-10%.* Настъпва вследствие на бъбречна исхемия с хипоперфузия и активация на РААС. Най-чести причини са атеросклеротична реноваскуларна болест при по-възрастни (2), фибромускулна дисплазия при по-млади жени, вродена хипоплазия, аберентен съд, емболия, тромбоза, аневризма на бъбречната артерия, аотрна дисекация. Съмнение за реноваскуларна хипертония може да има при млади хора с внезапно начало, влошаване на бъбречната функция, особено след включване на медикаменти-АСЕи, АРБ, влошаване на хипертонията от диуретици. При обективното изследване могат да се доловят абдоминални шумове-систолно-диастолни. Диагностични методи са абдоминална ехография, реновазография, изследване на рениновите нива в плазмата, тест с каптоприл с влошаване на бъбречната перфузия от засегнатата страна, установено чрез радиоизотопно изследване, ядрено-магнитен резонанс. Лечението бива: медикаментозно- АСЕи, АРБ, бета-блокери, при мониториране на бъбречната функция, интервенционално- перкутанна транслуминала ангиопластика с или без стентиране (PTA), особено при фибромускулна дисплазия и оперативно (1).

Описание на клиничния случай

Анамнеза- Мъж на 73г. е насочен за консултация с кариолог в ДКЦ „Каридад“ повод високи стойности на артериалното налягане (АН) 220/120mmHg от 10 дни, главоболие и тежест в гърдите. Хипертоник над 40 години, обичайни стойности на АН 170-180/95mmHg на фона на терапия с валсартан/амлодипин/ НСТ 10/160/25 1т. сутрин, небиволол 5мг. 1т. сутрин, изодинит 2х5мг., доксазозин 2х4мг., тораземид 10мг. 1т. сутрин **Статус**- Дихателна система-без патологична белодробна находка. Сърдечно-съдова система-ритмична сърдечна дейност, 75/мин., акцентуиран втори аортен тон (А2), АН 220/110mmHg. Без неврологична симптоматика. Височина: 175 cm Тегло: 112 kg Обиколка на талията: 108 cm Индекс телесна маса (ИТМ): 36.6 kg/m2**Лабораторни изследвания**-хемоглобин 134g/l, кръвна захар 5,8 mmol/l, общ холестерол 6.0 mmol/L, LDL-C 3.8 mmol/L, Creatinine164 микромol/L **ЕКГ-**ляв тип, синусов ритъм, критерии за левокамерна хипертрофия с вторични реполаризационни промени (фиг.1). **Ехокардиография-**левокамерна хипертрофия и диастолна дисфункция (фиг. 2 и фиг. 3), останалите показатели в норма. **Амбулаторно мониториране на артериалното налягане (АМАН, Холтер-АН)-** средно 24-часово АН 168/93 mmHg, дневно АН 174/94 mmHg, нощно АН166/89 mmHg. С оглед възрасттна на пацирнта, развитие на резистентна хипертония и наличие на лекостепенна бъбречна недостатъчност, пациента се насочи за хоспитализация с цел инвазивно изследване за реновазална хипертония. **Реновазография** –сигнификантна остиална плака на дясна ренална артерия (a. renalis dextra) (фиг. 4, 5, 6), лява ренална артерия е без стенози, преминаване към балонна дилатация и стентиране (фиг. 7), финален резултат с възстановен лумен на съда (фиг. 8, 9). **Постпроцедурно проследяване**-без усложнения, нормализирано АН 130/80 mmHg. **Лечение за дома-**Амлодипин 5мг. 2х1т., Клопидогрел 75мг. 1т. сутрин, Ацетилсалицилова киселина 100мг. 1т. вечер. **Препоръки**-контролно изследване на креатинин 7-ми, 14-ти и 30 ден след дехоспитализацията, наблюдение от общопрактикуващ лекар

фиг. 1

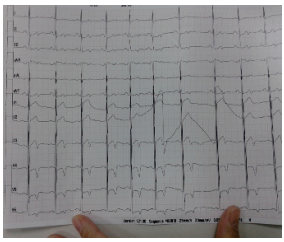

фиг. 2

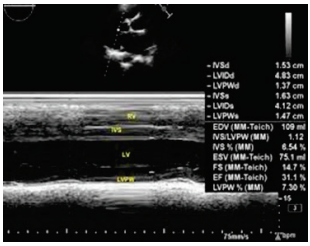

фиг. 3

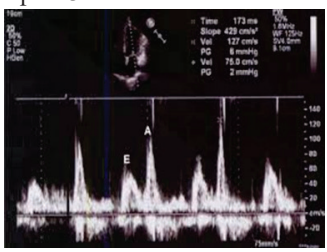

фиг. 4

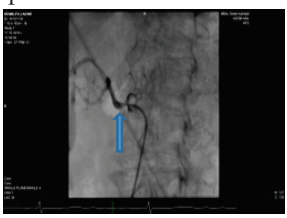

фиг. 5

фиг. 6

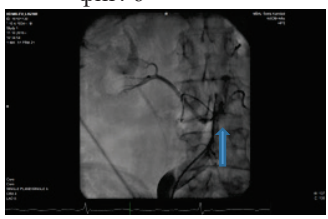

фиг. 7

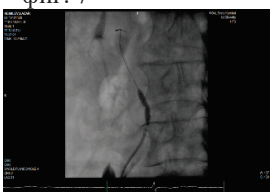

фиг. 8

фиг. 9

Заключение

Рено-вазалната хипертония с атеросклеротична етиология е от най-честите причини за вторична хипертония при възрастни. Механизмът на възникване се свързва с бъбречна хипоперфизия, исхемия, активация на РААС с последващо повишаване на артериалното налягане. Перкутанната транслуминална ангиопластика с балонна дилатация и стентиране на стенотичния участък с цел реваскуларизация е част от съвременните възможност за нейното лечение. Методът е сравнително безопасен, като резултатите по отношение на негативни кардиоваскуларни и ренални ефекти са сходни с тези при медикаментозна терапия. Предимство е и последващта редукция на съпътстващата антихипертензивната терапия (2), което би рефлектирало върху по-дългосрочно придържане към нея.

Библиография

1. Невена Георгиева Иванова. АРТЕРИАЛНА ХИПЕРТОНИЯ. АКТУАЛЕН ПОГЛЕД. ЧАСТ 1, Пловдив, 2019

2. Sara Jenks 1, Su Ern Yeoh, Bryan R Conway. Balloon angioplasty, with and without stenting, versus medical therapy for hypertensive patients with renal artery stenosis. Cochrane Database Syst Rev. 2014;2014(12):CD002944. doi: 10.1002/14651858.CD002944.pub2. Epub 2014 Dec 5

3. J Freitag, G Freitag, G W Müller, S Franke. Significance of renovasography in the elucidation of hypertension. Z Urol Nephrol. 1977 Sep;70(9):625-31

4. A J Nordmann 1, A G Logan. Balloon angioplasty versus medical therapy for hypertensive patients with renal artery obstruction. Cochrane Database Syst Rev. 2003;(3):CD002944. doi: 10.1002/14651858.CD002944

5. Ludovic Trinquart 1, Claire Mounier-Vehier, Marc Sapoval, Nathalie Gagnon, Pierre-François Plouin. Efficacy of revascularization for renal artery stenosis caused by fibromuscular dysplasia: a systematic review and meta-analysis. Hypertension. 2010 Sep;56(3):525-32. doi: 10.1161/HYPERTENSIONAHA.110.152918. Epub 2010 Jul 12.

Научни трудове на Съюза на учените в България–Пловдив. Серия Г. Медицина, фармация и дентална медицина т. XXVII. ISSN 1311-9427 (Print), ISSN 2534-9392 (On-line). 2022. Scientific works of the Union of Scientists in Bulgaria-Plovdiv, series G. Medicine, Pharmacy and Dental medicine, Vol. XXVII. ISSN 1311-9427 (Print), ISSN 2534-9392 (On-line). 2022.

ПРЕДИМСТВА НА ФИКСИРАНИТЕ КОМБИНАЦИИ В ЛЕЧЕНИЕТО НА АРТЕРИАЛНАТА ХИПЕРТОНИЯ – КЛИНИЧЕН СЛУЧАЙ

Невена Иванова
Медицински Университет-Пловдив, България,
катедра „Урология и обща медицина“,
МБАЛ „ Света Каридад“ гр. Пловдив, България

ADVATAGIES OF FIXED COMBINATIONS IN TREATMENT OF ARTERIAL HYPERTENSION-A CASE REPORT

Nevena Ivanova
Medical University-Plovdiv, Bulgaria,
department of ”Urology and general medicine”,
MBAL “Sveta Karidad”, Plovdiv, Bulgaria

Abstract: Arterial hypertension is socially significant disease. Poor control increases risk of complications and cardiovascular incidents such as myocardial infarction, heart failure and stroke. Poor adherence to long term antihypertensive treatment is now recognised as a major factor contributing to poor BP control rates (1). Research has shown a direct correlation between the number of BP-lowering pills and poor adherence to medications (2). Moreover, single pill combination (SPC) therapy has been shown to improve adherence to treatment in 44% compared to conventional treatment regimen (3). SPC therapy is now the preferred strategy for initial two-drug combination treatment of hypertension and for three-drug combination therapy when required. Fixed antihypertensive combinations including statin provide synergetic effect on atherosclerotic progress.

Въведение: Артериалната хипертония е социално значимо заболяване. Лошият контрол вдоди до тежки усложнения-миокарден инаркт, сърдечна недостатъчност, мозъчен инсулт и други. Нарастват доказателствата, че недоброто придържане към лечението е една от най-важните причини за незадоволителния контрол на хипертонията (1). Непридържането към антихипертензивна терапия се свързва с по-висок риск от сърдечно-съдови събития (5, 6). Комбинациите в една таблетка (SPC) подобряват придържането към терапията с 44% в

сравнение с конвенционални форми при пациенти с висок сърдечно-съдов риск или доказна исхемична болест на сърцето (3,4). Основен акцент в новите препоръки от 2018 година на Европейското дружество по кардиология за поведение при артериална хипертония е да бъде опростена лечебната стратегия чрез предписване на една единствена таблетка и така да се подобри придържането към лечението и съответно контролът на артериалното налягане (АН) при повечето пациенти с хипертония (1). Фиксираните комбинаци от антихиертензивни медикаменти и статини осигуряват троен синергизъм и върху развитието и прогреса на атеросклерозата.

Описание на клиничния случай

Анамнеза- Мъж на 52г., от гр. Пловдив, семеен със собствен бзнес. Повод за консултация с кардиолог в ДКЦ „Каридад"- незадоволителен контрол на артериалното налягане на фона на редовно приемана терапия (кандесартан 16мг.дн.)- поддържане на стойностости 145-160/90-95 mmHg, сърцебиене, аритмия, стягане и бодежи в сърдечната област, без ирадиация или вегетативна симптоматика при надобичайно усилие и емоционална провокация. Давност на оплакванията от около 1 година, акцелерация в последните 3-4 месеца. Рискови фактори- пушач над 30 години, 20 цигари дневно, алкохол-концентрат 150мл. дневно, инсулинова резистентност, дислипидемия, системен стрес на работното място, липса на редовна двигателна активност, фамилна обремененост-баща с ИБС и двоен аорто-коронарен байпас (АКБх2). **Статус-** аритмична сърдечна дейност, 72уд./мин., камерни екстрасистоли, АН 150/90mmHg, без други патологични находки. **Лабораторни изследвания**- кр. захар 7mmo/l, общ холестерол 7,2 mmol/l, HDL 0,9 mmol/l, LDL 4,9 mmol/l, Триглицериди 1,9 mmol/l, пикочна киселина 490 µmol/l, ПКК, креатинин, АСАТ, АЛАТ, йонограма и ТСХ-в норма. **ЕКГ-**ляв тип, синусов ритъм, ST депресия II, III, aVF, V3-V6, една камерна екстрасистола (фиг.1). **Ехокардиография-**левокамерна хипертрофия и диастолна дисфункция (фиг. 2 и фиг. 3), дискретна върхово-септална хипокинезия, останалите показатели в норма. **Лонгитудинален Strain-** anteroseptal -14 septal -15 antrerior -14 posterior -14 (фиг. 4, фиг. 5), **Велоергометричен тест (ВЕТ)-** натоварване, прекратено на 1-ва мин. 50 W поради болка в дясна колянна става при известна стара травма и невъзможност да продължи без изява на стенокардни оплаквания или еквиваленти без ритъмно-проводни нарушения. Заключение- неинформативен ВЕТ. **Холтер ЕКГ 24 часа**- политопни камерни екстрасистоли, тригимения, IIIA клас по Lown (фиг. 6). **Компютърна томография (КТ) на гръден кош и сърце-** контрастирани сърдечно-съдови структури с нормална анатомия, миокард без перфузионни дфекти или цикатрикси. **КТ коронарография-** десен тип коронарна циркулация, Ствол на лява коронарна артерия (LM)-без стенози. Лява коронарна артерия (LAD)-смесена плака в зоната на отделяне първи диагонален клон, водеща до стеноза 55% от лумена (фиг. 7). Циркумфлексна артерия (LCX)-аномално отделяне от противоположния синус, от дясна коронарна артерия остиално, насоващ се към топичното си място в лява атриоветрикуларна бразда, грацилен съд, без стенози (фиг. 8). Дясна коронарна артерия (RCA)-единична ексцентрична калциева плака проксимално, без занчими стенози (фиг. 9). Изчисления 10 годишен риск от настъпване на фатално сърдечно-съдово събите чрез SCORE системата е 9 (висок риск). **Лечение за дома-** *немедикаментозно*-препоръки за промяна в стила и начина на живот, корекция на вредни навици. *Медикаментозно*- аторвастатин/периндоприл аргинин/амлодипин 20/5/5 1т. вечер, бизопролол 5мг. 1т. сутрин, магнезиев оротат дихидрат 500мг. 3х2т. 7 дни, след което 3х1т., седатива-хранителна добавка- мента, маточина, вит. В6, ацетилсалицилова киселина 100мг. 1т. вечер. Цели са постигане и поддържане на добър комплайънс, трайно и продължително придържане към терапията чрез постигане на ефективен контрол върху основните рискови фактори-АХ, дислипидемия

и развитие на атеросклероза, което да доведе до понижаване на сърдечно-съдовия риск, подобряване стабилността на атеросклеротичната плака и сърдечно-съдова протекция срещу сърдечно-съдови инциденти, увеличаване продължителността и качеството на живота. Научни доказателства за очакваните ефекти от терапията-*придържане към терапията*- комбинациите в една таблетка (SPC) подобряват придържането към терапията с 44% в сравнение с конвенционални форми при пациенти с висок сърдечно-съдов риск или доказна ИБС. *Ефективност и 24ч. контрол върху АН и контрол LDL-C*- терапията с ПЕРИНДОПРИЛ намалява САН с до 19mmHg и диастолното АН с до 10mmHg (7), а терапията с АТОРВАСТАТИН 20мг. дневно намалява LDL-C с 43% от изходните нива (8). ПЕРИНДОПРИЛ и АМЛОДИПИН имат две от най-високите T/P (минимална/максимална концентрация) при антихипертензивните средства-периндоприл 87-100% терапевтична ефективност в рамките на 24часа, амлодипин 50-100% терапевтична ефективност в рамките на 24часа, което има важно значение в предвид, че в ранните сутрешни часове (04.00-08.00ч.) има най-висок риск от миокарден инфаркт и инсулт. АТОРВАСТАТИН има един от най-дългите полу-животи при статините-приеман веднъж дневно по всяко време-до 30 часа терапевтична ефективност (9). *Въздействие върху атеросклерозата-троен синергизъм*- аторвастатин модифицира състава на атеросклеротичните плаки и техния инфламаторен статус чрез понижаване на LDL, антиоксидантни ефекти, противовъзпалителни ефекти, подобряване на ендотелната функция. Периндоприл- предотвратява развитието и повишава стабилността на атеросклеротичната плака, в резултат на: антихипертензивна ефикасност, ефекти върху ендотелна дисфункция, клетъчна апоптоза, антиоксидантни ефекти. Амлодипин- антиатерогенни свойства, свързани с: антихипертензивна ефикасност, антиоксидантни ефекти, намалена пролиферация и миграция на гладкомускулни клетки. *Ефекти върху стабилността на плаката*- продължаването на терапията със статини подобрява стабилността на плаката (9). **Проследяване:** контролни прегледи- 1 и 2 месеца след старт на терапията, без гръден дискомфорт или аритмия, нормализирано АН 120/80mmHg, ЕКГ-без камерна ектопия, ехоКГ-без динамика. Лаборторни иследвания- 1 и 2 месеца след старт на терапиата общ холестерол (TC) 6,5/5,6 mmol/l, триглицериди (TG) 1,7/1,6mmol/l, HDL1,0 mmol/l, LDL 4,2/3,4mmol/l, ASAT и ALAT в норма.

фиг. 1

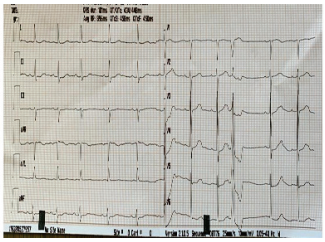

фиг. 2

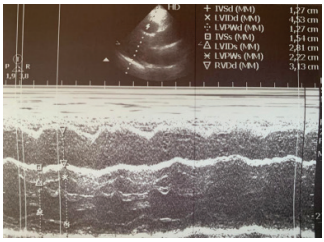

фиг. 3

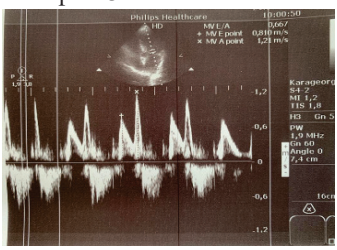

фиг. 4

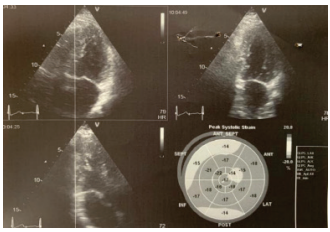

фиг. 5

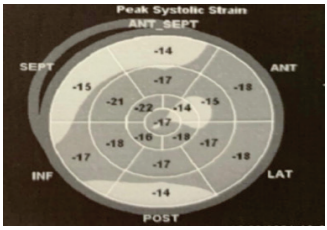

фиг. 6

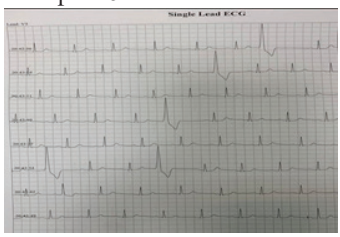

фиг. 7 фиг. 8 фиг. 9

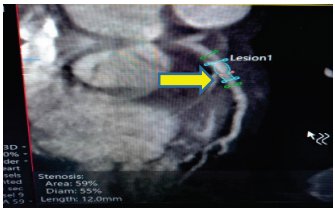

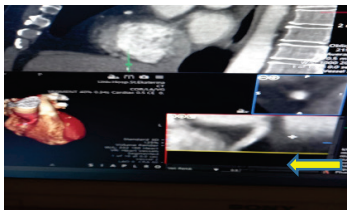

Заключение: Избраната терапевтичната стратегия „лечение в една таблетка (SPC)“ аторвастатин/периндоприл/амлодипин е свързанана с по-добър комплайнс и придържане, като дава възможност за поддържане на дългосрочен лекарствен прием, предлага улеснена терапевтична схема и гъвкав дозов режим, осигурява 24ч. контрол на АН и контрол върху липидния статус. Ефективни резултати са постигнати след 2 месечно прилагане, включително подобрено качество на живот, добра поносимост без проявени нежелани реакции.

Библиография

1. 2018 ESC/ESH Guidelines for the management of arterial hypertension: The Task Force for the management of arterial hypertension of the European Society of Cardiology (ESC) and the European Society of Hypertension (ESH)
2. Kim, Seung Jae MD, MSca; Kwon, Oh Deog MDb; Han, Eunice Bormee MDc; Lee, Cheol Min MD, PhDd; Oh, Seung-Won MD, PhDd; Joh, Hee-Kyung MD, PhDe; Oh, Bumjo MD, MPHf; Kwon, Hyuktae MD, PhDc; Cho, BeLong MD, PhDc; Choi, Ho Chun MD, MPHd, Impact of number of medications and age on adherence to antihypertensive medication. Medicine: December 2019 - Volume 98 - Issue 49 - p e17825
doi: 10.1097/MD.0000000000017825
3. Williams B et al. Eur Heart J. 2018;39(3):3021-3104. 2.
4. Catapano AL et al. Atherosclerosis. 2016;253:281-344.
5. Giovanni Corrao 1, Andrea Parodi, Federica Nicotra, Antonella Zambon, Luca Merlino, Giancarlo Cesana, Giuseppe Mancia. Better compliance to antihypertensive medications reduces cardiovascular riskJ Hypertens 2011 Mar;29(3):610-8. doi: 10.1097/HJH.0b013e328342ca97
6. Michel Burnier 1, Gregoire Wuerzner, Harry Struijker-Boudier, John UrquhartMeasuring, analyzing, and managing drug adherence in resistant hypertension. Hypertension 2013 Aug;62(2):218-25. doi: 10.1161/HYPERTENSIONAHA.113.00687.
7. Tsoukas G et al. Am J Cardiovasc Drugs. 2011;11(1):45-55.
8. Williams B et al. Eur Heart J. 2018;39(33):3021-3104. 3. Law MR et al. BMJ. 2003;326(7404):1423.
9. Du R et al. J Clin Lipid. 2016, 10:587-593

Научни трудове на Съюза на учените в България–Пловдив. Серия Г. Медицина, фармация и дентална медицина т. XXVII. ISSN 1311-9427 (Print), ISSN 2534-9392 (On-line). 2022. Scientific works of the Union of Scientists in Bulgaria-Plovdiv, series G. Medicine, Pharmacy and Dental medicine, Vol. XXVII. ISSN 1311-9427 (Print), ISSN 2534-9392 (On-line). 2022.

ХИПОГОНАДОТРОПЕН ХИПОГОНАДИЗЪМ ПРИ МОМЧЕ СЪС СИНДРОМ НА KALLMANN И СИНДРОМ НА KLINEFELTER

Екатерина Бабаджанова, Сава Петров, Мария Орбецова

Катедра по ендокринология, Медицински университет- Пловдив

HYPOGONADOTROPIC HYPOGONADISM- A BOY WITH KALLMANN SYNDROME AND KLINEFELTER SYNDROME

Ekaterina Babadzhanova, Sava Petrov, Maria Orbetzova

Department of Endocrinology, Medical university- Plovdiv

Abstract

Congenital hypogonadotropic hypogonadism is characterized by delayed or absent puberty and infertility due to abnormally low levels of gonadotropic hormones and sex steroids. The most common reason for its development is Kallmann syndrome - a rare congenital disorder resulting from impaired migration of GnRH-secreting neurons from the olfactory epithelium to the hypothalamus. It is associated with hyposmia and anosmia. In 1942 Klinefelter described 9 men with gynecomastia, sparse facial and body hair, small testes and inability to produce sperm. In 1959 the additional X chromosome was discovered - genotype 47, XXY, characteristic of the complete and most common form of Klinefelter syndrome. The classic phenotype includes low serum testosterone, high LH and FSH levels. We present a rare clinical case of an 18-year-old boy with disomy X- 47, XXY, hormonal constellation for hypogonadotropic hypogonadism, atypical for Klinefelter syndrome, and olfactory defect - Kallmann syndrome.

Key words: Hypogonadotropic hypogonadism, Kallmann syndrome, Klinefelter syndrome

Резюме

Вроденият хипогонадотропен хипогонадизъм се характеризира със забавено или липсващо пубертетно развитие и инфертилитет вследствие на абнормно ниски нива на гонадотропни хормони и полови стероиди. Най-честата причина за развитието му е синдромът на Калман- рядка вродена аномалия, резултат на нарушена миграция на GnRH-секретиращи неврони от обонятелния епител към хипоталамуса. Асоциира се с хипосмия и аносмия. През 1942г. Klinefelter описва 9 мъже с гинекомастия, оскъдно окосмяване, малки тестиси и липсваща сперматогенеза (Bonomi, 2016). През 1959г. е открита допълнителната Х хромозома- генотип 47,ХХУ, характерна за пълната и най-честа форма на синдрома на Клайнфелтър. Класическият фенотип включва ниско серумно ниво на тестостерона, високо ниво на LH и FSH. Представяме рядък клиничен случай на момче на 18г.в. с дизомия Х- 47,ХХУ от кариотипизиране, хормонална констелация за хипогонадотропен хипогонадизъм, нетипична за синдрома на Клайнфелтър, и дефект в обоняението- синдром на Калман.

Въведение

Хипогонадизмът при мъже се дефинира като намаление или отпадане на една от функциите на тестисите – ендокринна/ екзокринна или и на двете заедно. Класифицира се като: първичен (хипергонадотропен) - при увреждане на тестисите, и вторичен (хипогонадотропен) - при дисфункция на хипофиза или хипоталамус (Fraietta, 2013). Причини за вроден хипогонадотропен хипогонадизъм могат да бъдат: синдром на Kallmann (олфактогенитална дисплазия), генетични заболявания- синдром на Prader-Willi, изолиран дефицит на ЛХ- синдром на Pasqualini. Ниските серумни нива на тестостерона, ФСХ и ЛХ потвърждават диагнозата (Fraietta,2013). Клиничната изява зависи от възрастта на поява. Пренаталният андрогенен дефицит се свързва с аномалии в гениталното развитие- хипоспадия, женски външни гениталии с интраабдоминален тестис, микропенис, крипторхизъм. Предпубертетно настъпилата андрогенна недостатъност се асоциира с промяна в телесните пропорции- т.нар. евнухоидизъм- висок ръст, дълги крайници, поради по-късно вкостяване на епифизарните фуги, широк таз, тесни рамене, отлагане на подкожна мастна тъкан в областта на бедрата и абдоминално, слабо развита мускулатура, гинекомастия, намалено лицево и пубисно окосмяване от фемининен тип. Гласът не мутира. Наблюдава се липса на либидо, не се постига ерекция и еякулация. При възрастни хипогонадизмът се характеризира с оплаквания от умора, еректилна дисфункция, депресия, инфертилитет, разреждане на окосмяването, намалена мускулна маса и костна плътност. Диагнозата се базира на: 1.Анамнеза; 2.Физикален статус с акцент върху: развитие на половия член, разположение на уретралното отвърстие, определяне обем на тестисите чрез палпация, орхидометър на Прадер или ехографски- при норма: 12-30мл (Lanfranco, 2004). Оценят се консистенцията, чувствителността на гонадите, развитието на вторичните полови белези- телесни пропорции, наличие на гинекомастия, окосмяване. 3.Хормонални изследвания- тестостерон, SHBG, ЛХ, ФСХ, стимулационен тест с ГнРХ. 4.Спермограма- установяват се азооспермия- липса на сперматозоиди в еякулата, олигозооспермия- намален брой сперматозоиди. 5. Скротална ехография 6. Генетични изследвания.

Синдром на Клайнфелтър

Синдромът на Клайнфелтър е най-честата бройна хромозомна аберация на гонозомите при мъже, с честота 1:500 до 1:1000. (Bonomi, 2016). В 80% от случаите се среща пълната форма на заболяването- дизомия Х (47, ХХУ). В останалите 20% се откриват- 48,ХХХУ, 49,ХХХХУ, мозайцизъм- 46,ХУ/47,ХХУ, структурно абнормна Х хромозома. (Lanfranco, 2004). Характеризира се с хормонална констелация за хипергонадотропен хипогонадизъм- ниско серумно ниво на тестостерона, високи стойности на LH и FSH (Chang, 2015).

Инфертилитетът при засегнатите мъже се дължи на тестикуларна дисфункия- хиалинна дегенарация на семенните каналчета и липса на сперматогенеза. Първичният микроорхидизъм е основен клиничен симптом. Тестисите са малки, атрофични, уплътнени, с намалена чувствителност при палпация. Скротумът е с намалени размери и тургор. Еякулатът е оскъден, регистрират се азооспермия или олигозооспермия. Намалено е окосмяването по лицето и пубисна област- от женски тип. Развиват се евнухоидни пропорции- висок ръст, дълги крайници, широк ханш и тесни рамене. В ендокринен аспект хипогонадизмът се явява независим рисков фактор за развитието на висцерален тип обезитет, инсулинова резистентност, захарен диабет и метаболитен синдром. Повишена е честотата на ЗДТ1 и асоциацията на синдрома с други автоимунни заболявания. Дефицитът на тестостерон е причина за намалената костна плътност при засегнатите мъже. Установяват се намалени нива на 25-OH вит Д и Insulin-like protein 3 (INSL3), продуциран от Лайдиговите клетки (Lizarazo, 2019). Синдромът на Клайнфелтър е най-честата генетична причина за крипторхизъм, независим рисков фактор за карцином на млечната жлеза при мъже. С повишена честота се срещат левкемия, НХЛ и екстратестикуларни герминативноклетъчни тумори. Наблюдава се предразположение към дълбоки венозни тромбози, белодробен емоболизъм и артериални тромбози (Chang,2015). Обикновено интелектуалното развитие е нормално, но е възможна различна степен умствено изоставане. Кариотипизирането е златен стандарт за диагностициране на синдрома. Пълната хормонална оценка включва изследване нивата на FSH, LH, тестостерон, естрадиол, пролактин и IGF-1. Кортизол се проследява, предвид адренален стероиден дефицит, който се наблюдава при част от пациентите. Във връзка с повишения риск от остеопороза, се препоръва изследване на костната плътност.

Синдром на Калман (Олфактогенитална дисплазия)

Съчетанието на хипогонадотропен хипогонадизъм с дефект в обоняението (аносмия или хипосмия), се означава като синдром на Калман (Meczekalski, 2013). Честота- 1:10 000 момчета и 1:50 000 момичета. Шест гена се свързват с развитието на синдрома- KAL1, FGFR1, FGF8, CHD7, PROKR2 and PROK2 (Meczekalski, 2013). Унаследяването може да бъде Х-свързано, АД, АР. ГнРХ се секретира пулсативно от хипоталамуса и се отделя в хипофизарната портална система. Стимулира синтеза и секрецията на ФСХ и ЛХ, които са отговорни за гаметогенезата и продукцията на стероидни хормони. Клинично се проявява с белези на вторичен хипогонадизъм, аносмия/хипосмия/паросмия- отличаващи синдрома на Калман от другите форми на хипогонадотропен хипогонадизъм. Срещат се с повишена честота цепки на небцето и устните, липсващи зъби- дентална агенезия, зрителни аномалии- засегнато цветно зрение, атрофия на n.opticus, синкинезии- съдружни движения на горните крайници, бъбречна аплазия (Meczekalski, 2013). Диагнозата се основава на клиничните белези на хипогонадизъм, ниските нива на ФСХ, ЛХ, тестостерон, провеждане на ЯМР на ХТ-ХФ област- обикновено нормален, но се наблюдават и аномалии или липса на bulbus olfactorius (Fraietta, 2013). Извършва се оценка на обоняението.

Клиничен случай

Касае се за момче на 18г.в., насочено към Клиника по ендокринология с анамнеза за крипторхизъм, малък обем на тестисите по време на пубертетното развитие, липса на еякулат при оргазъм, амбулаторно регистрирана хормонална констелация за хипогонадотропен хипогонадизъм и аносмия, забелязана случайно през м.11.2020г. От статуса: Видима възраст, неотговаряща на календарната. В задоволително общо състояние. Афебрилен. Нормостеничен хабитус. Ръст- 185см, тегло- 75 кг, ИТМ- 21,93 кг/м2. Кожа- нормална оцветка, съхранен тургор и еластичност.Видими лигавици- бледо-розови. Шия- симетрична, подвижна. Щитовидна жлеза- неувеличена, неболезнена, подвижна, меко-

еластична. Без патологични отклонения в останалите системи. Параклинични изследвания: Кръвни показатели: HGB- 119.0 g/l; RBC- 4.37 10^12/l; HCT- 0.359 l/l; MCV- 82.2 fl; WBC- 4.89 10^9/l; PLT- 197.0 10^9/l; Биохимия: глюкоза -5.18 mmol/l; креатинин- 94.0 mcmol/l ; пикочна киселина- 328 mcmol/l ; урея- 7.1 mmol/l; Общ белтък- 74.6 g/l ; Албумин- 43.4 g/l ; Холестерол- 4.4 mmol/l , HDL- холестерол- 1.2 mmol/l ; Триглицериди- 1.18 mmol/l; AcAT- 18.7 U/l ; АлАТ- 12.0 U/l ; Na- 140 mmol/l ; K- 5.0 mmol/l ; Cl- 101.0 mmol/l. Хормонални изследвания - Тестостерон 0.11 ng/ml; ФСХ 0.84 mIU/ml; ЛХ 0.52 IU/L; mm/h;Растежен хормон- 0.72 ng/ml; Пролактин 120.89 mIU/l; Кортизол 8ч серум 150,18 nmol/l; АКТХ- 55.01 ng/l; T4 13.6 pmol/l; TCX 4.109 mIU/ml; TgAb- <0.9 IU/ml; TPO-Ab 1,49 IU/ml. УЗД на щитовидна жлеза- дифузни структурни промени по автоимунен тип. ЯМР на хипофиза- нормален образ. Кариотипизиране- резултат 47, XXY. Препоръки за лечение: Omandren 250 mg amp.

Обобщение

Пациентът се представи с рядко съчетание на две тежки аномалии, водещи до хипогонадизъм: 1) Синдром на Клайнфелтър- клинично представен с висок ръст, малки тестиси, оскъдно окосмяване и кариотип 47, XXY; 2) Синдром на Калман- проявен с аносмия, изолиран хипогонадотропен дефицит (Hazard, 1986). При мъже с хипогонадотропен хипогонадизъм, целящи възстановяване на фертилитета, са налице следните терапевтични възможности: хормонална стимулация с чХГ (Pregnyl) и ФСХ (Puregon, Gonal F) или човешки менопаузален хормон (Merional), пулсативно подкожно приложение на ГнРХ при дисфункция на ниво хипоталамус. В случай, че не се индуцира сперматогенеза и серумното ниво на тестостерона не се покачи, се преминава към хормоналното заместително лечение с тестостерон- Omandren, Nebido, AndroGel.

Библиография

1. Fraietta R, Zylberstejn DS, Esteves SC. Hypogonadotropic hypogonadism revisited. Clinics (Sao Paulo). 2013;68 Suppl 1(Suppl 1):81-8. doi: 10.6061/clinics/2013(sup01)09. PMID: 23503957; PMCID: PMC3583156.

2. Meczekalski B, Podfigurna-Stopa A, Smolarczyk R, Katulski K, Genazzani AR. Kallmann syndrome in women: from genes to diagnosis and treatment. Gynecol Endocrinol. 2013 Apr;29(4):296-300. doi: 10.3109/09513590.2012.752459. Epub 2013 Jan 31. PMID: 23368665.

3. Chang S, Skakkebæk A, Gravholt CH. Klinefelter Syndrome and medical treatment: hypogonadism and beyond. Hormones (Athens). 2015 Oct-Dec;14(4):531-48. doi: 10.14310/horm.2002.1622. PMID: 26732150.

4. Lanfranco F, Kamischke A, Zitzmann M, Nieschlag E. Klinefelter's syndrome. Lancet. 2004 Jul 17-23;364(9430):273-83. doi: 10.1016/S0140-6736(04)16678-6. PMID: 15262106.

5. Bonomi M, Rochira V, Pasquali D, Balercia G, Jannini EA, Ferlin A; Klinefelter ItaliaN Group (KING). Klinefelter syndrome (KS): genetics, clinical phenotype and hypogonadism. J Endocrinol Invest. 2017 Feb;40(2):123-134. doi: 10.1007/s40618-016-0541-6. Epub 2016 Sep 19. PMID: 27644703; PMCID: PMC5269463.

6. Lizarazo AH, McLoughlin M, Vogiatzi MG. Endocrine aspects of Klinefelter syndrome. Curr Opin Endocrinol Diabetes Obes. 2019 Feb;26(1):60-65. doi: 10.1097/MED.0000000000000454. PMID: 30507702.

7. Hazard J, Rozenberg I, Perlemuter L, Kestenbaum S, Vendrely E, Raoul O, Fiet J, Villete JM. Gonadotropin responses to low dose pulsatile administration of GnRH in a case of anosmia with hypogonadotropic hypogonadism associated with gonadal dysgenesis 47 XXY. Acta Endocrinol (Copenh). 1986 Dec;113(4):593-7. doi: 10.1530/acta.0.1130593. PMID: 3098018.

Научни трудове на Съюза на учените в България–Пловдив. Серия Г. Медицина, фармация и дентална медицина т. XXVII. ISSN 1311-9427 (Print), ISSN 2534-9392 (On-line). 2022. Scientific works of the Union of Scientists in Bulgaria-Plovdiv, series G. Medicine, Pharmacy and Dental medicine, Vol. XXVII. ISSN 1311-9427 (Print), ISSN 2534-9392 (On-line). 2022.

СЪВРЕМЕННИ АСПЕКТИ НА ЕХОГРАФСКО И ЕЛАСТОГРАФСКО ИЗСЛЕДВАНЕ СЪЧЕТАНО С НУКЛЕАРНО МЕДИЦИНСКИ МЕТОДИ ПРИ ПАЦИЕНТИ СЪС СИНДРОМ НА СЬОГРЕН И АВТОИМУНЕН ТИРЕОИДИТ

Александър Ботушанов[1], Мария Панчовска[1], Албена Ботушанова[2]
1Катедра пропедевтика на Вътрешните болести
към Медицински Университет Пловдив
2Катедра по клинична онкология,
секция по Лъчелечение и нуклеарна медицина
към Медицински Университет Пловдив

CONTEMPORARY ASPECTS OF ULTRASOUND AND ELASTOGRAPHY IN COMBINATION WITH NUCLEAR MEDICINE EVALUATION IN PATIENTS WITH SJÖGREN'S SYNDROME AND AUTOIMMUNE THYROID DISEASES

Aleksandar Botushanov[1], Maria Panchovksa[1], Albena Botushanova[2]
1Department of Propaedeutics of Internal medicine Medical University Plovdiv, 2Department of Clinical Oncology section of Radiotherapy and Nuclear Medicine Medical University Plovdiv

Abstract
Sjögren's syndrome (SS) and autoimmune thyroid diseases (AITD) are the most associated autoimmune pathologies. This has been largely documented in the medical literature with hypotheseses about their common pathogenetic mechanisms with autoimmune lymphoproliferation manifested in the interaction of various genetic and environmental factors. Simultaneous screening for SS and AITD is important because SS is more common in patients with AITD, who in turn have altered salivary gland metabolism with hyposalivation. Ultrasound has a major role in thyroid gland examination with relatively easy applicability, low cost, non-invasiveness, reproducibility and real-time evaluation. The superficial location of the major salivary glands makes them easily available for visualization during thyroid examination, which increases the likelihood of detecting ultrasound features of SS especially in patients with AITD. Strain and shear-wave elastography are complementary and promising methods with the ability to differentiate normal glandular tissue from chronic inflammation that typically results in increased stiffness. Salivary glands scintigraphy is representative for both quantitative functional and morphological assessment of both the salivary glands and of the thyroid, proving to be a valuable method for early diagnosis. Although the current criteria for the classification of SS are not based on ultrasound and nuclear medicine imaging, they are both highly sensitive and specific methods in the early detection of SS, especially in patients with AITD.

Keywords: Ultrasound, Elastography, Scintigraphy, Thyroid gland, Salivary glands, Autoimmune thyroiditis, Sjögren's syndrome, Hashimoto's thyroiditis

Синдром на Сьогрен и автоимунни тиреоидни заболявания

Синдромът на Сьогрен (СС) е хронично и системно автоимунно заболяване характеризиращо се с прогресивна лимфоцитна и плазмоклетъчна инфилтрация на слюнчените и сълзните жлези на фона на образуване на антитела с развитие на ксеростомия и сух кератоконюнктивит (сух синдром) [1]. Заболяването може да се развие като органо-специфично и като системно, като е възможна асоциация и с други автоимунни заболявания. Честотата на явния полиавтоимунитет (две или повече автоимунни заболявания при един и същи пациент) е около 35% с най-честа проява на асоциирано автоимунно тиреоидно заболяване (АТЗ) и СС [2]. АТЗ са най-честите органо-специфични автоимунни болести и засягат до 10% от населението в световен мащаб с предиспозиция към женския пол [3] Те се характеризират с Т-клетъчен отговор срещу щитовидните фоликуларни клетки. Типични са образуваните антителата срещу тиреоглобулин (anti-Tg), тиреопероксидаза (anti-TPO) и TCX рецепторните антитела (TSH-R-Ab) [3]. Две са основните форми на АТЗ – тиреоидит на Хашимото и Грейвс-Базедова болест, основно водещи до хипотиреоидизъм и съответно хипотиреоидизъм.

Ехография и еластография

Бързото развитие на ехографската методика през последните години и отрежда основна роля в диагностиката на тиреоидни заболявания. Няколко параметъра допринасят за диагнозата тиреоидит – изследване с B-mode режим, оценка на обем на жлезата, структурата, ехогенността на паренхима и анализа с цветен доплер [4]. Оценката на ехогеността на тиреоидния паренхим е субективна, като се представя с по-голяма ехогенност в сравнение с предтиреоидните мускули и субмандибуларните жлези. АТЗ обикновено се проявяват с хипоехогенен тиреоиден паренхим. При тиреоидит на Хашимото (ТХ) се наблюдават две форми – нодуларна фокална и по-често срещаната дифузна форма, която първоначално може да се прояви с увеличена щитовидна жлеза при множество малки хипоехогенни зони [5], дължащи се на фокални лимфоцитни инфилтрации заобиколени от запазена тиреоидна тъкан и фиброза. При прогресиране на заболяването се установява хроничен хипертрофичен тиреоидит с дифузно увеличена жлеза, псевдолобулирана хипоехогенност с множество хипоехогенни псевдовъзли отделени с фиброзни повлекла. В някои случаи е възможно развитие на атрофична форма, при която жлезата става малка с недобре дефинирани контури и дифузна хетероехогенност. Степента на хипоехогенност, фиброза и хиперваскуларизацията на жлезата при Грейвс-Базедовата болест са основни разграничаващи фактори от ТХ.

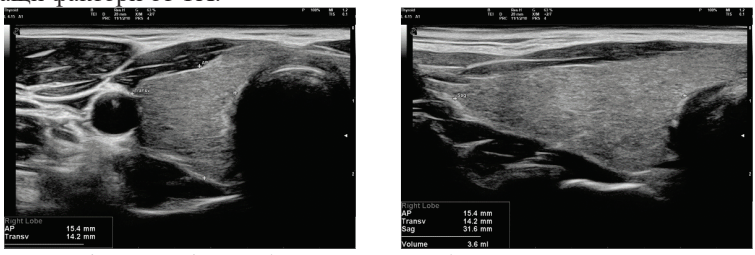

Фиг. 1 B-mode ехографски образ на десен лоб при нормална щитовидна жлеза

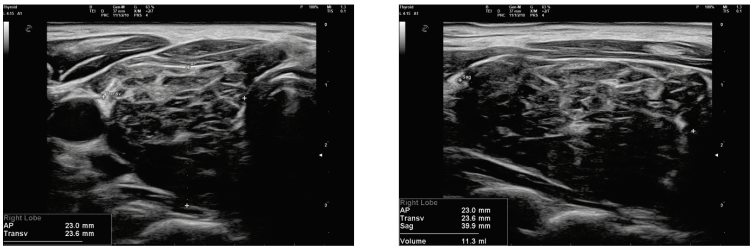

Фиг. 2 B-mode ехографски образ на десен лоб при автоимунен тиреоидит на Хашимото

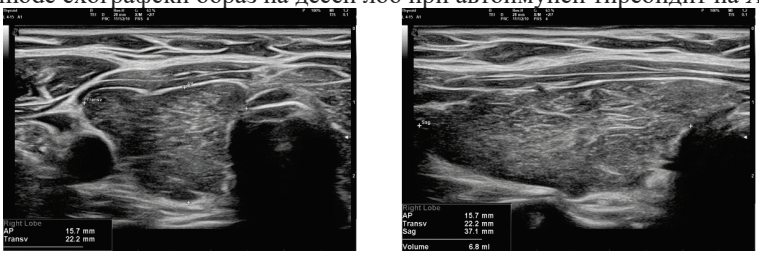

Фиг. 3 B-mode ехографски образ на десен лоб при Грейвс-Базедова болест

Поради повърхностното разположение на големите (субмандибуларни и паротидни) слюнчени жлези (СЖ) ехографията е предпочитан метод за изследването им при широка достъпност, ниска цена, неинвазивност, лесна възпроизводимост и оценка в реално време [6]. В настоящите критерии за първичен СС от 2016г изготвени от американския колеж по ревматология и европейската лига срещу ревматизма към момента образните методи не са включени в съвременната класификация. Въпреки това, множество клинични студия демонстрират важността на ехографията за диагностика при първичен СС със значими корелации на ехографските промени съпоставени с биопсичните резултати за прогресията на възпалителния процес в СЖ [6].

Скорошно проучване в Япония със скринингово изследване на СЖ при 908 пациенти с ехография на щитовидна жлеза регистрира заболяване на СЖ при 36 пациенти (4% от участниците), което се проявява с хетероехогенност в комбинация с атрофия, подуване, неясни граници или хиперваскуларизация на СЖ [8]. В друго проучване на Корнек и сътрудници се демонстрира диагностичната точност на ехографията на СЖ с 65.8% чувствителност и 95.3% специфичност при 84 пациенти със СС с давност на болестта под 5 години [7]. Балдини и сътрудници проучват точността на ехографията на СЖ при пациенти със сух синдром с давност под 5 години за диагностициране на първичен СС в ранните етапи на заболяването [6]. Те демонстрират, че нехомогенността в структура на СЖ се проявява сравнително рано и корелира с дисфункцията и възпалението. Доплеровата сонография и размерите на СЖ показват значително по-малка диагностична полза в сравнение с нехомогеността на паренхима, която се явява най-важната и отличаваща се характеристика за диференцирането на първичен СС от други заболявания на СЖ [7].

Еластографията дава допълнителна информация за твърдостта на изследваните тъкани в хода на ехографията. В момента се използват две основни концепции - компресионна (strain) еластография, която се базирана на деформацията на тъканите от външна сила и втора напречно-вълнова (shear-wave) методика, при която се анализира на скоростта на пропагацията на напречна вълна генерирана от трансдюсера. Двете техники могат да се допълват поради различните си физически свойства, артефакти, ограничения и клинични приложения [10]. СЖ при пациентите със СС и други хронични възпалителни заболявания са с по-голяма твърдост от тези при здрави пациенти [11]. Арслан и сътрудници докладват твърдост между 18.3±3.9 кРа и 17.1±3.7 за десните и левите субмандибуларни жлези [12], като сходни стойности са регистрирани и от други

изследователи. Няколко фактора трябва да бъдат съобразени при еластографията на СЖ – близостта с кожата, подкожните тъкани и подлежащите костни структури, при които могат да се получат локални стрес артефакти.

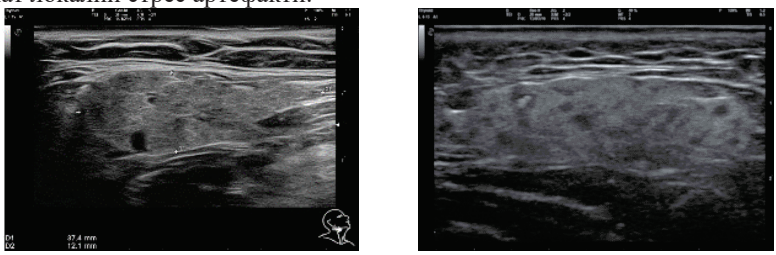

Фиг. 4 B-mode ехографски образ на дясна субмандибуларна жлеза –в ляво с нормална структура, в дясно при синдром на Сьогрен

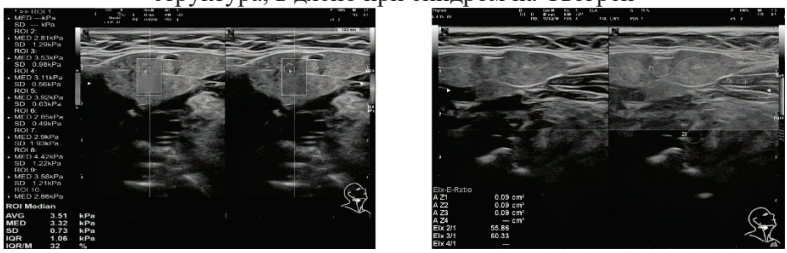

Фиг. 5 Еластография на нормална дясна субмандибуларна жлеза–в ляво shear-wave методика, в дясно компресионна еластография

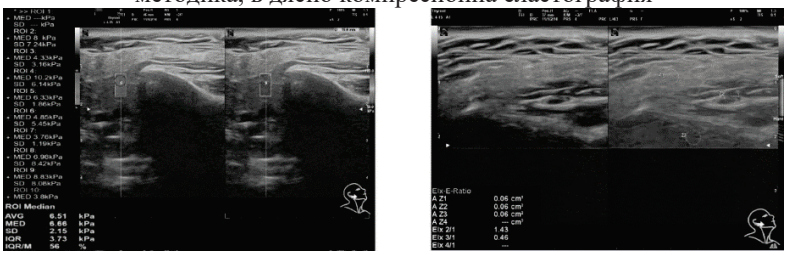

Фиг. 6 Еластография на нормална дясна паротидна жлеза жлеза–в ляво shear-wave методика, в дясно компресионна еластография

<u>Нуклеарно медицински методи</u>

Нуклеарно медицинските образни методи, особено сцинтиграфското изследване на гама камера SPECT/CT с радионуклид ^{99m}Tc-пертехнетат, може да допринесе до голяма степен за диагностиката на СС и придружаващи АТЗ [13]. Сцинтиграфията предоставя информация едновременно за морфологията и за обективната количествена оценка на функцията на щитовидната и големите СЖ.

Натрупването на ^{99m}Tc-пертехнетат от СЖ е равно или по-малко от това на нормалната щитовидна жлеза, като лекостепенно натрупване се наблюдава също в носната и устната кухина. По-малко от 1 минута след интравенозно приложение на радионуклида започва неговото натрупване двустранно в СЖ, като се увеличава с времето. След стимулиране на слюнчената секреция, ъптейкът на ^{99m}Tc-пертехнетат бързо намалява в СЖ, като в последствие отново се повишава. Процентът на отмиване се изчислява, като се използват измерването на максималното поглъщане и последващото минималното поглъщане на радионуклида след стимулиране на секрецията на слюнка. Нормално отмиването на радионуклидът (%) е 50% или повече при нормална слюнчена жлеза. Ъптейкът на ^{99m}Tc-пертехнетат е едва забележим в СЖ при пациенти с тежък СС, като по този начин кинетичният анализ отразява тежестта на синдрома и позволява обективна

оценка на функцията на слюнчените жлези [14]. Количествената оценка на гама-камерната сцинтиграфия на СЖ с ^{99m}Tc-пертехнетат е достатъчно чувствителна, за да открие аномалии в екскрецията не само в големите СЖ, но и в щитовидната жлеза и има важна роля при ранното откриването на СС особено при пациенти с АТЗ [15].

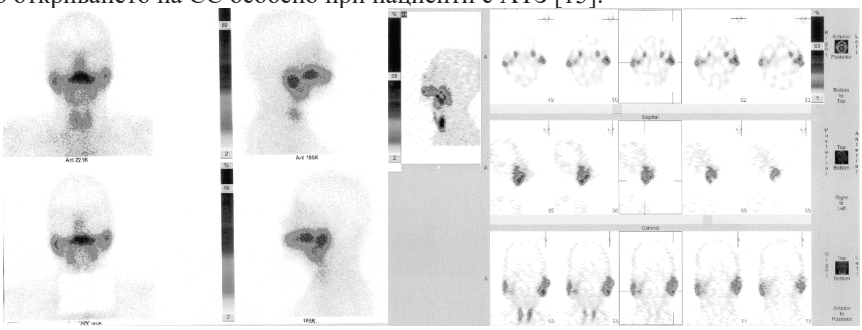

Фиг. 8 Гама-камерна сцинтиграфия в АР и Prof позиции на слюнчени жлези. На изображенията в ляво се регистрира нормално разпределение на 99mTc –пертехнетат в областта на двете паротидни и субмандибуларни слюнчени жлези, както и в щитовидната жлеза. На изображенията в дясно се регистрира понижено натрупване на 99mTc – пертехнетат в областта на дясна паротидна жлеза.

Заключение

Ехографията на шийна област има основна роля за установяването на СС при пациенти с АТЗ на фона на множество предпоставящи фактори като ниска цена, достъпност, неинвазност и лесно възпроизводимост. Еластографията, особено плоско-вълновата, изглежда многообещаваща техника за разграничаване между хронично възпаление от нормалната жлезиста тъкан. Сцинтиграфията на СЖ е репрезентативна за количествената функционална и морфологичната оценка на големите слюнчени и на щитовидната жлеза, като се явява ценен метод за диагностика. Ехографията и сцинтиграфия на шийна област са с висока чувствителност и специфичност при ранното откриването на СС особено при пациенти с АТЗ, като с натрупването на все повече клинични данни в бъдеще се очаква образните методики да бъдат включени в критериите за диагностика и класификация на СС.

Библиография

1. Anaya JM, Talal N (1999) Sjögren’s syndrome comes of age. Semin Arthritis Rheum 28:355–359
2. Rojas-Villarraga A, Amaya-Amaya J, Rodriguez-Rodriguez A, Mantilla RD, Anaya JM (2012) Introducing polyautoimmunity: secondary autoimmune diseases no longer exist. Autoimmune Dis 2012:254319 . doi: https://doi.org/10.1155/2012/254319, 1, 9
3. Bliddal S,Nielsen CH, Feldt-RasmussenU(2017) Recent advances in understanding autoimmune thyroid disease: the tallest tree in the forest of polyautoimmunity. F1000Research 6:1776. https://doi.org/10.12688/f1000research.11535.1
4. Mazziotti G, Sorvillo F, Iorio S, Carbone A, Romeo A, et al. (2003). Grey-scale analysis allows a quantitative evaluation of thyroid echogenicity in the patients with Hashimoto's thyroiditis. Clin Endocrinol (Oxf). 59: 223-229.
5. Bialek EJ, Jakubowski W, Zajkowski P, Szopinski KT, Osmolski A. Us of the major salivary glands: anatomy and spatial relationships, pathologic conditions, and pitfalls. RadioGraphics 2006; 26: 745–63. doi: https:// doi. org/ 10. 1148/ rg. 263055024
6. Baldini C, Luciano N, Tarantini G, et al. Salivary gland ultrasonography: a highly specific tool for the early diagnosis of primary Sjögren’s syndrome. Arthritis Res Ther 2015; 17: 146.

7. Cornec D, Jousse-Joulin S, Pers JO, et al. Contribution of salivary gland ultrasonography to the diagnosis of Sjögren's syndrome: toward new diagnostic criteria? Arthritis Rheum 2013; 65:216-225.
8. Kanna Onda et al., Impact of Screening for Salivary Gland by Ultrasonography Yonago Acta Medica 2020;63(1):42–46 doi: 10.33160/yam.2020.02.006
9. Kamisawa T, Zen Y, Pillai S, Stone JH. IgG4-related disease. Lancet. 2015;385:1460-71. DOI: 10.1016/S0140-6736(14)60720-0, PMID: 25481618
10. Bhatia KSS, Lee YYP, Yuen EHY, Ahuja AT. Ultrasound elastography in the head and neck. Part I. basic principles and practical aspects. Cancer Imaging 2013; 13: 253–9. doi: https:// doi. org/ 10.1102/ 1470- 7330. 2013.
11. Elbeblawy YM and Eshaq Amer Mohamed M. Strain and shear wave ultrasound elastography in evaluation of chronic inflammatory disorders of major salivary glands. Dentomaxillofac Radiol 2019: 20190225.
12. Arslan S, Durmaz MS, Erdogan H, et al. Two-Dimensional Shear Wave Elastography in the Assessment of Salivary Gland Involvement in Primary Sjogren's Syndrome. J Ultrasound Med 2020; 39: 949–956.
13. The Use of Salivary Gland Scintigraphy for Diagnosis of Primary Sjögren Syndrome and Thyroid Disease in Patients with Dry Mouth, Keun Jeong Park et al, pISSN 2288-9272 eISSN 2383-8493 J Oral Med Pain 2019;44(4):179-182, https://doi.org/10.14476/jomp.2019.44.4.179
14. Approach to Diagnosis of Salivary Gland Disease from Nuclear Medicine Images, Miochihiro Nakayama et al, http://dx.doi.org/10.5772/intechopen.70622
15. Afzelius P, Nielsen MY, Ewertsen C, Bloch KP. Imaging of the ma¬jor salivary glands. Clin Physiol Funct Imaging 2016;36:1-10.

Научни трудове на Съюза на учените в България–Пловдив. Серия Г. Медицина, фармация и дентална медицина т. XXVII. ISSN 1311-9427 (Print), ISSN 2534-9392 (On-line). 2022. Scientific works of the Union of Scientists in Bulgaria-Plovdiv, series G. Medicine, Pharmacy and Dental medicine, Vol. XXVII. ISSN 1311-9427 (Print), ISSN 2534-9392 (On-line). 2022.

СИНДРОМ НА SJÖGREN, АВТОИМУННИ ТИРЕОИДНИ ЗАБОЛЯВАНИЯ И ЛИМФОМИ

Александър Ботушанов[1], Мария Панчовска[1]
1Катедра пропедевтика на Вътрешните болести
към Медицински Университет Пловдив

SJÖGREN'S SYNDROME, AUTOIMMUNE THYROID DISEASES AND LYMPHOMA

Aleksandar Botushanov1, Maria Panchovksa1
1Department of Propaedeutics of Internal medicine
Medical University Plovdiv

Abstract
Sjogren's syndrome is an autoimmune disease of the exocrine glands with main clinical manifestations of dry mouth and dry eyes. It is a systemic autoimmune disease that can result in the involvement of different organs and systems. In the context of the frequent combination of several autoimmune diseases, in approximately one third of the patients with Sjogren's syndrome a concomitant autoimmune thyroid disease is detected with targeted screening. Patients with Sjogren's syndrome are with 40 times higher risk of developing non-Hodgkin's lymphoma compared to healthy population. In addition to the involvement of the lymph nodes, extranodal localization (parotid glands, gastric mucosa, lungs) is also characteristic for lymphoma in Sjogren's syndrome. The ultrasound examination of the neck region is an important method of diagnosis and differential diagnosis of autoimmune pathology of the salivary glands, autoimmune thyroid diseases and malignant lymphoproliferative processes, which mark an increased frequency.
Keywords: Autoimmune thyroiditis, Sjogren's syndrome, Hashimoto's thyroiditis, MALT lymphoma, Mucosa-associated lymphoid tissue, Marginal zone B-cell lymphoma, Head and neck ultrasound

Синдром на Сьогрен

Синдромът на Сьогрен (СС) е хронично и системно автоимунно заболяване, което може да се развие като органо-специфично или системно със засягане на мусколоскелетната, белодробната, гастроинтестиналната, кръвотворната, съдовата, кожната, бъбречната и нервната система. Най-често се характеризира се с прогресивна лимфоцитна и плазмоклетъчна инфилтрация на слюнчените и сълзните жлези на фона на образуване на антитела с развитие на ксеростомия и сух кератоконюнктивит (сух синдром) [1]. В по-голям процент от случаите се наблюдава първичен СС – без асоциация с други автоимунни заболявания. Възможно е развитие на полиавтоимунитет- вторичен СС при придружаващи други автоимунни болести. Най-често описваната асоциация е с тиреоидит на Хашимото, както и с ревматоиден артрит и системен лупус еритематозус [2].

Автоимунни тиреоидни заболявания

Автоимунните тиреоидни заболявания (АТЗ) са най-честите органо-специфични автоимунни болести и засягат до 10% от населението в световен мащаб с предиспозиция към женския пол [3]. Те се характеризират с Т-клетъчен отговор срещу щитовидните фоликуларни клетки. Две са основните форми на АТЗ – тиреоидит на Хашимото (ТХ) и Грейвс-Базедова болест, основно водещи до хипотиреоидизъм и съответно хипотиреоидизъм. При ТХ се наблюдава Th1 имунен отговор, при който Т клетъчната атака срещу щитовидната жлеза (ЩЖ) води до развитието на тиреоидит и преекспозиране на щитовидни антигени с вторична продукция на антитела (anti-TPO и anti-Tg) [4]. При Грейвс-Базедовата болест Th2 отговорът е основният имунологичен механизъм, при който ТСХ рецепторните антитела (TSH-R-Ab) са специфични за заболяването [3].

Полиавтоимунитет

Основна роля в патофизиологията на автоимунните заболявания има взаимодействието между генетични и фактори на средата. Пациентите с едно автоимунно заболяване имат повишен риск от развитие и на друго [4], като множество проучвания демонстрират общите имунопатогенетични механизми подпомагащи развитието на полиавтоимунитет (две или повече автоимунни заболявания при един и същи пациент) [5]. Честотата на явния полиавтоимунитет е около 35% с най-честа проява на асоциирано АТЗ и СС [6]. Общите автоимунни пътища и лимфопролиферация и при двете заболявания допълнително са подчертани от риска за развитие на неходжкинов лимфом.

Лимфоми

Лимфомите са най-честите неоплазии при първичния СС и са систематизирани в различни класификации. Според СЗО се разделят на два основни типа- В-клетъчен и Т/NK-клетъчен тип. Клиничните им прояви са многообразни и зависещи от хистологичния вариант и органното засягане. Според протичането могат да бъдат индолентни /MALT, фоликуларен тип, хронична лимфолевкоза, лимфоми от маргиналната зона на слезката/ и агресивни /дифузни В-клетъчни лимфоми, Бъркитов тип лимфом, по-голямата част от Т-клетъчните лимфоми/. При първичния СС преобладават В-клетъчните лимфоми. При метаанализ на 22 изследвания – от 598 пациенти с диагностицирани лимфоми само 2% са Т-клетъчни, като в 90% се касае за един от следните 3 типа - MALT лимфом, дифузен В-едроклетъчен лимфом или лимфом от маргиналната зона на слезката. MALT лимфомите заемат до 63% от хемопатиите при първичен СС с локализация в паротидните жлези [7].

В-клетъчен лимфом на маргиналната зона на свързаната с лигавицата лимфоидна тъкан (MALT лимфом) възниква в екстранодални места в областта на главата и шията, като често е мултифокален и индолентен, което допълнително затруднява диагностиката, особено в случаите на съществуващо хронично заболяване. В патогенезата му участват хронични възпалителни, инфекциозни или автоимунни състояния с патологична лимфоидна пролиферация. Въпреки че представлява само 7-9 % от неходжкиновите лимфоми (НХЛ) на главата и шията, през последните години честотата му непрекъснато нараства [8]. Проявява на средна възраст от 52–59 години, но засяга широк възрастов диапазон от 21–92 години [10] и за разлика от други НХЛ на главата и шията е по-разпространен при жените. MALT лимфомът също се различава от повечето други В-клетъчни НХЛ по това, че има склонност към тъканите на слюнчените, слъзните, ЩЖ и орбитите [9]. Разграничаването на възпалителния процес от MALT лимфом също е предизвикателство при цитологично изследване от аспирационна тънкоиглена биопсия, което често налага използване на дебелоиглена биопсия или оперативна хистологична верификация. Най-честата локализация на MALT лимфомите в областта на главата и шията са слюнчените жлези (СЖ) като 80% от случаите са в паротидната жлеза. СС се явява основният предразполагащ фактор - 20% от пациентите имат предшестващ СС, което увеличава риска от MALT лимфом с 44 пъти [10]. Анамнезата за скорошно подуване и наличието на доминиращ хомогенен солиден възел в

СЖ с предшестващ СС е най-честата индикация за биопсично изследване в насока MALT лимфом.

След СЖ и орбитите, ЩЖ е третата най-честа локализация на MALT лимфомите в областта на главата и шията - (10% от всички случаи) [11], като често се проявява с подуване на шията. Въпреки че бързо нарастваща безболезнена гуша или компресивни симптоми като стридор, дрезгав глас и дисфагия обикновено са свързани с високостепенни В-клетъчни лимфоми, е възможно да се наблюдават и при някои нискостепенни MALT лимфоми. Първичният тиреоиден лимфом е изключително рядък и представлява 2% от злокачествените заболявания на ЩЖ. Изключително по-често се наблюдава неходжкинов тип, като до момента само един доклад посочва едва 16 случая на Ходжкинов лимфом на ЩЖ за период от 43 години [12]. Лимфомите на ЩЖ преобладават много по-често при жени и се срещат на възраст между 65-75 години [13]. Един от малкото предполагаеми рисковите фактори се явяват АТЗ, по-специално ТХ [13]. Описани са малко случаи на лимфом на ЩЖ при Грейвс-Базедова болест, като ТХ се открива при 92% от пациентите с тиреоиден MALT лимфом [14].

Ехография на предна шийна област

Ехографията на предна шийна област има основна роля в диагностиката на тиреоидни заболявания. Важни параметри за поставяне на диагнозата тиреоидит са B-mode изследването, обем на жлезата, стуркутрата и ехогеността на тиреоидния паренхим. [15]. Нормалната ЩЖ се визуализира с по-голяма ехогенност от тази на предтиреоидните мускули и с малко по-висока от субмандибуларните жлези. Основна характеристика на АТЗ е проявата на хипоехогенност и хетероехогенност на тиреоидния паренхим. В актуалните критерии за първичен СС от 2016г ехографията не е включена в съвременната класификация, но множество клинични студия демонстрират важността и за диагностика поради сигнификантна корелация на ехографските промени с прогресията на възпалителния процес в СЖ. Всички настоящи проучвания подчертават нехомогенноста на паренхима на СЖ като най-важната и отличаваща се характеристика при диагностицирането на СС.

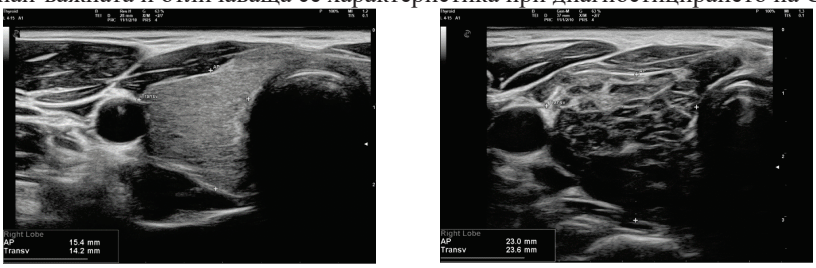

Фиг. 1 Ехографски образ на десен лоб - в ляво нормална ЩЖ, в дясно при ТХ

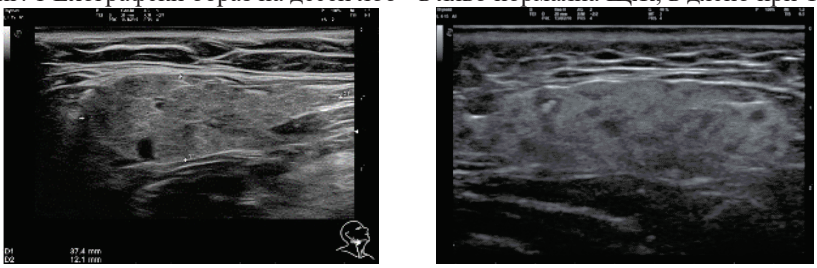

Фиг. 2 Ехографски образ на дясна субмандибуларна – в ляво нормална СЖ, в дясно при СС

При всички образни методики MALT лимфомът се представя с единични или множество твърди възли, които обикновено са хомогенни без кистични участъци, некроза или калцификати. Туморните граници обикновено са добре дефинирани, но могат да бъдат

и лошо отграничени [16]. Ултразвуковото изследване често е първо в диагностиката поради повърхностното разположение на жлезистите тъкани в областта на главата и шията. MALT лимфомът е подчертано хипоехогенен, може да съдържа фиброзни повлекла, включващи фини линейни ехогенни нишки или по-широки и по-плътни ехогенни ивици и показва вътрешна вакскуларизация на цветен доплер [16].

MALT лимфом на СЖ се представя като единичен солиден възел или маса при 35% от пациентите с гореописаната характеристика. Мултифокалното заболяване е често срещано, наблюдава се при 65% от пациентите и може да засяга единични, двустранни или множество СЖ, както и слъзните жлези [17]. MALT лимфомът на ЩЖ се представя като солиден възел или маса с подчертано хипоехогенни зони с вътрешна васкуларизация и набраздена форма от линейни ехогенни нишки и ленти [19]. Наблюдват ехографски находки подобни на тези, наблюдавани при MALT лимфома на СЖ, които включват единична лезия, множество лезии, дифузен модел с фиброзни нишки, нодуларно-сегментарен модел или комбинация от гореизброените. Често лезиите се установяват на фона на хронично паренхимно заболяване. Визуализацията на дифузен MALT лимфом в някои случаи може да се припокрие от ТХ, въпреки че MALT лимфомът има тенденция да бъде с по-ниска ехогенност при ултразвуковото изследване и да причинява по-асиметрично уголемяване на десния и левия лоб [18]. Подобно на MALT лимфома на слюнчените жлези, анамнезата за скорошно подуване и оценката за доминиращ хомогенен твърд възел в ЩЖ с биопсично изследване са ключови за диагностиката.

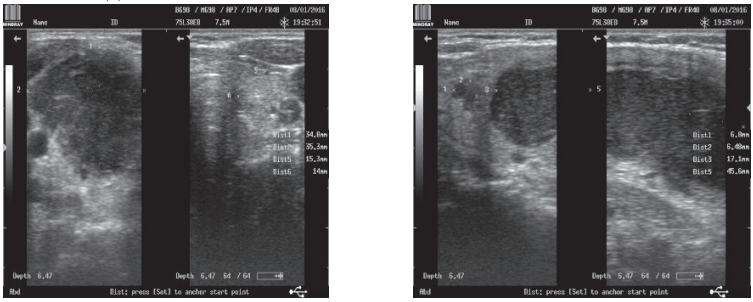

Фиг. 4 Собствен случай на B-mode ехографски образ при хистологично верифициран MALT лимфом ангажиращ десен лоб на щитовидната жлеза на пациентка с автоимунен тиреоидит

Заключение

Най-честата проява на полиавтоимунитет е асоциацията на АТЗ и СС. Сходните автоимунни патогенетични механизми с лимфопролиферация при двете заболявания допълнително се подчертават от риска за развитие на НХЛ. Най-чести са MALT лимфомите в областта на главата и шията, обикновено са клинично индолентни и мултифокални. Възникват на места със съществуващо хронично заболяване (например СС в СЖ и ТХ в ЩЖ) с най-често екстранодално ангажиране на СЖ, орбитите и ЩЖ. От съществено значение за поставяне на ранна диагноза и лечение е едновременното изследване в насока СС, АТЗ и MALT лимфом, поради честата им клинична асоциация, особено при ехографско установяване на доминиращ твърд, подчертано хипоехогенен и хомогенен възел.

Библиография

1. Anaya JM, Talal N (1999) Sjögren’s syndrome comes of age. Semin Arthritis Rheum 28:355–359
2. Anaya J-M, Rojas-Villarraga A, Mantilla RD, Arcos-Burgos M, Sarmiento-Monroy JC (2016) Polyautoimmunity in Sjögren syndrome. Rheum Dis Clin N Am 42:457–472. https://doi.org/10.1016/J.RDC.2016.03.005

3. Bliddal S,Nielsen CH, Feldt-RasmussenU(2017) Recent advances in understanding autoimmune thyroid disease: the tallest tree in the forest of polyautoimmunity. F1000Research 6:1776. https://doi.org/10.12688/f1000research.11535.1
4. Amador-Patarroyo MJ, Arbelaez JG, Mantilla RD, Rodriguez-Rodriguez A, Cárdenas-Roldán J, Pineda-Tamayo R, Guarin MR, Kleine LL, Rojas-Villarraga A, Anaya JM (2012) Sjögren's syndrome at the crossroad of polyautoimmunity. J Autoimmun 39:199–205. https://doi.org/10.1016/J.JAUT.2012.05.008 Anaya J-M (2017) The autoimmune tautology. A summary of evidence. Jt Bone Spine 84:251–253. https://doi.org/10.1016/j.jbspin.2016.11.012
5. Anaya J-M (2017) The autoimmune tautology. A summary of evidence. Jt Bone Spine 84:251–253. https://doi.org/10.1016/j.jbspin.2016.11.012
6. Rojas-Villarraga A, Amaya-Amaya J, Rodriguez-Rodriguez A, Mantilla RD, Anaya JM (2012) Introducing polyautoimmunity: secondary autoimmune diseases no longer exist. Autoimmune Dis 2012:254319 . doi: https://doi.org/10.1155/2012/254319, 1, 9
7. Risselada A.P., Kruize A.A., Goldschmeding R. et al. The prognostic value of routinely performed minor salivary gland assessments in primary Sjögren's syndrome Ann Rheum. Dis. 2014. Vol. 73. N 8. P. 1538 – 1540
8. Takano S, Matsushita N, Oishi M, Okamoto S, Teranishi Y, Yokota C, et al. Site-specific analysis of B-cell non-Hodgkin's lymphomas of the head and neck: a retrospective 10-year observation. Acta Otolaryngol. 2015;135(11):1168–71.
9. Suh C, Huh J, Roh JL. Extranodal marginal zone B-cell lymphoma of mucosa-associated lymphoid tissue arising in the extracranial head and neck region: a high rate of dissemination and disease recurrence. Oral Oncol. 2008;44(10):949–55.
10. Kato H, Kanematsu M, Goto H, Mizuta K, Aoki M, Kuze B, et al. Mucosaassociated lymphoid tissue lymphoma of the salivary glands: MR imaging findings including diffusion-weighted imaging. Eur J Radiol. 2012;81(4):612–7.
11. Zucca E, Conconi A, Pedrinis E, Cortelazzo S, Motta T, Gospodarowicz MK, et al. Nongastric marginal zone B-cell lymphoma of mucosa-associated lymphoid tissue. Blood. 2003;101(7):2489–95.
12. Wang SA, Rahemtullah A, Faquin WC, et al. Hodgkin's lymphoma of the thyroid: a clinicopathologic study of five cases and review of the literature. Mod Pathol. 2005;18:1577.
13. Pedersen R, Pedersen N. Primary non-Hodgkin's lymphoma of the thyroid gland: a population-based study. Histopathology. 1996 Jan;28(1):25–32.
14. Picard A, Cardinne C, Denoux Y, Wagner I, Chabolle F, Bach CA. Extranodal lymphoma of the head and neck: a 67-case series. Eur Ann Otorhinolaryngol Head Neck Dis. 2015;132(2):71–5.
15. Mazziotti G, Sorvillo F, Iorio S, Carbone A, Romeo A, et al. (2003). Grey-scale analysis allows a quantitative evaluation of thyroid echogenicity in the patients with Hashimoto's thyroiditis. Clin Endocrinol (Oxf). 59: 223-229.
16. Sharma A, Jasim S, Reading CC, Ristow KM, Villasboas Bisneto JC, Habermann TM, et al. Clinical Presentation and Diagnostic Challenges of Thyroid Lymphoma: A Cohort Study. Thyroid. 2016;26(8):1061–7.
17. Ando M, Matsuzaki M, Murofushi T. Mucosa-associated lymphoid tissue lymphoma presented as diffuse swelling of the parotid gland. Am J Otolaryngol. 2005;26(4):285–8.
18. Ma B, Jia Y, Wang Q, Li X. Ultrasound of primary thyroid non-Hodgkin's lymphoma. Clin Imaging. 2014;38(5):621–6

Научни трудове на Съюза на учените в България–Пловдив. Серия Г. Медицина, фармация и дентална медицина т. XXVII. ISSN 1311-9427 (Print), ISSN 2534-9392 (On-line). 2022. Scientific works of the Union of Scientists in Bulgaria-Plovdiv, series G. Medicine, Pharmacy and Dental medicine, Vol. XXVII. ISSN 1311-9427 (Print), ISSN 2534-9392 (On-line). 2022.

АДИПОКИНИ- НОВИТЕ "ИГРАЧИ" В ПОЛЕТО НА РЕВМАТОЛОГИЯТА

Емануела Василева [1,7], Росица Каралилова[1,8], Радиана Стайнова [2], Теодора Станкова [3], Теодор Кускунов [4], Константин Баталов [5], Боян Нончев [6,7], Анастас Баталов[1,8]

1 Катедра „Пропедевтика на вътрешните болести", Медицински Факултет, МУ Пловдив, 2 Катедра „Фармацевтични науки", Фармацевтичен факултет, МУ Пловдив, 3 Катедра „Медицинска биохимия", Фармацевтичен факултет, МУ Пловдив, 4 Втора катедра по вътрешни болести, Секция „Нефрология", Медицински Факултет, МУ Пловдив, 5 Студент „Медицина", Медицински факултет, МУ Пловдив, 6 Катедра „Ендокринология", Медицински факултет, МУ Пловдив, 7 Клиника по „Ендокринология и болести на обмяната", УМБАЛ „Каспела", гр. Пловдив, 8 Клиника по „Ревматология", УМБАЛ „Каспела", гр.Пловдив

ADIPOKINES- THE NOVEL "PLAYERS" ON THE FIELD OF RHEUMATOLOGY

Emanuela Vasileva [1,7], Rositsa Karalilova [1,8], Radiana Staynova [2], Teodora Stankova [3], Teodor Kuskunov [4], Konstantin Batalov [5], Boyan Nonchev [6,7], Anastas Batalov [1,8]

1 Department of Propedeutics of Internal Diseases, Faculty of Medicine, MU Plovdiv, 2 Department "Pharmaceutical Sciences", Faculty of Pharmacy, MU Plovdiv, 3 Department "Medical biochemistry", Faculty of Pharmacy, MU Plovdiv, 4 II-nd Department of Internal Diseases, Section of Nephrology, Faculty of Medicine, MU Plovdiv, 5 Medical Student, Faculty of Medicine, MU Plovdiv, 6 Department of Endocrinology, Faculty of Medicine, MU Plovdiv, 7 Clinic of Endocrinology and Metabolic Diseases, UMHAT "Kaspela", Plovdiv, 8 Clinic of Rheumatology, UMHAT "Kaspela", Plovdiv

Abstract: White adipose tissue is known to secrete peptides and hormones called adipokines or adipocytokines. These substances are suggested to take part in inflammation and activation of the immune response of the organism. Adipokines are studied as possible chemotactic factors as well.

Therefore, the adipokines adiponectin, chemerin and resistin may be the link between obesity, rheumatology and the increased cardiovascular risk of patients with rheumatoid arthritis, osteoarthritis and systemic lupus erythematosus. For this reason, recent studies in both rheumatology and endocrinology focus on elucidating new biomarkers that can be used as prognostic markers and markers, reflecting the treatment effect at the same time. The aim is to achieve low disease activity or remission of the disease, for the deformations these illnesses cause, lead to disabilities amongst the patients.

Key words: adipokine, adiponectin, chemerin, resistin, rheumatoid arthritis, osteoarthritis, systemic lupus erythematosus, lupus, fatty tissue

Въведение: Бялата мастна тъкан е не само енергосъхраняващ орган. Тя участва и в терморегулацията. Но понастоящем на нея се гледа като на нещо повече- като на метаболитно активна тъкан с ендокринна функция. Тази тъкан секретира пептиди и хормони, известни като адипокини и адипоцитокини (Neumann, 2021). Изследването на про- и анти-инфламаторните качества на адипокините хемерин, резистин и адипонектин при ревматоиден артрит (РА), остеоартрит (ОА) и системен лупус еритематозус (СЛЕ) може да се окаже отговорът на търсената връзка между бялата мастна тъкан и заболяванията на ставно-мускулния апарат (Carrion, 2019; Feijóo-Bandín, 2020; Neumann, 2021). Неизяснен е точният механизъм, по който адипокините повлияват процесите на възникване и развитие на тези заболявания, а също и как се отразява на нивото им лечението на болните. Нуждата от изследвания в областта обединява ендокринологията и ревматологията с цел откриване на потенциални нови биомаркери, които да бъдат изследвани самостоятелно или в панел с други показатели.

Цел: Да се проучат и анализират лиературните данни, касаещи ролята на адипонектин, хемерин и резистин като потенциални биомаркери за ревматологичните заболявания ревматоиден артрит, остеоартрит и системен лупус еритематозус.

Материали и методи: Литературен обзор. Осъществено бе проучване чрез ключови думи и словосъчетания в базите данни на PubMed и Google Scholar. Проучването се извърши в периода 15 октомви до 15 ноември 2021 година по ключови думи „adiponectin“, „chemerin“, „ resistin“, „biomarker“, „rheumatoid arthritis“, „osteoarthritis“, „systemic lupus erythematosus“. С оглед представяне на съвременните тенденции в научните изследвания, резултатите бяха ограничени до научни данни, публикувани за периода 2019-2021 година.

Резултати: При пациентите с РА се наблюдава повишено ниво на серумен адипонектин (Chihara, 2020). За разлика от тези вече сравнително добре проучени зависимости, данните за асоциацията на серумния адипонектин с показателите за активност и прогресия на РА, са противоречиви (Khajoei, 2019; Minamino, 2020; Lei, 2020). Проведени са няколко проучвания в периода, които изследват потенциала на адипонектина като маркер за оценка на провежданото лечение с TNF-α инхибитори, моноклонално антитяло към IL-6 и блокиране на IL-1 (Ruscitti, 2019; Corrado, 2019; Toussirot, 2020; d'Alessandro, 2020; Pulito-Cueto, 2021).

За разлика от серумния адипонектин, данните за серумния резистин при пациенти с РА са разнопосочни (Guin, 2019; Turgunova, 2021; Taylan, 2021). По отношение протичане на заболяването обаче е установено, че по-високото изходно ниво на серумен резистин при пациенти с РА се свързва с повишен риск от ерозии (Vuolteenaho, 2021).

Болните от РА имат статистически значимо по-висока концентрация на серумен хемерин, в сравнение с контролната група лица (Huang, 2020; Mohammed Ali, 2020; Wahba, 2021). Изследвана е и връзката на серумния хемерин с ИТМ, СУЕ, CRP, DAS-28. За съжаление,

обаче няма категорични и еднозначни данни за такава асоциация (Mohammed Ali, 2020; Gonzalez-Ponce, 2021; Wahba, 2021). Хемеринът също така би могъл да се използва и като потенциален маркер за оценка на провежданото лечение при пациенти с РА на лечение с анти- TNF-α медикамнти и моноклонални антитела към IL-6 (Fioravanti, 2019; Czókolyová, 2021).

Адипокините са изследвани и при болни с остеоартрозата. Пациентите с това заболяване имат статистически значимо по-високо серумно ниво на хемерин (Santana, 2021), но резултатите касаещи адипонектин и резистин са противоречиви.

Данните за връзката на трите адипокина и СЛЕ са най-оскъдни за съответния период. Въпреки това, не се открива причинно-следствена връзка между серумния адипонектин и рискът от развитие на СЛЕ (Dan, 2021). От друга страна, се наблюдава тенденция за изследване на адипокините в различни телесни течнсоти. Едно такова проучване доказва повишена концентрация на адипонектин в урина, което се асоциира с развитие на лупус нефрит (Brunner, 2019). Данните от изследванията посочват и потенциална връзка между инхибирането на рецептора за хемерин- Chem23R с разработване на нови лекарствени средства за СЛЕ. Намалената миграция на плазмоцитоидни клетки, които блокирането на рецептора причинява, води до намалена продукция на IF-1 в лезиите на редица автоимунни заболявания, сред които и СЛЕ (Imaizumi, 2020).

Изводи: В допълнение към известните клинико-лабораторни биомаркери за тежест и активност на заболяванията в ревматологията, се проучват адипокините адипонектин, лептин, резистин. Те могат да бъдат и потенциални маркери за оценка на терапевтичния отговор и/или таргетни молекули за разработка на лекарствени средства. Изследвани самостоятелно или в панел, адипокините могат да подпомогнат постигането на оптимален терапевтичен контрол и повишаване качеството на живот при болни с РА , ОА, СЛЕ. Необходимо е провеждане на бъдещи проучвания, които биха подпомогнали процеса на валидирането им като биомаркери в ревматологичната практика.

Използвана литература:

1. Neumann E, Hasseli R, Ohl S, Lange U, Frommer KW, Müller-Ladner U. Adipokines and Autoimmunity in Inflammatory Arthritis. Cells. 2021 Jan

3. Feijóo-Bandín S, Aragón-Herrera A, Moraña-Fernández S, Anido-Varela L, Tarazón E, Roselló-Lletí E, Portolés M, Moscoso I, Gualillo O, González-Juanatey JR, Lago F. Adipokines and Inflammation: Focus on Cardiovascular Diseases. Int J Mol Sci. 2020 Oct

4. Carrión M, Frommer KW, Pérez-García S, Müller-Ladner U, Gomariz RP, Neumann E. The Adipokine Network in Rheumatic Joint Diseases. Int J Mol Sci. 2019 Aug

5. Chihara, K., Hattori, N., Ichikawa, N., Matsuda, T., & Saito, T. (2020). Re-evaluation of serum leptin and adiponectin concentrations normalized by body fat mass in patients with rheumatoid arthritis. Scientific Reports, 10(1), 1-9.

6. Khajoei, S., Hassaninevisi, M., Kianmehr, N., Seif, F., Khoshmirsafa, M., Shekarabi, M., ... & Haghighi, A. (2019). Serum levels of adiponectin and vitamin D correlate with activity of Rheumatoid Arthritis. Molecular biology reports, 46(2), 2505-2512.

7. Minamino, Hiroto, et al. "Increased circulating adiponectin is an independent disease activity marker in patients with rheumatoid arthritis: A cross-sectional study using the KURAMA database." PloS one 15.3 (2020): e0229998.

8. Lei, Yimeng, et al. "Association Between Adiponectin and Clinical Manifestations in Rheumatoid Arthritis." Journal of Interferon & Cytokine Research 40.10 (2020): 501-508.

9. Ruscitti, Piero, et al. "IL-1 inhibition improves insulin resistance and adipokines in rheumatoid arthritis patients with comorbid type 2 diabetes: an observational study." Medicine 98.7 (2019).

10. Corrado, Addolorata, et al. "Changes in serum adipokines profile and insulin resistance in patients with rheumatoid arthritis treated with anti-TNF-α." Current medical research and opinion 35.12 (2019): 2197-2205.

11. Toussirot, Eric, et al. "Increased high molecular weight adiponectin and lean mass during tocilizumab treatment in patients with rheumatoid arthritis: A 12-month multicentre study." Arthritis research & therapy 22.1 (2020): 1-13.

12. d'Alessandro, Miriana, et al. "Efficacy of baricitinib in treating rheumatoid arthritis: Modulatory effects on fibrotic and inflammatory biomarkers in a real-life setting." International Immunopharmacology 86 (2020): 106748.

13. Pulito-Cueto, Verónica, et al. "Role of adiponectin in non-diabetic patients with rheumatoid arthritis undergoing anti-IL-6 therapy." Clinical and Experimental Rheumatology (2021).

14. Guin, Aharna, et al. "Incidence and effect of insulin resistance on progression of atherosclerosis in rheumatoid arthritis patients of long disease duration." biomedical journal 42.6 (2019): 394-402.

15. Turgunova, Lyudmila Gennadyevna, et al. "Assessment of Adipokines, CXCL16 Chemokine Levels in Patients With Rheumatoid Arthritis Combined With Metabolic Syndrome." Clinical Medicine Insights: Arthritis and Musculoskeletal Disorders 14 (2021): 1179544120985860.

16. Taylan, Ali, et al. "Association of Leptin Levels and Disease Activity in Patients with Early Rheumatoid Arthritis." Archives of Medical Research (2021).

17. Vuolteenaho, K., et al. "Pretreatment resistin levels are associated with erosive disease in early rheumatoid arthritis treated with disease-modifying anti-rheumatic drugs and infliximab." Scandinavian journal of rheumatology (2021): 1-6.

18. Huang, Hao, et al. "Chemerin isoform analysis in human biofluids using an LC/MRM-MS-based targeted proteomics approach with stable isotope-labeled standard." Analytica Chimica Acta 1139 (2020): 79-87.

19. Ali, Dunia M. Mohammed, et al. "Serum chemerin and visfatin levels and their ratio as possible diagnostic parameters of rheumatoid arthritis." Reumatologia 58.2 (2020): 67.

20. Wahba, Alaa S., et al. "Association of the Adipokines Chemerin, Apelin, Vaspin and Omentin and Their Functional Genetic Variants with Rheumatoid Arthritis." Journal of Personalized Medicine 11.10 (2021): 976.

21. Gonzalez-Ponce, Fabiola, et al. "Serum chemerin levels: A potential biomarker of joint inflammation in women with rheumatoid arthritis." PloS one 16.9 (2021): e0255854.

22. Fioravanti, Antonella, et al. "Tocilizumab modulates serum levels of adiponectin and chemerin in patients with rheumatoid arthritis: potential cardiovascular protective role of IL-6 inhibition." Clin. Exp. Rheumatol 37.2 (2019): 293-300.

23. Czókolyová, Monika, et al. "Changes of Metabolic Biomarker Levels upon One-Year Anti-TNF-α Therapy in Rheumatoid Arthritis and Ankylosing Spondylitis: Associations with Vascular Pathophysiology." Biomolecules 11.10 (2021): 1535.

24. Santana, Luis Javier Cajas, et al. "Serum chemerin in a cohort of Colombian patients with primary osteoarthritis." Reumatología Clínica (English Edition) (2021).

25. Dan, Yi-Lin, et al. "Circulating adiponectin levels and systemic lupus erythematosus: a two-sample Mendelian randomization study." Rheumatology 60.2 (2021): 940-946.

26. Brunner, Hermine I., et al. "Urine biomarkers of chronic kidney damage and renal functional decline in childhood-onset systemic lupus erythematosus." Pediatric nephrology 34.1 (2019): 117-128.

27. Imaizumi T, Otsubo S, Komai M, Takada H, Maemoto M, Kobayashi A, Otsubo N. The design, synthesis and evaluation of 2-aminobenzoxazole analogues as potent and orally efficacious ChemR23 inhibitors. Bioorg Med Chem. 2020 Sep 1;28(17):115622. doi: 10.1016/j.bmc.2020.115622. Epub 2020 Jul 14. PMID: 32773087.

Научни трудове на Съюза на учените в България–Пловдив. Серия Г. Медицина, фармация и дентална медицина т. XXVII. ISSN 1311-9427 (Print), ISSN 2534-9392 (On-line). 2022. Scientific works of the Union of Scientists in Bulgaria-Plovdiv, series G. Medicine, Pharmacy and Dental medicine, Vol. XXVII. ISSN 1311-9427 (Print), ISSN 2534-9392 (On-line). 2022.

СЪВРЕМЕННИ АСПЕКТИ В ДИАГНОСТИКАТА И ЛЕЧЕНИЕТО НА POEMS - АСОЦИИРАНА БОЛЕСТ НА CASTLEMAN, С ДЕМОНСТРАЦИЯ НА СЛУЧАЙ

Енчев К [2], Г. Райчева[1,2], А.Георгиева[2], В. Попов[1,2], С. Чилова[1], И. Ненова[1,2]

1. Медицински университет, Пловдив

2. УМБАЛ „Св. Георги“, Пловдив

MODERN APPROACH IN DIAGNOSIS AND THERAPY OF POEMS ASSOCIATED CASTLEMAN DISEASE WITH A CLINICAL CASE PRESENTATION

K.Enchev[2], G.Raicheva[1,2], A.Georgieva[2], V.Popov[1,2], S.Chilova[1], I. Nenova [1,2]

1. Medical University, Plovdiv

2. UMHAT “Sv. Georgi”, Plovdiv

Abstract

POEMS syndrome includes five key symptoms associated with plasma cell dyscrasias. Castleman’s disease, which was described for the first time in 1950, is a benign lymphoproliferative disease with lymphadenopathy. What both syndromes have in common is a cytokine overproduction. Nowadays Castleman’s disease is one of the diagnostic criteria for POEMS syndrome.

The patient in our case has peripheral lymphadenopathy, polyneuropathy, Ig M paraproteinemia, sclerotic bone lesions, skin changes, endocrinopathy and clonal plasma cell disorder. The main subject of this discussion includes diagnostic problems and modern therapy approaches.

Key words: POEMS syndrome, Castleman’s disease, polyneuropathy, sclerotic bone lesions, paraproteinemia, clonal plasma cell disorder, lymphadenopathy, cytokines

Въведение: POEMS е акроним (1980г. Bardwick) – полирадикулоневропатия, органомегалия, ендокринопатия, моноклонално плазмоклетъчно нарушение и кожни промени.(Dispenzieri A, 2014) Болестта на Castleman (angiofollicular lymph node hyperplasia), описана през 1950 г., е бенигнено лимфопролиферативно заболяване. Общото при двата синдрома е свръхпродукцията на цитокини. В последните години болестта на Castleman се въвежда като една от важните характеристики на POEMS синдрома. (Kang J, 2014)

Клиничен случай: мъж от кавказка раса на 58 години с анамнеза за флегмон в ингвинална област и проведена инцизия (май 2020). В следващите месеци се появяват оплаквания от:

- ✓ мускулна слабост, изтръпвания на крайниците, липсваща чувствителност, болки по мускулите на подбедриците,
- ✓ костни и ставни болки,
- ✓ неежедневни температури до 39° C, нощни изпотявания,
- ✓ сърбящ обрив по кожата на торса и крайниците.
- ✓ редукция на 16 кг т. тегло за шест месеца,
- ✓ поява на „бучки“ в подмишничните ямки и по слабинните гънки.
- ✓ анемия (Hgb 82 g/l), левкоцитоза (12.3 G/l) и тромбоцитоза (820 G/l), високо CRP (137 mg/l).
- ✓ Биопсиите на ингвинални л.в. (през 11.2020г и 03.2021г) и трепанобиопсията (06.2021) са с данни за „***Болест на Castleman – мултицентричен вариант***“.

Към момента на хоспитализация в Клиника по медицинска онкология, УМБАЛ „Св. Георги“ през март 2021 се представя с:

- ✓ Еритемен обрив по торса и крайниците;
- ✓ Периферни л. възли – в дясно ингвинално 2-3 л.в. с р-ри 2/3 см, а в ляво 2-3 л.в. с р-ри 1/1 см, с плътно-еластични, сраснали и неболезнени.
- ✓ Хипертрофия на двете млечни жлези около ареолите.
- ✓ Ч. дроб – на 2 см под ребрена дъга.
- ✓ Претибиални и перималеоларни отоци.
- ✓ *Полиневритен синдром* – сензо-моторен тип (ЕМГ на долни крайници)
- ✓ ПКК : Хемоглобин (HGB) - 95.0 g/l; Левкоцити (WBC) - 13.56 10x^{9}/l; *Тромбоцити* (PLT) - 690.0 10x^{9}/l;
- ✓ Електрофореза на серумни белтъци: *М-градиент* с висока фракция на IgM без поликлонална супресия,
- ✓ протеинурия – 1.16 G/l в 24-часова диуреза.
- ✓ КАТ с контраст: *ингвиналната лимфаденопатия*, малък асцит и множество *остеосклеротични костни лезии*: Th11 и на сакрум до 15 мм, по-малки лезии в лумбални прешлени, дифузна остеосклероза на 6-то, 9-то и 10-то ребро в ляво, както и на двете илиачни кости.

Изключени са инфекции и паразитози (сифилис, хламидиоза, ХИВ, туберкулоза, токсоплазмоза, CMV, EBV). ***Поставена е диагнозата POEMS (критерии според NCCN Guidelines 2021, табл.1)***. Започната е първа линия терапия по протокол Cyclophosphamid, Bortezomib, Dexamethasone с последваща лъчетерапия на остеосклеротичните лезии. Още след първия курс е с клинично подобрение – по отношение на походка и мускулна сила, парестезиите, отоците и обривът изчезнаха, тромбоцитите се нормализираха, анемичният синдром се подобри. Проведения ПЕТ/КТ скан (след 3-ти цикъл) е без метаболитно активни огнищни лезии в костните структури.

Обсъждане: Диагнозата на ***POEMS синдром*** е трудна, поради близост с ред неврологични заболявания (хронична демиелинизираща полирадикулоневропатия), амилоидоза и др. (Dispenzieri A, 2019; Sotelo-Jiménez P, 2019) Но патогенезата на синдрома е различна – в основата му е *плазмоклетъчна дискразия*. В патогенезата роля играе повишеното ниво на съдово-ендотелен растежен фактор (създава тромботичен риск) (Yu H, 2015), чиито синтез се стимулира от IL 6.

Какво е отношението с другата нозологична единица – ***болест на Castleman***, доброкачествена лимфопролиферативна болест със свръхекспресия на IL-6 ? При нея няма

клонална плазмоклетъчна неоплазия, има поликлонална хипергамаглобулинемия и обичайно няма периферна невропатия. Но поради наличието на няколко общи характерни белези и за двата синдрома, понастоящем се приема, че ***мултицентричния Castleman*** е един от диагностичните критерии за диагнозата на POEMS синдром, както и фактор, влошаващ прогнозата по отношение на обща преживяемост. Болест на Castleman се среща в 11-25% от случаите на POEMS синдром (Dispenzieri A, 2019)

Близък по съдържание е и ***Castleman вариант на POEMS синдром.*** Периферната невропатия и плазмоклетъчната неоплазия са присъщи на ***класически POEMS синдром***. При ***Castleman вариант на POEMS*** *тези две характеристики липсват*. (Dispenzieri A, 2019; Sotelo-Jiménez P, 2019)

Терапията е риск-адаптирана,(NCCN Guidelines B-Cell Lymphomas 2021) като повишен прогностичен риск има при някои клинични варианти – с пулмонална хипертония, плеврални изливи, нисък серумен албумин. Тя включва:

- ✓ Лъчетерапия при ***Castleman*** със локализиран склерозиращ миелом
- ✓ Системна цитостатична терапия при костномозъчно ангажиране или рецидив – алкилиращи цитостатици, високо-дозова химиотерапия с автоложна стволово-клетъчна трансплантация, имуномодулатори, протеазомни инхибитори. Прилага се с внимание за невротоксични усложнения.

Заключение- Представеният от нас случай (***Castleman вариант на POEMS***) напомня за сложните припокриващи се патогенетични отношения между „бенигнени“ и „малигнени“ заболявания на лимфната система, създаващи трудности в диагностиката и налагащи промени в класификационните схеми. Познаването на тези редки синдроми насочва лечението и предпазва от крайности - късно начало на лечение или усложнения при интензивна противотуморна терапия.

1. **Table 1.** Критерии за диагноза на POEMS синдром (A Dispenzieri, Am J Hematol 2019):

Задължителни големи критерии	1. Полиневропатия* (демиелинизираща)
	2. Monoclonal plasma cell-proliferative disorder *(almost always λ)
Други големи критерии (поне един)	3. Болест на Castleman *
	4. Склеротични костни лезии*
	5.Висок vascular endothelial growth factor
Малки критерии	6. органомегалия* (спленомегалия, хепатомегалия или лимфоаденопатия)
	7. Извънсъдово обемно обременяване* (отоци, плеврален излив или асцит)

	8. Ендокринопатия* (надбъбречна, тироидна, хипофизарна, гонадна, паратиреоидна, панкреатична)
	9. Кожни промени* (хиперпигментация, хипертрихоза, плетора, акроцианоза, червенина, бели нокти)
	10. Оток на папилата
	11. Тромбоцитоза/полиглобулия
Други симптоми	Барабанни пръсти, редукция на тегло*, хиперхидроза, белодробна хипертония, тромботична диатеза, диария, ниско ниво на B12

*Маркираните симптоми са налице при демонстрирания от нас пациент

Литература:

1. Dispenzieri A.,Diagnostic criteria for POEMS syndrome (Polyneuropathy, Organomegaly, Endocrinopathy, Monoclonal gammopathy, Skin changes). Am. J. Hematol.2014, 89:214-23.
2. Kang J , Yang F , ZhangY et al. POEMS syndrome associated with Castleman disease: a case report and literature review. Neuroimmunol Neuroinflammation 2014;1:40-3
3. Dispenzieri A. POEMS Syndrome: 2019 Update on diagnosis, risk-stratification, and management. Am. J. Hematol., 2019, 94, (7), 812-827
4. Sotelo-Jiménez P, Ramírez-Calderón F, Quiñones-Avila M. Castleman's disease variant of POEMS syndrome. A case report. Rev. Fac. Med. Hum., 2019;19(4):120-125
5. Yu H, Yao F, Li Y, et al. Castleman disease variant of POEMS syndrome complicated with multiple cerebral infarction: a rare case report and review of literature. Int J Clin Exp Pathol. 2015; 8(10): 13578–13583.
6. NCCN Guidelines B-Cell Lymphomas, Version 5.2021. JNCCN Guidelines 2021, 19, (11)

Научни трудове на Съюза на учените в България–Пловдив. Серия Г. Медицина, фармация и дентална медицина т. XXVII. ISSN 1311-9427 (Print), ISSN 2534-9392 (On-line). 2022. Scientific works of the Union of Scientists in Bulgaria-Plovdiv, series G. Medicine, Pharmacy and Dental medicine, Vol. XXVII. ISSN 1311-9427 (Print), ISSN 2534-9392 (On-line). 2022.

ПРОСЛЕДЯВАНЕ СТЕПЕНТА НА НАРУШЕНИЯ В БЕЛОДРОБНАТА ФУНКЦИЯ НА ПАЦИЕНТИ, ПРЕЖИВЕЛИ КОВИД-19 ПНЕВМОНИЯ

Пламена Стоименова, Стоилка Мандаджиева, Благой Маринов, Петър Димов, Здравко Тарълов, Стефан Костянев
Катедра по патофизиология, Медицински университет- Гр. Пловдив

MONITORING THE DEGREE OF PULMONARY FUNCTION DECLINE IN PATIENTS AFTER COVID-19 PNEUMONIA

Plamena Stoimenova, Stoilka Mandadzhieva, Blagoi Marinov, Peter Dimov, Zdravko Taralov, Stefan Kostyanev
Department of Pathophysiology, Medical University of Plovdiv

Abstract
On March 11, 2020, the World Health Organization (WHO) declared the global pandemic of coronavirus disease 2019 (COVID-19). Until December 7, more than 266 million cases have been confirmed worldwide. Concerns about survival and long-term consequences were expressed in the light of widely documented data related to COVID-19. A recent report shows that patients discharged with COVID-19 pneumonia still have residual changes during chest computed tomography (CT), with the most common pattern being "frosted glass" changes. Lung involvement has been found to varying extent in at least 80% of patients with SARS-CoV-2 infection. Extensive damage to alveolar epithelial and endothelial cells, as well as secondary proliferation of fibrous tissue, is a sign of pulmonary SARS-CoV-2 infection and shows potential for chronic vascular and alveolar remodeling leading to pulmonary fibrosis and / or pulmonary hypertension.

All these data evoke the interest of many scientists and physicians, and lead to the question of the residual changes and functional capacity of patients who have experienced a severe form of the disease.
In the present presentation we will consider the various consequences following the acute form of COVID-19 pneumonia and the expected disorders in functional examination of respiration.

KEY WORDS: COVID-19 PNEUMONIA, PULMONARY FUNCTION TESTS (PFTS), DIFFUSING CAPACITY

Въведение
На 11 март 2020 г. Световната здравна организация (СЗО) обяви коронавирусната инфекция от 2019 (КОВИД-19) за пандемия. Към 7 декември 2021г. в света са потвърдени над 266 милиона случая. В светлината на широко документирани данни, свързани с КОВИД-19, бяха изразени опасения, относно преживяемоста и дълготрайните последици. Неотдавнашен доклад показва, че изписаните пациенти с КОВИД-19 пневмония все още имат остатъчни изменения при провеждане на компютърна томография на гръдния кош (КТ), като най-често срещаният модел са промени по типа „матово стъкло“. Установено е засягане на белите

дробове в различна степен при най-малко 80% от пациентите с SARS-CoV-2 инфекция. Широкото увреждане на алвеоларните епителни и ендотелните клетки, както и вторичната пролиферация на фиброзна тъкан е признак на белодробна SARS-CoV-2 инфекция и показва потенциал за хронично съдово и алвеоларно ремоделиране, водещо до белодробна фиброза и/или белодробна хипертония.

Всички тези данни будят интереса на много учени и лекари и не може да не бъде зададен въпросът за остатъчните изменения и функционалния капацитет на пациенти, преживели тежка форма на заболяването. В настоящето изложение ще разгледаме различните последици, следващи остра форма на КОВИД-19 пневмония и очакваните нарушения при функционално изследване на дишането.

Класификация според тежестта на протичане в острата фаза

Според временните указания на СЗО и насоките от Китай, тежестта на заболяването е категоризирана като:

- леко заболяване (леки симптоми без рентгенографска поява на пневмония)
- пневмония (със симптоми и рентгенографски данни за пневмония, без изискване от допълнително подаване на кислород)
- тежка пневмония (данни за пневмония, плюс едно от следните: честота на дишане >30 вдишвания/мин; тежък дистрес синдром; или сатурация (SpO2) ≤93% на атмосферен въздух в покой)
- критични случаи (дихателна недостатъчност, изискваща механична вентилация, септичен шок, проява на полиорганна недостатъчност или приемане в интензивното отделение).

За настоящия литературен обзор интерес представлява прогресията на функционалните нарушения във времето след изписването на хоспитализирани пациенти, както и скоростта на възстановяване на промените.

Изменения в белодробната функция в деня на изписването

Едно голямо китайско проучване (Xiaoneng Mo, 2020) на белодробната функция на деня на изписването на пациенти с КОВИД-19 показва следните данни:

От 110 изписани пациента, 24 случая са с леко заболяване, 67 случая са с пневмония и 19 случая са с тежка пневмония. Установяват се следните нарушения при тези пациенти:

1. Нарушения в дифузионния капацитет (DLCO % predicted)- 51 случая (47,2%)
2. Нарушения в тоталния белодробен капацитет (TLC % predicted)- 27 случая (25%)
3. Нарушения във форсирания експираторен обем за 1 секунда (FEV1 % predicted)- 15 случая (13,6%)
4. Нарушения във форсирания витален капацитет (FVC % predicted)- 10 случая (9,1%)
5. Нарушения в отношението FEV1/FVC при 5 случая (4,5%)
6. Нарушения във функцията на малките дихателни пътища- 8 случая (7,3%)

Проучването показва значителна разлика в нарушената дифузионна способност в деня на изписването между различните групи по тежест на протичане, която представлява 30,4% при леко заболяване, 42,4% при пневмония и 84,2% при тежка пневмония.

Тоталният белодробен капацитет при тежки случаи на пневмония е значително намален в сравнение с леко-протичаща пневмония или леко заболяване, което предполага по-сериозно увреждане на белодробния обем при тежки случаи. Няма значителна разлика сред изписаните пациенти от трите групи по отношение на други вентилационни дефекти (напр. FEV1, FVC, FEV1 / FVC).

Предишни проучвания също показват, че оздравели от КОВИД-19 пневмония могат да имат остатъчни промени в белите дробове. Нарушената белодробна функция е често срещана и може да персистира месеци или дори години. Това се потвърждава и от изледвания при пациенти, преболедували други коронавирусни инфекции (SARS, MERS). От представените данни става ясно, че КОВИД-19 пневмонията е асоциирана в по- голяма степен с промени в дифузионния капацитет на белия дроб, отколкото в белодробните обеми.

Изменения в белодробната функция 30 дни след инфекцията

Друго ретроспективно проучване (Justine Frija-Masson, 2020) анализира белодробния функционален статус на пациентите един месец след началото на симптомите. Всички участници в проучването са провели компютърно-томографско изследване на гръдния кош и са разделени на 3 групи според измененията:

- Без изменения или лека пневмония (<10% засегнат паренхим)
- Умерена пневмония (10–24%)
- Разпространена(25-49%) или тежка пневмония (≥ 50%)

Според тежестта на клиничната картина и нуждата от кислородоподаване по време на боледуването пациентите също са разделени на 3 групи:

- Без нужда от кислород
- 0,5–6 L /мин кислородоподаване
- > 6 L/мин /висок поток/инвазивна вентилация.

Включени са 50 участници на възраст между 46-62 години. По време на функционалните изследвания пациентите имат сатурация на атмосферен въздух средно 96%. Повече от половината от тях (27/50) имат нарушена белодробна функция със смесица от рестриктивни промени и промени в дифузионния капацитет.

Интересен факт в това проучване е, че FVC, TLC и DLCO не се различават значително в групите по клинична тежест (т.е. нуждата от кислород). Абнормните изследвания на белодробната функция при повече от 50% от пациентите пораждат безпокойство по отношение на потенциалната прогресия към белодробна фиброза, особено като се вземе предвид тропизмът към алвеоларните епителни клетки. В допълнение, изолиран намален DLCO при 13/50 (26%) пациенти също може да доведе до хипотезата за съдово увреждане, индуцирано от SARS-CoV-2.

Развитие на белодробните изменения между първи и тридесети ден след изписването.

Значителни нарушения в дифузионния капацитет, шест седмици след изписване, се наблюдават при 71,7% от пациентите, а тежки нарушения при 25% от всички случаи (проучване, включващо 101 пациенти с доказана с PCR КОВИД-19 инфекция и некритична пневмония). (S van der Sar-van der Brugge, 2020)

Подобни са и данните на британски изследователи (Stephen J Halpin, 2020), които проследяват 100 хоспитализирани пациенти, преминали през общо и интензивно отделение и установяват, че 4-8 седмици след изписване от болницата, 72% от пациентите, преминали през интензивни звена и 60%, преминали през общите отделения имат все още оплаквания от задух и умора.

Изменения в белодробната функция 90 дни след инфекцията

Три месеца след инфекция с КОВИД-19 все още са налице резидуални промени на белодробния паренхим при 90% от изписаните пациенти и корелират с по-нисък дифузионен капацитет. Остатъчни промени, които предполагат белодробна фиброза, най-често се откриват при пациенти, преживели критична форма на коронавирусна инфекция

(50%). Това е свързано в най-голяма степен с намаление в тоталния белодробен капацитет, възрастта и десатурация при физическо натоварване. (Bram van den Borst, 2021)

Заключение

Всички тези данни показват бавната скорост на възстановяване на белодробния паренхим при голям процент от пациентите и отваря допълнителни врати за проучване на терапии, целящи по- бързо и ефикасно възстановяване.

При тази значителна остатъчна симптоматика с характеристика на „продължителен КОВИД-19“, особено при пациенти, които са имали усложнено протичане с изразена дихателна недостатъчност, апаратно обдишване, по-дълъг период на отвикване от респиратора, хронични белодробни болести или засягане на дихателната мускулатура, е необходима ранна дихателна рехабилитация и оценка на всеки пациент за кислородните му нужди при покой и след натоварване. В допълнение към физическите увреди, хоспитализацията на пациенти с КОВИД-19 инфекция може да доведе до промени в психичното здраве, като депресия и/или тревожност. Оценката на качеството на живот може да подобри разбирането за последиците от ковид пневмонията и може да предостави възможности за прилагане на целесъобразна терапия.

1. Xiaoneng Mo, Wenhua Jian, Zhuquan Su, et. Al. Abnormal pulmonary function in COVID-19 patients at time of hospital discharge. Published online 2020 Jun 18

2. Justine Frija-Masson, Marie-Pierre Debray, Marie Gilbert, et. Al Functional characteristics of patients with SARS-CoV-2 pneumonia at 30 days post-infection. European Respiratory Journal 2020 56: 2001754

3. S. van der Sar - van der Brugge, S. Talman, et. Al. Pulmonary function and health-related quality of life after COVID-19 pneumonia. Published:November 29, 2020

4. World Health Organization *Coronavirus Disease 2019 (COVID-19) Situation Report – 93*

5. Zhou F, Yu T, Du R, et al. . Clinical course and risk factors for mortality of adult inpatients with COVID-19 in Wuhan, China: a retrospective cohort study. *Lancet* 2020; 395: 1054–1062.

6. Xu Z, Shi L, Wang Y, et al. . Pathological findings of COVID-19 associated with acute respiratory distress syndrome. *Lancet Respir Med* 2020; 8: 420–422.

7. Wang Y, Dong C, Hu Y, et al. . Temporal changes of CT findings in 90 patients with COVID-19 pneumonia: a longitudinal study. *Radiology* 2020

8. Bram van den Borst,1 Jeannette B Peters,1,2 Monique Brink, et. Al. Comprehensive Health Assessment 3 Months After Recovery From Acute Coronavirus Disease 2019 (COVID-19) Published online 2020 Nov 21

9. Halpin SJ, McIvor C, Whyatt G, et al. Postdischarge symptoms and rehabilitation needs in survivors of COVID-19 infection: A cross-sectional evaluation. J Med Virol. 2020

Научни трудове на Съюза на учените в България–Пловдив. Серия Г. Медицина, фармация и дентална медицина т. XXVII. ISSN 1311-9427 (Print), ISSN 2534-9392 (On-line). 2022. Scientific works of the Union of Scientists in Bulgaria-Plovdiv, series G. Medicine, Pharmacy and Dental medicine, Vol. XXVII. ISSN 1311-9427 (Print), ISSN 2534-9392 (On-line). 2022.

COVID-19 И СЪРДЕЧНО-СЪДОВИ ЗАБОЛЯВАНИЯ

Фредерик Григоров*, Румяна Григорова**
*** МУ-Плевен, УМБАЛ-Плевен, ** Пи Пи Ди България**

COVID-19 AND CARDIOVASCULAR DISEASES

Frederik Grigorov*, Rumyana Grigorova**
*** MU-Pleven, UMHAT-Pleven, ** PPD-Bulgaria**

Abstract: Initially, after the first reports of a rapidly spreading new coronavirus infection (SARS-CoV-2), the most commonly reported clinical manifestations were from the respiratory system and the focus was on fever. Subsequently, a large number of publications began to focus on cardiac damage and cardiovascular events in COVID-19, the clinical course and prognosis of COVID-19 in patients with cardiovascular disease. The asymptomatic and oligosymptomatic course of infection with the new coronavirus (SARS-CoV-2) is a challenge to control the spread of infection, but also a challenge to the organization of medical care for heart patients. Cases of Hospitalized patients with heart disease who are not suspected of infected SARS-CoV-19 infection on hospitalization but who are asymptomatic or presymptomatic carriers of SARS-CoV-19 are presented.
Key words: COVID-19, cardiovascular diseases

През 2019 година в Ухан, Китай са установени случаи на огнище на пневмония с непозната етиология (Wuhan MHC, 2019). Съобщава се за нов коронавирус (NHC PRC, 2020), като причина за развитие на вирусна пневмония(Wuhan MHC, 2020, Chan, 2020), наречена впоследствие коронавирусна болест (COVID-19). В началото на 2020г. и СЗО съобщава за случаи на пневмония с неясна етиология в Ухан, провинция Хубей, Китай (WHO, COVID-19 – China, 2020), а инфекцията причинена от новия коронавирус (SARS-CoV-2)(Zhu, 2020, Lvov, 2020) бързо се разпространи в много страни по света и предизвика глобална пандемия (WHO - 11 March, 2020, WHO announces COVID-19 outbreak a pandemic, 2020) с огромни медицински и социално-икономически последици(Scott, 2020, Worldometers 2020, WHO Coronavirus Disease (COVID-19) Dashboard. 2020). Към края на 2021 година (за приблизително 2 години) от COVID-19 са починали приблизително 5.5 милиона човека. (WHO (COVID-19) Dashboard, 2021; Weekly, 2021). Първоначално най-често съобщаваните клинични прояви на COVID-19 бяха от дихателната система (Wuhan MHC, 2019, Wuhan MHC, 2020; NHCO The General Office, 2020) и фокусът беше върху фебрилитета. Впоследствие в огромен брой публикации се обръща внимание на многообразието от клинични прояви и усложнения при COVID-19, включително от страна на сърдечно-съдовата система, на мултисистемните органни увреди и ролята на усложненията, съпътстващите заболявания и демографските особености върху смъртността от COVID-19 (AlSamman, 2020, Zelalem, 2021, Synowiec, 2021, Gupta, 2020, Bae, 2021, Bajgain, 2021). Клиничното протичане на SARS-CoV-2 инфекцията се съобщава в твърде широки граници и варира от асимптомно или олигосимптомно протичане на инфекции до тежко и критично заболяване или летален изход (Liu, 2020). Предвид данните за сърдечните увреждания, сърдечно-съдовите прояви и прогнозата свързана със сърдечните заболявания(ССЗ) при

COVID-19 и факта, че леталитета от ССЗ непрекъснато нараства и достига 18.6 милиона (9.14 млн от ИБС) през 2019 година (Roth, 2020) не изглежда случайно, че вниманието на изследователите се насочи към сърдечните увреди при инфектирани със SARS-CoV-2, а също към проявите на инфекцията при болни със ССЗ, хода и прогнозата на COVID-19 при тези болни. Честотата на сърдечните увреди при пациенти с COVID-19 се съобщава в широки граници (Shi, 2020, Clerkin, 2020, Mandal, 2020, Ma, 2021, Madjid, 2020, Huang, 2020, Wang, 2020, Zhou, 2020), но са значимо и пъти по-чести сред хоспитализираните в интензивно отделение и сред починалите пациенти (Zhou, 2020, Zhou, 2020). Сред съобщаваните прояви от страна на сърдечно-съдовата система при инфектирани с COVID-19 са миокардно увреждане, миокардит, аритмии, кардиомиопатия и сърдечна недостатъчност (Garg, 2020; Zhou, 2020, Chen, 2020; Long, 2020; Driggin, 2020; Huang, 2020; Yang X., 2020; Lippi, 2020; Liu, 2020; Wang, 2020; Bhatla, 2020; Amaratunga, 2020; Newby, 2020; Babapoor-Farrokhran, 2020). Друга възможна проява е ОКС, включително като първа клинична изява на COVID-19 (Schiavone, 2020). Подчертава се, че проявите на инфекцията със SARS-CoV-2 и неисхемичните сърдечни увреди може да наподобят остър коронарен синдром(ОКС) (да се маскират като ОКС) и трябва да се мисли и за алтернативна диагноза (Rojulpote, 2020, Adu-Amankwaah, 2021). Установено е и развитието на синдром на Takotsubo при инфектирани със SARS-CoV-2 (Bottiroli, 2020, Solano-López, 2020; Minhas, 2020; Meyer, 2020; Sala, 2020, Pasqualetto , 2020, Roca, 2020, Giustino, 2020, Nguyen, 2020). При болните с анамнеза за ССЗ по-често се установява миокардна увреда от тези без ССЗ (Lala, 2020). От друга страна при пациенти с COVID-19 анамнезата за ССЗ е свързана с до пет пъти по-висок леталитет в сравнение с тези без ССЗ (Long, 2020; Wu, 2020; Chatterjee, 2020). Обръща се внимание на връзката между нивата на тропонините, миоглобина и натриуретичния пептид(NT-proBNP) и прогнозата при COVID-19. Изследването и динамичното им проследяване може да са полезни за преценката на тежестта на клиничното протичане и прогнозата на COVID-19 и съответно необходимостта от интензивно лечение, за навременно започване на интензивно лечение и намаляване риска за неблагоприятен изход(Guo, 2020, Ruan, 2020, Babapoor-Farrokhrana, 2020, Ma 2021, Cipriani, 2021, Metkus, 2020, Shi, 2020). Тахикардията може да е ранен симптом и заедно с гръдна болка може да са начални прояви на COVID-19, вместо кашлица и фебрилитет (Liu, 2020, Zheng, 2020) и е уместно да се имат предвид като потенциални и алармиращи симптоми за COVID-19. Въпреки че ССЗ са рисков фактор за тежко протичане на COVID-19 и за по-висок леталитет (Wu, 2020, Yang, 2020, Li, 2020, Guan, 2020), проучвания показват снижение на хоспитализациите на болни със ССЗ (Frankfurter, 2020, Tan, 2020, Ryan, 2020, Nadar, 2020, De Filippo, 2020, Braiteh, 2020, Kiss, 2021), снижение на кардиологичните катетеризационни, интервенционални и електрофизиологични процедури (Elliott, 2020, Boriani, 2020, Rubin, 2020, Banerjee, 2020, Garcia, 2020, Kiss, 2021) и удължаване на времето между появата на симтомите и болничното лечение (Kiss, 2021). Съобщава се и за намаляване на посещенията на спешна медицинска помощ(СМП) в условията на пандемията COVID-19, особено в региони с висок епидемичен риск(Leow, 2020, Franchini, 2020, Hartnett, 2020, Boserup, 2020). От друга страна стана ясно, че контролът на пандемията е голямо предизвикателството както поради непрекъснато появаващите се нови варианти на вируса(WHO, Tracking SARS-CoV-2 variants, 2021) и липсата на ефективно специфично лечение на COVID-19, така и поради нееднакви и недостатъчно синхронизирани мерки за противоепидемичен контрол в условия на свободно движение на хората. Инфекция със SARS-CoV-2 може да протича асимптомно и да се предава от асимптомните заразоносители(Buitrago-Garcia, 2020, Furukawa, 2020, Oran, 2021, Johansson, 2021, Lee, 2020), включително и ваксинирани. Все по-голямо внимание се обръща на проблемите и трудностите, свързани с контрола на разпространението на инфекцията, организацията и предоставянето на медицинска помощ на пациенти със сърдечни заболявания, включително при хоспитализации в условията на пандемията, на необходимостта от профилактиране на контактите, особено в болнични заведения и среда на струпване на лица, които са

високорискови за неблагоприятна прогноза. Наши наблюдения в продължение на близо 1 година показват, че 47 сред хоспитализираните пациенти в кардиологична клиника по повод на влошаване на преди съществували ССЗ и с характерни за сърдечно болни оплаквания са афебрилни при хоспитализацията и са отговорили отрицателно на въпросите от унифицирания въпросник за идентифициране на контактни на COVID-19 и на суспектни за инфектирани със SARS-CoV-2 пациенти. При тези пациенти не са установени характерни за COVID-19 рентгенографски белодробни изменения. На всички хоспитализирани болни в клиниката обаче се осъществява изследване за SARS-CoV-2. Така при рутинното изследване за SARS-CoV-2 (PCR) при тези 47 пациента се установи положителен резултат.
Несъмнено рискът от COVID-19 сред пациентите със ССЗ е повишен и това налага да бъде съобразяван този риск при пациенти със сърдечни симптоми, дори когато няма респираторни и други симптоми или данни, суспектни за инфекция със SARS-CoV-2. Считаме за важно да се обърне внимание на факта, че контролът на състоянието на пациентите със ССЗ в условията на пандемията COVID-19 и на пациентите с COVID-19 и сърдечни прояви се осъществява в условията на реорганизирани и иновирани модели за предоставяне на медицински услуги. Консултациите по телефона и контрола на състоянието на пациентите от разстояние придобиха съществено значение и място в оказването на медицинска помощ и често изместват традиционния контакт лице в лице между пациент и лекар. Снижението в посещенията на СМП и на хоспитализациите на болните със ССЗ, освен че може неблагоприятно да повлияе ефективното използване на здравните ресурси, повдига въпроси за качеството на кардиологичните медицински услуги поради неизползване възможности за медицинска помощ при пациенти със ССЗ или страдащи от свързани със ССЗ съпътстващи заболявания. Въпросът за дългосрочните последици от забавянето на диагностични и терапевтични процедури при пациенти със ССЗ става все по актуален. Пациентите със ССЗ се нуждаят от кардиологични диагностични и лечебни процедури както когато са инфектирани със SARS-CoV-2, така и когато не са инфектирани, но може да не получат адекватни медицински грижи, поради ограничения в ресурсите или да не потърсят медицинска помощ поради опасения за инфектиране със SARS-CoV-2 или за предаване на инфекцията. Същевременно пациентите с подлежащи ССЗ са с по-висок риск за тежко протичане на COVID-19 и неблагоприятна прогноза(Adu-Amankwaah, 2021, Gupta, 2020) и се акцентира върху необходимостта от протектиране на сърдечно-съдовата система при тези болни. В такава ситуация, предвид важността на прекия контакт с лекар при спешни състояния особено важни могат да бъдат ясните инструкции за болните със ССЗ за контрол и при възникване промяна в състоянието им.
Ваксинирането е най-безопасният и най-рентабилен начин за предотвратяване на тежко заболяване и смърт от COVID-19 и най-добрият вариант за борба с очакваните бъдещи варианти (Papadopoli, 2021), но ваксинирането не премахва риска за инфектиране и превантивните мерки (Zheng, 2022) са от съществено значение, особено за високорисковите групи, каквито са болните със ССЗ и ваксинираните също трябва да се ангажират със спазване на мерките за ограничаване на разпространението на инфекцията. Намаляването на хоспитализациите на болни със ССЗ по време на пандемията COVID-19 може да се дължи на противоепидемични мерки, на индуциран страх от заразяване със SARS-CoV-2 в болнични условия и възможно на приоритизирането на пациентите с COVID-19. Пренасочването и преференциалното преразпределение на здравни ресурси за пациентите с COVID-19 също може да стане причина за снижението на хоспитализациите и забавяне в провеждането на диагностични и терапевтични процедури при болните със ССЗ. Считаме правилните решения в условията на пандемия трябва да се основават на обхватни оценки и анализи, при съобразяване и на данните за леталитета от ССЗ и от COVID-19.
Използвана литература:

1. Adu-Amankwaah J, Mprah R, Adekunle AO, et al. The cardiovascular aspect of COVID-19. Ann Med. 2021; 53(1): 227–236. https://doi.org/10.1080/07853890.2020.1861644;

2. AlSamman M, Caggiula A, Ganguli S, et al. Non-respiratory presentations of COVID-19, a clinical review. Am J Emerg Med, 2020;38(11):2444-2454; doi: 10.1016/j.ajem.2020.09.054.
3. Amaratunga E.A., Corwin D.S., Moran L., Snyder R. Bradycardia in Patients With COVID-19: a calm before the storm? Cureus. 2020;12(6):e8599.
4. Babapoor-Farrokhran S, Deanna Gill, Jackson Walker, et al., Myocardial injury and COVID-19: Possible mechanisms Life Sciences 253 (2020) 1177; https://doi.org/10.1016/j.lfs.2020.117723
5. Bae S, Kim S, Kim M, et al. Impact of cardiovascular disease and risk factors on fatal outcomes in patients with COVID-19 according to age: a systematic review and meta-analysis. Heart. (2021) 107:373–380. doi: 10.1136/heartjnl-2020-317901;
6. Bajgain KT, Badal S, Bajgain BB, et al. Prevalence of comorbidities among individuals with COVID-19: A rapid review of current literature. American Journal of Infection Control 49 (2021) 238-246
7. Banerjee S, Tarantini G, Abu-Fadel M, et al. . Coronavirus disease 2019 catheterization laboratory survey. J Am Heart Assoc. (2020) 9:e017175. 10.1161/JAHA.120.017175
8. Bhatla A., Mayer M.M., Adusumalli S. COVID-19 and cardiac arrhythmias. Heart Rhythm. 2020;17(9):1439–1444.
9. Bocchino PP, Conrotto F, Saglietto A, et al. . Reduced rate of hospital admissions for ACS during Covid-19 Outbreak in Northern Italy. N Engl J Med. (2020) 383:88–9. 10.1056/NEJMc2009166
10. Boriani G, Palmisano P, Guerra F, et al. . AIAC ricerca network investigators. Impact of COVID-19 pandemic on the clinical activities related to arrhythmias and electrophysiology in Italy: results of a survey promoted by AIAC (Italian Association of Arrhythmology and Cardiac Pacing). Intern Emerg Med. (2020) 15:1445–56. 10.1007/s11739-020-02487-w
11. Boserup B, McKenney M, Elkbuli A. The impact of the COVID-19 pandemic on emergency department visits and patient safety in the United States. Am J Emerg Med. (2020) 38:1732–1736. 10.1016/j.ajem.2020.06.007
12. Bottiroli M., De Caria D., Belli O. Takotsubo syndrome as a complication in a critically ill COVID-19 patient. ESC Heart Fail. 2020 doi: 10.1002/ehf2.12912.
13. Braiteh N, Rehman WU, Alom M, et al. . Decrease in acute coronary syndrome presentations during the COVID-19 pandemic in upstate New York. Am Heart J. (2020) 226:147–51. 10.1016/j.ahj.2020.05.009
14. Buitrago-Garcia, D., Egli-Gany, D., Counotte, M. J., et al., Occurrence and transmission potential of asymptomatic and presymptomatic SARSCoV-2 infections: A living systematic review and meta-analysis, PLoS Med 17(9), e1003346: 1-25, 2020. https://doi.org/10.1371/journal.pmed.1003346
15. Chadha S. 'COVID-19 pandemic' anxiety induced Tako-tsubo cardiomyopathy. QJM. 2020;113:488–490; hcaa135.
16. Chan JF-W, Yuan S, Kok K-H, et al. A familial cluster of pneumonia associated with the 2019 novel coronavirus indicating person-to-person transmission: a study of a family cluster. The Lancet, 2020, 15; 395(10223):514-523
17. Chatterjee NA, Cheng RK. Cardiovascular disease and COVID-19: implications for prevention, surveillance and treatment. Heart 2020, 106,15, 1119-1121;
18. Chen N., Zhou M., Dong X. Epidemiological and clinical characteristics of 99 cases of 2019 novel coronavirus pneumonia in Wuhan, China: a descriptive study. The Lancet. 2020;395(10223):507–513.
19. Chen T., Wu D., Chen H. Clinical characteristics of 113 deceased patients with coronavirus disease 2019: retrospective study. BMJ. 2020;368:m1091

20. Cipriani A, Capone F, Donato F, et al. Cardiac injury and mortality in patients with coronavirus disease 2019 (COVID-19): insights from a mediation analysis. Int Emerg Med. (2021) 16:419–27. doi: 10.1007/s11739-020-02495-w
21. Clerkin KJ, Fried JA, Raikhelkar J, et al. COVID-19 and Cardiovascular disease. Circulation. 2020:(20):1648–1655.
22. De Filippo O, D'Ascenzo F, Angelini F, et al. . Reduced rate of hospital admissions for ACS during Covid-19 Outbreak in Northern Italy. N Engl J Med., 2020, 383:88–89. 10.1056/NEJMc2009166
23. Driggin E., Madhavan M.V., Bikdeli B. Cardiovascular considerations for patients, health care workers, and health systems during the COVID-19 pandemic. J Am Coll Cardiol. 2020;75(18):2352–2371.
24. Elliott JM, Crozier IG. Decreases in cardiac catheter laboratory workload during the COVID-19 level 4 lockdown in New Zealand. Intern Med J., 2020, 50:1000–1003. 10.1111/imj.14922
25. Franchini S, Spessot M, Landoni G, et al. . Stranger months: how SARS-CoV-2, fear of contagion, and lockdown measures impacted attendance and clinical activity during february and march 2020 at an Urban Emergency Department in Milan. Disaster Med Public Health Prep., 2020, 27:1–10. 10.1017/dmp.2020.265
26. Frankfurter C, Buchan TA, Kobulnik J, et al. . Reduced rate of hospital presentations for heart failure during the COVID-19 pandemic in Toronto, Canada. Can J Cardiol., 2020, 36:1680–1684. 10.1016/j.cjca.2020.07.006
27. Furukawa, N. W., Brooks, J. T., Sobel, J., Evidence Supporting Transmission of Severe Acute Respiratory Syndrome Coronavirus 2 While Presymptomatic or Asymptomatic. Emerging Infectious Diseases, 2020, 26(7): e1-e6. www.cdc.gov/eid; DOI: https://doi.org/10.3201/eid2607.201595
28. Garcia S., Albaghdadi M.S., Meraj P.M. Reduction in ST-segment elevation cardiac catheterization laboratory activations in the United States during COVID-19 pandemic. J. Am. Coll. Cardiol. 2020, 75:2871–2872.
29. Garg N, McClafferty B, Ramgobin D, et al. Cardiology and COVID-19: do we have sufficient information? Future Cardiol., 2020, 10.2217/fca-2020-0126 C _ 2020 Future Medicine Ltd 10.2217/fca-2020-0126
30. Giustino G, Croft LB, Oates CP, et al. Takotsubo cardiomyopathy in males with Covid-19. J Am Coll Cardiol. 2020;76:628–629 (S0735-1097(20)35551-0).
31. Guan W.J., Z.Y. Ni, Y. Hu, et al., Clinical characteristics of coronavirus disease 2019 in China, N. Engl. J. Med. (2020), https://doi.org/10.1056/NEJMoa2002032.
32. Guo T, Y. Fan, M. Chen, et al., Cardiovascular implications of fatal outcomes of patients with coronavirus disease 2019 (COVID-19), JAMA Cardiol. (2020), https://doi.org/10.1001/jamacardio.2020.1017.
33. Gupta A, Madhavan M, Sehgal K, et al. Extrapulmonary manifestations of COVID-19. Nat Med. (2020) 26:1017–1032. doi: 10.1038/s41591-020-0968-3;
34. Gupta R, Misra AJD, Contentious issues and evolving concepts in the clinical presentation and management of patients with COVID-19 Infection with reference to use of therapeutic and other drugs used in co-morbid diseases (hypertension, diabetes, etc.). Diabetes Metab Syndr. 2020;14(3):251–254.
35. Hartnett KP, Kite-Powell A, DeVies J, et al. National syndromic surveillance program community of practice. Impact of the COVID-19 pandemic on emergency department visits-United States, january 1, 2019-may 30, 2020. MMWR Morb Mortal Wkly Rep., 2020, 69:699–704. 10.15585/mmwr.mm6923e1
36. Huang C, Wang Y, Li X, et al. Clinical features of patients infected with 2019 novel coronavirus in Wuhan, China. Lancet. 2020;395(10223):497–506.

37. Johansson MA, Quandelacy TM, Kada S, et al. SARS-CoV-2 Transmission From People Without COVID-19 Symptoms. JAMA Netw Open, 2021, 4(1):e2035057. doi: 10.1001/jamanetworkopen. 2020.35057.
38. Kiss P, Carcel C, Hockham C, ey al.. The impact of the COVID-19 pandemic on the care and management of patients with acute cardiovascular disease: a systematic review. European Heart Journal - Quality of Care and Clinical Outcomes, 2021, 7(1), 18–27; https://doi.org/10.1093/ehjqcco/qcaa084
39. Lala A., Johnson K.W., Januzzi J.L. Prevalence and impact of myocardial injury in patients hospitalized with COVID-19 infection. J Am Coll Cardiol. 2020;76(5):533–546.
40. Lee, S., Meyler, P., Mozel, M., et al., Asymptomatic carriage and transmission of SARS-CoV-2: What do we know? Can J Anesth, 02 June 2020. https://doi.org/10.1007/s12630-020-01729-x
41. Leow SH, Dean W, MacDonald-Nethercott M, et al. The attend study: a retrospective observational study of emergency department attendances during the early stages of the COVID-19 pandemic. Cureus. (2020) 12:e9328. 10.7759/cureus.9328
42. Li B, J. Yang, F. Zhao, et al. Prevalence and impact of cardiovascular metabolic diseases on COVID-19 in China, Clin. Res. Cardiol. (2020), https://doi.org/10.1007/s00392-020-01626-9.
43. Lippi G., Lavie C.J., Sanchis-Gomar F. Cardiac troponin I in patients with coronavirus disease 2019 (COVID-19): evidence from a meta-analysis. Prog Cardiovasc Dis. 2020;63(3):390–391.
44. Lippi G., Plebani M. Laboratory abnormalities in patients with COVID-2019 infection. Clin Chem Lab Med. 2020;58(7):1131–1134.
45. Liu K, Fang YY, Deng Y, et al. Clinical characteristics of novel coronavirus cases in tertiary hospitals in Hubei Province. Chin Med J (Engl).2020;133(9) :1025–1031.
46. Liu Z, Xing Bing Xue, Za Zhi. The epidemiological characteristics of an outbreak of 2019 novel coronavirus diseases (COVID-19) in China]. Epidemiology Working Group for NCIP Epidemic Response, Chinese Center for Disease Control and Prevention. 2020 Feb 10; 41(2):145-151.
47. Liu P P., Blet A, Smyth David, Li H., The Science Underlying COVID-19. Implications for the Cardiovascular System, Circulation. 2020;142:68–78.DOI: 10.1161/CIRCULATIONAHA.120.047549;
48. Long B., Brady W.J., Koyfman A., Gottlieb M. Cardiovascular complications in COVID-19. Am J Emerg Med. 2020;38(7):1504–1507.
49. Lvov D.K., Alkhovsky S.V., Kolobukhina L.V., Burtseva E.I. Etiology of epidemic outbreaks COVID-19 in Wuhan, Hubei province, Chinese People Republic associated with 2019-nCoV (Nidovirales, Coronaviridae, Coronavirinae, Betacoronavirus, Subgenus Sarbecovirus): lessons of SARS-CoV outbreak. Problems of Virology. 2020;65(1):6-15. (In Russ.) https://doi.org/10.36233/0507-4088-2020-65-1-6-15
50. Ma C, Tu D, Gu J, Xu Q, Hou P, Wu H, Guo Z, Bai Y, Zhao X and Li P (2021) The Predictive Value of Myoglobin for COVID-19-Related Adverse Outcomes: A Systematic Review and Meta-Analysis.Front. Cardiovasc. Med. 8:757799. doi: 10.3389/fcvm.2021.757799
51. Madjid M, Safavi-Naeini P, Solomon S, Vardeny O. Potential effects of coronaviruses on the cardiovascular system: a review. JAMA Cardiol. (2020) 5:831–40. doi: 10.1001/jamacardio.2020.1286;
52. Mandal A. What happens when COVID-19 and cardiovascular diseases mix. Lifesciences. 2020.
53. Metkus T, Sokoll L, Barth A, Czarny M, Hays AG, Lowenstein CJ, et al. Myocardial injury in severe COVID-19 compared to non-COVID acute respiratory distress syndrome. Circulation.(2020) 143:553–65. doi: 10.1161/CIRCULATIONAHA.120.050543

54. Meyer P., Degrauwe S., Van Delden C., Ghadri J.-R., Templin C. Typical takotsubo syndrome triggered by SARS-CoV-2 infection. Eur Heart J. 2020;41(19):1860.
55. Minhas A.S., Scheel P., Garibaldi B. Takotsubo syndrome in the setting of COVID-19. JACC Case Rep. 2020;2(9):1321–1325.
56. Na Zhu, Dingyu Zhang, Wenling Wang, et al., A Novel Coronavirus from Patients with Pneumonia in China, 2019. N Engl J Med, 382(8): 727–733, 2020. doi: 10.1056/NEJMoa2001017
57. Nadar SK, Tayebjee MH, Stowasser M, Byrd JB. Managing hypertension during the COVID-19 pandemic. J Hum Hypertens. (2020) 34:415–7. 10.1038/s41371-020-0356-y,
58. National Health Commission of the People's Republic of China (NHC PRC). Feb 7: Daily briefing on novel coronavirus cases in China. Beijing: NHC PRC; 7 Feb 2020. Available from: http://en.nhc.gov.cn/2020-02/07/c_76323.htm ;
59. National Health Commission of the People's Republic of China (NHC PRC). Timeline of China's fight against the novel coronavirus. Beijing: NHC PRC; 24 Jan 2020. Available from: http://en.nhc.gov.cn/2020-03/20/c_78021.htm
60. Newby DE, Rahimi K. Getting to the heart of the matter of COVID-19. Heart, 2020, 106(15),1117-1118
61. Nguyen D, Nguyen T, De Bels D, Castro Rodriguez J. A case of Takotsubo cardiomyopathy with COVID 19. Eur Heart J Cardiovasc Imaging. 2020;21:1052 jeaa152.
62. NHCO, The General Office of National Health Commission Office of State TCM Administration. 2020; Diagnosis and Treatment Protocol for Novel Coronavirus Pneumonia (Trial Version 6, Revised). Printed and distributed on February 18, 2020. http://www.kankyokansen.org/uploads/uploads/files/jsipc/protocol_V6.pdf
63. Oran, D.P., Topol, E.J., The Proportion of SARS-CoV-2 Infections That Are Asymptomatic: A Systematic Review. Ann. Intern. Med., 174: 655–662, 2021. https://doi.org/10.7326/M20-6976
64. Papadopoli R, De Sarro C, Palleria C, et al., Serological Response to SARS-CoV-2 Messenger RNA Vaccine: Real-World Evidence from Italian Adult Population. Vaccines (Basel). 2021 Dec; 9(12): 1494.; doi: 10.3390/vaccines9121494
65. Pasqualetto MC, Secco E, Nizzetto M, et al. Stress cardiomyopathy in COVID-19 disease. Eur J Case Rep Intern Med. 2020;7(6):001718.
66. Roca E, Lombardi C, Campana M, et al. Takotsubo syndrome associated with COVID-19. Eur J Case Rep Intern Med. 2020;7(5):001665.
67. Rojulpote C, Gonuguntla K, Patil S, et al. COVID-19 and the heart. Colomb Med (Cali). 2020;51(2):e4320. doi: 10.25100/cm.v51i2.4320
68. Roth GA, George A.Mensah, Catherine O.Johnson, et al. Global Burden of Cardiovascular Diseases and Risk Factors, 1990–2019: Update From the GBD 2019 Study Journal of the American College of Cardiology Volume 76, Issue 25, 22 December 2020, Pages 2982-3021
69. Ruan Q, K. Yang, W. Wang, et al. Clinical predictors of mortality due to COVID-19 based on an analysis of data of 150 patients from Wuhan, China, Intensive Care Med. (2020), https://doi.org/10.1007/s00134-020-05991-x.
70. Rubin GA, Biviano A, Dizon J, et al. . Performance of electrophysiology procedures at an academic medical center amidst the 2020 coronavirus (COVID-19) pandemic. J Cardiovasc Electrophysiol. (2020) 31:1249–54. 10.1111/jce.14493
71. Ryan JJ, Melendres-Groves L, Zamanian RT, et al. . Care of patients with pulmonary arterial hypertension during the coronavirus (COVID-19) pandemic. Pulm Circ. (2020) 10:2045894020920153. 10.1177/2045894020920153
72. Sala S., Peretto G., Gramegna M. Acute myocarditis presenting as a reverse Tako-Tsubo syndrome in a patient with SARS-CoV-2 respiratory infection. Eur Heart J. 2020;41(19):1861–1862.

73. Schiavone M., Gobbi C., Biondi-Zoccai G. Acute coronary syndromes and covid-19: exploring the uncertainties. J. Clin. Med. 2020;9
74. Scott J. The economic, geopolitical and health impacts of COVID-19. World Economic Forum. 2020;565:1–5.
75. Shi S, Qin M, Shen B, et al. Association of cardiac injury with mortality in hospitalized patients with COVID-19 in Wuhan, China. JAMA Cardiol. (2020) 5:802–810. doi: 10.1001/jamacardio.2020.0950
76. Shi S, Qin M, Shen B, et al. Association of Cardiac Injury With Mortality in Hospitalized Patients With COVID-19 in Wuhan, China. JAMA Cardiol. 2020;5:802–810.
77. Solano-López J., Sánchez-Recalde A., Zamorano J.L. SARS-CoV-2, a novel virus with an unusual cardiac feature: inverted takotsubo syndrome. Eur Heart J. 2020;41(32):3106.
78. Synowiec A, Szczepanski A, Barreto-Duran E, Lie L, Pyrc K. Severe acute respiratory syndrome coronavirus 2 (SARS-CoV-2): a systemic infection. Clin Microbiol Rev. (2021) 34:e00133-20. doi: 10.1128/CMR.00133-20
79. Tan W, Parikh RV, Chester R, et al. . Single center trends in acute coronary syndrome volume and outcomes during the COVID-19 pandemic. Cardiol Res. (2020) 11:256–259. 10.14740/cr1096
80. Wang D, Hu B, Hu C, et al. Clinical characteristics of 138 hospitalized patients with 2019 novel coronavirus–infected pneumonia in Wuhan, China. JAMA. 2020; 323(11):1061–1069.
81. Weekly epidemiological update on COVID-19 - 28 December 2021, https://www.who.int/publications/m/item/weekly-epidemiological-update-on-covid-19---28-december-2021)
82. WHO Coronavirus (COVID-19) Dashboard, 2021, https://covid19.who.int/;
83. WHO, COVID-19 – China, 5 January 2020, https://www.who.int/emergencies/disease-outbreak-news/item/2020-DON229
84. WHO, Tracking SARS-CoV-2 variants, 2021, https://www.who.int/en/activities/tracking-SARS-CoV-2-variants/
85. WMHC, Wuhan Municipal Health Commission, 2019. Report of clustering pneumonia of unknown etiology in Wuhan City. (http://wjw.wuhan.gov.cn/front/web/showDetail/2019123108989;
86. WMHC, Wuhan Municipal Health Commission, 2019. Report of clustering pneumonia of unknown etiology in Wuhan City. (http://wjw.wuhan.gov.cn/front/web/showDetail/2019123108989
87. WMHC, Wuhan Municipal Health Commission, 2020. Report of novel coronavirus-infected pneumonia in Wuhan City. (http://wjw.wuhan.gov.cn/front/web/showDetail/2020012009077).
88. World Health Organisation . WHO announces COVID-19 outbreak a pandemic. Geneva: World Health Organization; 2020.
89. World Health Organisation. WHO Coronavirus Disease (COVID-19) Dashboard. 2020. https://covid19.who.int/
90. World Health Organization (WHO). WHO Director-General's opening remarks at the media briefing on COVID-19. Geneva: 11 Mar 2020. Available from: https://www.who.int/dg/speeches/detail/who-director-general-s-opening-remarks-at-the-media-riefing-on-covid-19---11-march-2020.;
91. Worldometers. Coronavirus Cases - Statistics and Charts. 2020. https://www.worldometers.info/coronavirus/coronavirus-cases/#case-growth-outchina.
92. Wu Z., McGoogan J.M. Characteristics of and important lessons from the coronavirus disease 2019 (COVID-19) outbreak in China: summary of a report of 72 314 cases from the Chinese Center for Disease Control and Prevention. JAMA. 2020;323(13):1239-1242.

93. Yang J, Y. Zheng, X. Gou, et al. Prevalence of comorbidities in the novel Wuhan coronavirus (COVID-19) infection: a systematic review and meta-analysis, Int. J. Infect. Dis. (2020), https://doi.org/10.1016/j.ijid.2020.03.017.
94. Zelalem G. Dessie1, Temesgen Zewotir, Mortality-related risk factors of COVID-19: a systematic review and meta-analysis of 42 studies and 423,117 patients. BMC Infect Dis (2021) 21:855, 1-28; https://doi.org/10.1186/s12879-021-06536-3
95. Zheng C, Shao W, Chen X, et al. Real-world effectiveness of COVID-19 vaccines: a literature review and meta-analysis. Int J Infect Dis. 2022 Jan; 114: 252–260.; doi: 10.1016/j.ijid.2021.11.009
96. Zheng YY, Ma YT, Zhang JY, Xie X. COVID-19 and the cardiovascular system. Nat Rev Cardiol. 2020;17:259–260.
97. Zhou F, Yu T, Du R, et al. Clinical course and risk factors for mortality of adult inpatients with COVID-19 in Wuhan, China: a retrospective cohort study. Lancet. 2020;395(10229):1054–1062.
98. Zhou P, Yang X-L, Wang X-G, et al. A pneumonia outbreak associated with a new coronavirus of probable bat origin. Nature. 2020;579(7798):270–273.

Научни трудове на Съюза на учените в България–Пловдив. Серия Г. Медицина, фармация и дентална медицина т. XXVII. ISSN 1311-9427 (Print), ISSN 2534-9392 (On-line). 2022. Scientific works of the Union of Scientists in Bulgaria-Plovdiv, series G. Medicine, Pharmacy and Dental medicine, Vol. XXVII. ISSN 1311-9427 (Print), ISSN 2534-9392 (On-line). 2022.

УРТИКАРИЯ И COVID-19

Татяна Григорова*, Румяна Григорова**
*** МИ на МВР-София, ** Пи Пи Ди България**

URTICARIA AND COVID-19

Tatiana Grigorova*, Rumyana Grigorova**
*** Medical Institute of the Ministry of Interior - Sofia, **PPD-Bulgaria**

Abstract: Coronavirus disease 2019 (COVID-19), a pandemic disease that emerged in December 2019, is caused by severe acute respiratory syndrome coronavirus 2 (SARS-CoV-2). The number of reported extrapulmonary events of COVID-19, including cutaneous, is also increasing. We present a clinical case of a 75 old patient with COVID-19 in whom the urticarial rash precedes the fever and the symptoms of COVID-19 by 2 days. The patient was hospitalized 10 days after the onset of urticarial rash with respiratory distress syndrome. In the course of the drug treatment of COVID-19 the urticarial rash intensifies, which requires adjustments in therapy and the addition of anti-allergic treatment. Pulmonary changes have reversed, the urticarial rash resolved, and the patient was discharged on day 20 without rash. This case presents some of the difficulties by the elderly patients in making a timely diagnosis, contributes to the understanding that skin manifestations of COVID-19 should be considered. Clinicians must be aware that urticaria may present before and during COVID-19. The identification of this condition might lead to an improvement in the diagnosis and therapy of COVID-19 as well as in a more rapid application of quarantine practices.

Key words: COVID-19, urticaria

Увод: През март 2020 г. СЗО обявява коронавирусната болест 2019 (COVID-19) за пандемия (WHO, 2020). Броят на заболелите непрекъснато нараства, съобщава се за нови варианти на SARS-CoV-19 (WHO, 2021). COVID-19 представлява инфекциозно заболяване, причинено от (SARS-CoV-2), което освен белите дробове може да засегне и множество други органи, включително кожата. (Recalcati, 2020). В началото на пандемията COVID-19 честотата на описваните кожни изменения при COVID-19 е 0,2% от болните с COVID-19, но различните кожни ерупции или техните характеристики не са описвани (Guan, 2020). С течение на времето, когато COVID-19 пандемията прогресира, се установява, че честотата на дерматологичните промени варира между 5% и 20% (Singh, 2021) и честотата на кожните прояви, свързани с COVID-19, прогресивно нараства, успоредно с нарастващото разпространение на COVID-19 инфекцията. Кожните измения при болни с COVID-19 могат да се срещнат като макуло-папулозен обрив, уртикария, везикулозни ерупци, псевдопернионис, livedo и дори кожни некрози (Galvan, 2020). При проучване на 200 болни с COVID-19 и кожни изменения уртикария се установява в 10.2% (Marzano, 2021). Появата на уртики може да предшества изявата на симптомите, суспектни за COVID-19 (Hassan, 2020, vanDamme, 2020), но уртикарията може да бъде и единствена проява на COVID-19-инфекцията (Hassan, 2020, Henry, 2020) или да се появят едновременно с другите симптоми на COVID-19 инфекцията (Sachdeva, 2020, de Medeiros, 2020, Aktaş, 2020).

Клиничен случай: Представяме клиничен случай на 75 годишен пациент с COVID-инфекция и остра уртикария. Около седмица преди постъпването пациентът имал отпадналост, безапетитие, главоболие, загуба на обоняние, променен вкус, леки болки в гърлото, мускулни и ставни болки, гадене и нестабилни изхождания. По-късно съобщи, че 2-3 дни преди появата на всички тези симптоми е имал сърбеж по цялото тялото и установил зачервяване на кожата, забелязал и обриви, с характеристиката на уртики, които се появявали и изчезвали без установима причина. След като се появили другите оплаквания, които се свързват с COVID-19 инфекция, пациентът станал много отпаднал и тревожен и започнал да неглижира сърбежа и обривите, които продължавали да се появяват и изчезват спонтанно, не е търсил лекарска помощ и не е провеждал лечение за тях. Пациентът не е приемал нови медикаменти, отрича прием на нови и необичайни храни. В личната и фамилна анамнеза липсват данни за алергични заболявания. В дома приемал антипиретик (Парацетамол), който приема обичайно при простудни заболявания и повишена температура, както и Кандасартан като редовно лечение на артериална хипертония. Поради появата и засилването на задух и кашлица търси лекарска помощ и е хоспитализиран в увредено общо състояние, с повишена температура до 38.5, дихателна недостатъчност, клинични и рентгенови данни за двустранна пневмония и доказана COVID-инфекцията с положителни бърз антигенен тест и PCR-тест. Лабораторните изследвания са с данни за неутрофилия, повишени CRP, D-димер, феритин, СУЕ. При приемането забравя да съобщи за сърбежите и обривите, а приемащият лекар не е установил наличието на обриви при прегледа. Започнато е антибиотично лечение на двустранната пневмония, кислородотерапия, фраксипарин, кортикостероид, инхибитор на протонната помпа, Ремдесивир. Пациентът продължава да има сърбеж по тялото, който се засилва и за който съобщава на втория ден след хоспитализацията, а при прегледа вече се установява изразен уртикариален обрив. Към терапията се добавят антихистаминови препарати –рупатадин и левоцетиризин в конвенционални дози, фамотидин и като гастропротектор, увеличава се и дозата на инжекционните кортикостероиди, сменя се антибиотика. Уртикариалният обрив показа тенденция към увеличаване по площ и интензивност през първите 2 дни, но постепенно в хода на провежданото лечение настъпи подобряване на общото състояние, овладяване на инфекциозния синдром, а обривът претърпя пълно обратно развитие към 18 ден. На 20-я ден пациентът беше изписан след овладяване на респираторната симптоматика, с нормализирани лабораторните показатели и без обриви. При проследяване 30 дни след дехоспитализация пациентът е в добро състояние, без задух, кашлица и без обриви

Обсъждане: При нашия пациент появата на уртики предшества с 2 дни симптомите, суспектни/характерни за Ковид-инфекцията, което е установявано и от други автори (Hassan, 2020, vanDamme, 2020). Първоначално леката форма на уртикарията води до неглижиране и по-късно съобщаване от възрастния пациент за сърбежа и уртиките. Уртикариалният обрив се задържа и показва тенденция към разширяване на фона на въвеждане на медикаменти за лечение на COVID-19 инфекцията, което затруднява преценката за причината на обрива. От една страна добре известен факт е, че антибиотиците могат да предизвикват уртикариален обрив, а от друга вирусните инфекции могат да бъдат причина за остра уртикария и COVID-19 не е изключение (Allegra, 2021). Интересен е фактът, че някои автори установяват добро повлияване на цитокиновата буря при COVID-19 от приложението на антихистамини. Hogan et al. (Hogan, 2020) установяват, че приложението на цетиризин и фамотидин представляват безопасен и ефективен метод за намаляване на прогресията на тежестта на симптомите при COVID-19 инфекцията, вероятно чрез минимизиране на хистамин-медиирана цитокинова буря. За рупатадин също има данни, че повлиява благоприятно цитокиновата буря при болни с COVID-19 (Theoharides, 2021, Demopoulos, 2020). Включването на тези медикаменти в терапевтичната схема при нашия пациент е възможно да е допринесло за благоприятния изход и от COVID-19 инфекцията. С експоненциалното нарастване на броя на пациенти с COVID-19 по целия

свят, клиничните характеристиките на заболяването се дефинират по-добре, и редица доклади са документирали поява на различни кожни прояви(Marzano, 2021). Akca и Tuncer (Akca, 2021) съобщават за сигнификантно нарастване на пациентите с уртикария в доболничната помощ след началото на COVID-19 пандемията в сравнение с предшестващ период. Hassan (Hassan, 2020) описва случай, в който острата уртикария предшества с 48 часа другите симптоми на COVID-19 и подчертава, че не всички уртикариални обриви следва да се възприемат като спонтанна уртикария, защото това може да доведе до погрешна диагноза и в крайна сметка забавена диагноза. В условията на COVID-19 пандемията клиницистите трябва да имат предвид уртикарията и като възможна проява на COVID-19 (Allegra, 2021).

Заключение: Представяният от нас клиничен случай показва някои от трудностите за своевременното поставяне на правилна диагноза и лечение при възрастни и стари хора, допринася за разбирането, че уртикарията трябва да се има предвид при извънбелодробните прояви на COVID-инфекцията. Освен това уртикарията може да предшества характерните за инфекциозното заболяване симптоми, а от епидемиологична гледна точка е важно своевременното предприемане мерки за карантиниране и ограничаване разпространението на заболяването.

Използвана литература:

1.World Health Organization. https://www.who.int/dg/speeches/detail/whodirector-general-s-opening-remarks-at-the-mission-briefing-on-covid-19—12-march-2020. (accessed May 16, 2020).

2. World Health Organization, 2021, Tracking SARS-CoV-2 variants; https://www.who.int/en/activities/tracking-SARS-CoV-2-variants/

WHO, in collaboration with partners, expert networks, national authorities, institutions and researchers have been monitoring and assessing the evolution of SARS-CoV-2 since January 2020. During late 2020, the emergence of variants that posed an increased risk to global public health prompted the characterisation of specific Variants of Interest (VOIs) and Variants of Concern (VOCs), in order to prioritise global monitoring and research, and ultimately to inform the ongoing response to the COVID-19 pandemic.

3. Recalcati S. Cutaneous manifestations in COVID-19: a first. J Eur Acad Dermatol Venereol 2020;34(5):e212-e213

4. Guan, W.-J.; Ni, Z.-Y.; Hu, Y. et al. Clinical characteristics of Coronavirus Disease 2019 in China. N. Engl. J. Med. 2020, 382, 1708–1720.

5. Singh, H.; Kaur, H.; Singh, K.; Sen, C.K. Cutaneous manifestations of COVID-19: A systematic review. Adv. Wound Care 2021, 10, 51–80

6. Galván Casas, A. Català, G. Carretero Hernández et al.,Classification of the cutaneous manifestations of COVID-19: a rapid prospective nationwide consensus study in Spain with 375 cases," The British Journal of Dermatology, vol. 183,no. 1, pp. 71–77, 2020.

7. Marzano AV, Genovese G, Moltrasio C et all; The clinical spectrum of COVID-19-associated cutaneous manifestations: An Italian multicenter study of 200 adult patients. Italian Skin COVID-1 J Am Acad Dermatol. 2021 May;84(5):1356-1363

8. Hassan K. Urticaria and angioedema as a prodromal cutaneous manifestation of SARS-CoV-2 (COVID-19) infection. BMJ Case Rep. 2020;13(7)https://doi.org/10.1136/bcr-2020- 236981.

9. van Damme C, Berlingin E, Saussez S, Accaputo O. Acute urticaria with pyrexia as the first manifestations of a COVID-19 infection. J Eur Acad Dermatol Venereol. 2020;34(7):300-301.

10. Henry D, Ackerman M, Sancelme E, Finon A, Esteve E. Urticarial eruption in COVID-19 infection. J Eur Acad Dermatol Venereol. 2020;34(6):244-245.

11. Sachdeva M, Gianotti R, Shah M, et al. Cutaneous manifestations of COVID-19: Report of three cases and a review of literature. J Dermatol Sci 2020;S0923-1811(20)30149-3.

12. de Medeiros VLS, Silva LFT. Follow-up of skin lesions during the evolution of COVID-19: a case report. Arch Dermatol Res 2020;10.1007/s00403-020-02091-0.

13. Aktaş H, Hamidi AA. Urticaria in a patient with COVID-19: Therapeutic and diagnostic difficulties. Dermatol Ther 2020;33(4):e13610
14. Allegra A., R. Asero, A. Giovannetti et all, Urticaria and coronavirus infection: a lesson from SARS-CoV-2 pandemic Eur Ann Allergy Clin Immunol Vol 53, N.2, 51-54, 2021
15. Hogan Reed B., Tim Cannon, Maria Rappai, et all; Dual-histamine receptor blockade with cetirizine - famotidine reduces pulmonary symptoms in COVID-19 patients; Pulmonary Pharmacology & Therapeutics 63 (2020) 101942
16. Theoharides, T. C. Potential association of mast cells with coronavirus disease 2019, Ann Allergy Asthma Immunol 126 (2021) 217-218
17. Demopoulos C., Antonopoulou S., Theoharides T. C., COVID-19, microthromboses, inflammation, and plateletactivating factor, BioFactors.2020;46:927–933.
18. Akca HM, Tuncer Kara K. Evaluation of urticaria patients before and during the period of the COVID-19 pandemic: A retrospective study. Dermatologic Therapy. 2021;e14800. https://doi.org/10.1111/dth.14800

Научни трудове на Съюза на учените в България–Пловдив. Серия Г. Медицина, фармация и дентална медицина т. XXVII. ISSN 1311-9427 (Print), ISSN 2534-9392 (On-line). 2022. Scientific works of the Union of Scientists in Bulgaria-Plovdiv, series G. Medicine, Pharmacy and Dental medicine, Vol. XXVII. ISSN 1311-9427 (Print), ISSN 2534-9392 (On-line). 2022.

РОЛЯ НА РАЗСТРОЕНИЯ ЖЕЛЕЗЕН МЕТАБОЛИЗЪМ В СИНДРОМА НА НЕСПОКОЙНИТЕ КРАКА - ЛИТЕРАТУРЕН ОБЗОР

Красимир Аврамов[1], Анелия Драганова[1], Тодор Георгиев[1], Кирил Терзийски[1]
1Катедра Патофизиология, Медицински Университет Пловдив

ROLE OF THE DERANGED IRON METABOLISM IN RESTLESS LEGS SYNDROME – REVIEW OF LITERATURE

Krasimir Avramov[1], Anelia Draganova[1], Todor Georgiev[1], Kiril Terziyski[1], 1Department of Pathophysiology, Medical University Plovdiv

Abstract: Restless Legs Syndrome (RLS) is a neurological disorder characterized by sensorimotor symptoms involving the lower limbs. While the isolated motor symptom of periodic limb movements during sleep does not always manifest as a pathology, in the context of RLS it is accompanied by an irresistible urge to move the legs. The latter coincides with a feeling of discomfort and unpleasant sensations in the lower extremities. The pathophysiology of the disease is not yet fully understood, despite the emerging central role of impaired iron metabolism in these patients. The precisely tuned hormonal regulation of iron is maintained by a significant arsenal of bioactive molecules and ion channels, which production and expression are distributed among several different tissues. This suggests the possibility of observing multifaceted perturbations in it. There has long been a clear correlation between dopaminergic dysfunction in the brain and iron metabolism, but the relationship between the two is still not fully elucidated. Due to the complexity of iron homeostasis and the diverse etiology of RLS, definite biomarkers cannot be used in the diagnostic process. The burden of the disease is often overlooked, despite the resulting impairment in key areas of the patient's biopsychosocial functioning.

Key words: restless legs syndrome, iron metabolism, hepcidin

Синдромът на неспокойните крака (СНК) е неврологично разстройство, характеризиращо се със сензомоторни симптоми, обхващащи долните крайници. Докато изолираният двигателен симптом на периодичните движения на крайниците по време на сън не се проявява винаги като патология, в контекста на СНК той е придружен от непреодолимо желание за движение на краката. Последното се съпътства от чувство за дискомфорт и неприятни усещания в долните крайници. Патофизиологията на заболяването все още не е напълно изяснена, въпреки

очертаващата се централна роля на нарушения метаболизъм на желязото при тези пациенти. Прецизно настроената хормонална регулация на желязото се поддържа от значително количество биоактивни молекули и йонни канали, чието производство и експресия се разпределят сред няколко различни тъкани. Това предполага възможност за наблюдаване на многолики нарушения в нея. Отдавна е открита явна зависимост между дисфункцията на допаминергичната система в мозъка и метаболизма на желязото, но връзката между двете все още не е изцяло изяснена. Поради сложността на хомеостазата на желязото и разнообразната етиология на СНК, категорични биомаркери не могат да бъдат използвани в диагностичния процес. Тежестта на заболяването често се пренебрегва, независимо от произтичащото увреждане в ключови области на биопсихосоциалното функциониране на пациента.

Синдромът на неспокойните крака (СНК) е неврологично заболяване, което се характеризира със сензомоторни симптоми, обхващащи долните крайници. Определящ симптом в същността на състоянието е непреодолима и неконтролируема нужда за движение на краката, провокирана и съпътствана от неприятни усещания (Manconi, 2021). Дискомфортът, изпитван от пациените, се описва като локализиран дълбоко в мускулатурата и преминава след движение (Guo, 2017).Степента на будност, предизвикана от движението, а не толкова интензивността на самото движение, корелира по-добре с потискането на симптомите (Allen, 2014; Gonzalez-Latapi, 2019). Спецификата на анамнестично описание на дискомфорта е особена и трябва да се различава от парестезия или чувство за болка (Allen, 2017). Изразена е циркадната ритмичност на симптомокомплекса, отразяваща се в засилване на оплакванията на пациентите през нощта (Venkateshiah, 2015), както и по време на почивка (Guo, 2017). Периодичните движения на краката по време на сън (ПДКС) са двигателната компонента и те част от подкрепящите критерии за поставяне на диагнозата СНК (Allen, 2014). Съобщенията в литературата по проблема посочват различна честота на изявата на този симптом в заболяването, но въпреки това тя остава висока - от 80% до над 90% от болните (Ferré, 2019). ПДКС могат да бъдат ефективно разпознати с извършването на полисомнография (Ferri, 2016). Диагностицирането им се извършва с критериите на Световната асоциация на медицина на съня (WASM) (Manconi, 2021).

Значимостта на заболяването става явна, когато се вземат предвид неговия изразен епидемиологичен обхват, последствията му върху качеството на живот на пациента (Allen, 2011) и ефекта върху коморбидността на болния (Stevens, 2015). Отчита се 5 до 15 пъти по-голяма болестност в Северна Америка и Европа в сравнение с тази в Азия (Guo, 2017). През 2017 Pichietti и колеги съобщават за болестност в Европа до 13,7%, която е изчислена чрез попълване на въпросника Internation RLS Rating Scale (Picchietti, 2017). Умерено тежките и тежките форми на клинична изява на заболяването имат значимо негативно повлияване върху работоспособността, качеството на живот, когницията и здравето на пациента. Намаляне на работоспособността с 20% бива отчетено при умерено и тежко протичане на СНК и с над 50% при много тежко протичане (Allen, 2011).

Изразената вечерна интензификация на симптоматиката, съчетана с по-голямата вероятност за нейната проява по време на почивка дори и в будно състояние, са предразполагащите фактори, възпрепятстващи постигане на желаната отмора от пациента (Mohri, 2008). Една от основните причини за търсене на лекарска помощ от пациенти със СНК е безсънието (P. Budhiraja, 2012). Резулатите от полисомнографията показват наличието на електроенцефалографски (ЕЕГ) „пробуждания“ (hyperarousals), отговорни за разстройването на фазовостта на съня (Kim, 2020). Някои от тях са асоциирани с периодичните движения на краката, а други са спонтанни (Kim, 2020). ПДКС са

предшествани от автономно пробуждане, изявяващо се като придружаваща движенията преходна тахикардия, последвана от брадикардия и повишаване на систолното артериално налягане средно с 22 mmHg и повишаване на диастолното артериално налягане средно с 11mmHg (Pennestri, 2007). Подобни вариации са своеобразен терен за развитие на сърдечни аритмии (P. Budhiraja, 2012; Walters & Rye, 2009). Удвоява се вероятността за инсулт при пациенти със СНК и тежките форми на клинична изява се налагат като независим фактор за повишаване на риска (Winkelman, 2008). Вероятността от подобни усложнения допълнително се увеличава, когато се отчете изразения коморбидитет при тези пациенти – сърдечна недостатъчност, диабет, артериална хипертензия (Mansukhani, 2019), хронично бъбречно заболяване с нужда от диализно лечение и др. (Таблица) (Manconi, 2021). Бременни жени със СНК са изложени на по-голям риск от развитие на усложнения като прееклампсия и нарушения в настроението, които са асоциирани и с по-висока честота на извършване на цезарово сечение при тях (R Gupta, 2016). Нарушената архитектоника на съня и фрагментацията му се смятат за водещите патофизиологични звена в развитието на последствията от СНК върху биопсихосоциално функциониране на пациента (Para, 2019; Stevens, 2015).

Историята на СНК, както и съвременните разбирания за развитието на заболяването са неразривно свързани с изменения в железния метаболизъм. Сър Томас Уилис пръв описва СНК през 1672 година (Willis, 1685), но едва през 1945 година Карл-Аксел Екбом оформя детайлната му клинична картина в своя докторантски труд (Ekbom, 1945). Екбом пръв свързва заболяването с асоцииран железен дефицит (ЖД) (Allen, 2017). Голяма част от рисковите фактори за СНК също се отличават като състояния, характеризиращи се с такъв дефицит (таблица)(Szentkirályi, 2014; Trenkwalder, 2016). Експертна препоръка за неговата дефиниция е той да се приема за „състояние, в което наличността на желязо в организма е недостатъчна да задоволи нуждите му, изявявйки се с анемия или без анемия“ (Cappellini, 2017; Pratt, 2016). Авторите на дефиницията поставят акцент върху втората част на определението и нуждата от разграничаване между железен дефицит и желязо-дефицитна анемия (ЖДА) и разпознаването им като незадължителна комбинация от съпровождащи се състояния (Cappellini, 2017). Откритията, направени през последните двадесет години, разкриват интригуващатата комплексност на железния метаболизъм и посочват молекулата отговорна неговото фино регулиране – хепсидин (Ginzburg, 2019; Reichert, 2017).

Патофизиология на СНК

Разстроеният локален или системен железен метаболизъм се коментира като обединяваща етиология за състоянията, повишаващи риска за развитие на заболяването (Allen, 2011; Gonzalez-Latapi, 2019). Мозъчен железен дефицит е бил доказан в 10 образни проучвания, три сонографски и две проучвания на гръбначномозъчен ликвор на пациенти със СНК (Earley, 2000) (Trenkwalder, 2018) . Резултати от магнитно-резонансна спектроскопия показват ниски нива на желязо в

Таблица. Чести коморбидни състояния, асоциирани със СНК/ПДКС (Manconi et al., 2021)

Основни асоциации: ➨ Хронично бъбречно заболяване (V стадий, изискващ хемодиализа) ➨ Железен дефицит ➨ Бременност	- Сирингомиелия - Множествена склероза ➨ Ревматологични заболявания - Ревматоиден артрит ➨ Хипоксични състояния

Други асоциации ➨ Някои вещества и лекарства - Невролептици - Хистамин-рецепторни антагонисти - Литий - Антиепилептици и др. ➨ Неврологични заболявания - Полиневропатия - Латерална амиотрофична склероза - Миелит	- Хронична обструктивна белодробна болест - Синдром на обструктивна сънна апния - Високопланинска болест - Саркоидоза - Пулмонална хипертензия ➨ Кардиоваскуларни заболявания ➨ Затлъстяване ➨ Захарен диабет

substantia nigra (Godau, 2007) и thalamus при пациенти със СНК (Earley, 2006), дори и при нормални нива на периферно серумно желязо (Allen, 2018). Ниско желязо е доказано и в nucleus ruber и striatum - други структури, участващи в сетивно-двигателната интеграция (Godau, 2008). Пациенти с ЖДА са изложени на 5 до 6 пъти по-висок риск за развитие на СНК. Болестността при тази група е около 30%, но въпреки това нивата на серумното желязо и хемоглобина не са значително по-различни между пациентите с ЖДА и СНК и с ЖДА, но без СНК (Manconi, 2021) (Earley, 2014). Клинични проучвания с интравенозно желязо-заместително лечение показват позитивно повляване на симптоматиката дори и при пациенти без периферен железен дефицит (Trenkwalder, 2018). Това наблюдение насочва към разпознаването на предразполагащи генетични фактори, както и акцентира върху наличието на по-скоро ексклузивно изменен локален метаболизъм на желязото в централната нервна система.

Мозъчен железен дефицит

Две бариери делят мозъчния паренхим от желязото в серума на пациента – кръвно-мозъчната бариера (КМБ) и кръвно-ликворната бариера (McCarthy, 2015). Ендотелните клетки, участващи в КМБ, имат критично значение като регулатор на количеството на желязо в мозъка (Chiou, 2018). Механизмът на навлизане на желязо в мозъка се състои от два трансмембранни етапа: поглъщане на желязо от ендотелните клетки от луминалната (кръвна) страна и освобождаването му в мозъчната интерстициална течност от базалната (мозъчна) страна (Mills, 2010). Holo-Tf (холо -трансферин - натоварен с желязо, трансферин) в системната циркулация се свързва с луминалните рецептори на ендотелните мозъчни клетки и комплекса Holo-Tf/TfR1 се интернализира в ендозоми (Hentze, 2004). Chiou и сътрудници експериментално показват, че освобождаването на желязо към мозъчния паренхим може да бъде потиснато от хепсидин (Chiou, 2018). Навлизането на желязо в мозъка може да се случи и чрез епителните клетки на хороидалния плексус, които съставляват кръвно-ликворна бариера (Rouault, 2009). За разлика от капилярите на КМБ, хороидният плексус се състои от фенестриран ендотел, през който holo-Tf преминава лесно (Brown, 2004) и навлиза в мозъчните вентрикули. Невроните могат да поемат желязо от интерстициалната течност, което е свързано с трансферин или свободно такова - чрез двувалентен метален транспортер 2 (ДМТ2) (Burdo, 2001)(Connor, 2001). Желязото е незаменим йон, участващ в аксоналната миелинизация, и олигодендроцитите приемат само несвързано с трансферин желязо чрез специфичен за тях феритинов транспортер - TIM-2 (Han, 2011). Астроцитите поемат желязо и по двата начина, но основен е трансферин-несвързаният (Bishop, 2011). Микроглията фагоцитира клетки, за да рециклира желязото и

го складира под формата на феритин (Ashraf, 2018). Секретиран от астроцитите, хепсидин и церулоплазмин регулират процесите на компартментализация на желязото чрез механизъм на обратната връзка според железния статус на различни клетки в мозъчния паренхим и това може да е нарушено при пациенти със СНК (Connor, 2017; Im, 2020; Vela, 2018). Наличието на абсолютен или относителен ЖД може да бъде причина за нарушен невротрансмитерен метаболизъм, какъвто се наблюдава при пациенти със СНК. Възможно обяснение за това е, че желязото е кофактор на тирозин киназата, която е скорост-определящ ензим в превръщането на леводопа в допамин (Manconi, 2021).

Хипоксия и СНК

Предложена е и роля на хипоксията в патогенезата на заболяването (Trenkwalder, 2018). Резултати от проучване на голяма надморска височина в Хималаите показват влошаване на симптоматиката при пациенти със СНК, изложени на екзогенна хипобарна хипоксична хипоксия (Ravi Gupta, 2017). В подкрепа на теорията са епидемиологичните данни за по-висока коморбидност със заболявания, характеризиращи се с ниска периферна кислородна концентрация, като хронична обструктивна белодробна болест и обструктивна сънна апнея (R. Budhiraja, 2015; Lin, 2013). Описано е патологично ремоделиране на микроваскуларните мрежи на скелетната мускулатура на пациенти със СНК, което авторите на проучването обясняват с индуцирана от персистираща хипоксия повишена експресия на VEGF (vascular endothelial growth factor) и активирана неоангиогенеза (Larsson, 2007). Открита е повишена концентрация на HIF1α (hypoxia-inducible factor 1-alpha) в substantia nigra при аутопсия на пациенти със СНК, което подкрепя оформящата се хипотеза за участие на хипоксията в развитието на заболяването (Patton, 2011). Активацията на HIF1α в церебралната микроциркулация на нивото на ендотелните клетки променя пермеабилитета на КМБ и също има роля в изменения транспорт на желязо към мозъка (Yeh, 2007). HIF1α регулира активността на фосфорилираната и нефосфорилираната форма на тирозин киназа, което може да служи като потенциално обяснение за измененото функциониране на тези ензими в нигро-стриаталната система при СНК (Schnell, 2003). Хипоксията е състояние, което може да регулира и експресията на митохондриалния феритин (FtMt) (Wu, 2019). Открити са функционални свързващи места за HIF-1α в промоторната област на човешкия FTMT ген. Значението на протеина е да предотвратява хипоксия-медиирано увреждане на тъканите (Wu, 2019). Нивата на FtMt са значително повишени в substantia nigra на пациенти със СНК в сравнение със здрави контроли, където FtMt присъства главно в неврони, съдържащи невромеланин (Snyder, 2009). Има доказателства, че количествата цитохром С оксидаза също са увеличени, което се асоциира с по-висок брой на митохондриите и тяхното повишено функциониране в пробите от пациенти със СНК. Тези открития подсказват за пренасочване на желязото от цитозола към митохондриите на клетките (Levi, 2021). Цитозолният железен дефицит се потвърждава от ниските нива на цитозолен феритин. Резултат от тези процеси е намаленото производство и узряване на желязо-зависими протеини, заради наблюдаваното вътреклетъчно преразпределение. Засегнатите клетки експресират по-ниски нива на регулаторния протеин - IRP1 (желязо-регулаторен протеин 1), а той е отговорен за клетъчната хомеостаза на желязото (Levi, 2021). Заедно с потвърдените високи нива и на HIF2α (Patton, 2011) тези открития са в корелация с голямото разнообразие от хипоксия-предизвикващи заболявания, част от рисковите фактори за развитие на СНК (таблица). Контрастиращи са данните за митохондриалния метаболизъм на желязото в левкоцити при пациенти със СНК (Haschka, 2019). Haschka и сътрудници откриват понижена експресия на информационна РНК на хем оксигеназа, митоферин 1 и митоферин 2 в моноцити на пациенти със СНК. Това е показател за намалена способност на извършване на оптимално оксидативно фосфорилиране в тях. Авторите обясняват разминаването в резултатите с финото регионално регулиране на железния метаболизъм

(Haschka, 2019). Въпреки че проучването на Hashka и това на Snyder са трудно сравними, те показват един разстроен в различни посоки железен метаболизъм при тези пациенти.

Генетични рискови фактори

Наследственост се доказва в до 60% от случаите, а конкордантността между едноятчни близнаци е 80% (Manconi et al., 2021). Извършени са геномни проучвания, чиито резултати насочват вниманието предимно върху три гена: MEIS1; BTBD9 и PTPRD 2017 (Schormair, 2017) (Winkelmann, 2011). MEIS1 е асоциран с регулацията на транспорта на желязо в базалните ганглии в мозъка. Неговата потисната експресия повишава тази на BTBD9 (Catoire, 2011) (Sarayloo, 2019) . Последният е свързан с биосинтеза на допамин, има участие в регулацията на съня и контролира активността на желязо-регулаторен белтък 2 (IRP2) (Freeman, 2012). Разкриването на точните механизми, по които променената експресия на тези гени предразполага към развитие на СНК, ще позволи оформянето на единен патогенетичен модел за развитие на заболяването.

Невротрансмитерен профил на пациенти със СНК

В патофизиологията на СНК се оформят три водещи патогенетични звена, които действат едновременно, за да се изяви специфичната клинична картина на заболяването – хиперглутаматергично състояние, хипоаденозинергично състояние и допаминергична дисфункция (Фигура) (Manconi, 2021). Проучвания описват повишена синтеза и освобождаване на допамин и пресинаптично хипердопаминергично състояние. Описан е намален обратен захват на f-DOPA (маркиран с флуор-18 L-DOPA), повишен ликворен биоптерин, повишен ликворен 3-O-метилдопа, намалена експресия на допамин-2 рецептор (D_2R), повишена тирозин хидроксилазна активност, намален допаминов транспортер (Rizzo, 2017). Последните три наблюдения са отчетени при експериментални гризачи, изложени на железен дефицит (Connor, 2001). Постсинаптичната регулация-надолу на D_2R показва циркадна динамика с надир през нощта, което служи за обяснение на вечерното засилване на симптомите. Степента на намаляне на D_2R експресиятя корелира с тежестта на изява на СНК (Ferré, 2017). Моделът на нарушение в допаминова невротрансмисия се характеризира с повишено пресинаптично допаминергично състояние и понижено постсинаптично сигнализиране (Ferré, 2017).

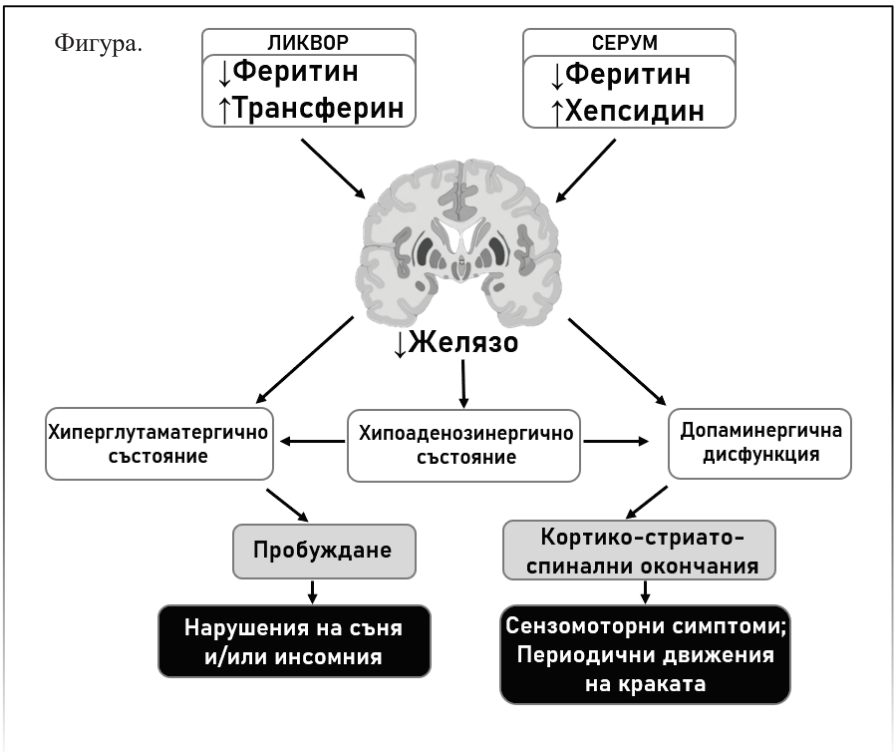

Десцендираща гръбначномозъчна допаминергична система.

Допаминергичните клетки A11, разположени в мезенцефалона, са предполагаеми участници в патогенезата на заболяването. Те притежават дълги аксони, които се проектират дифузно в гръбначния мозък и стигат до задния рог, където са основния източник на допамин (Guo, 2017). Хипотетичен механизъм за развитие на СНК е загуба на потискащия ефект на A11-допаминергичната система. Фокусът на проучванията за генезата на СНК продължава да се задържа върху търсене на промени в тези клетки. Постмортем хистологични анализи върху популацията A11 на пациенти обаче не отчита наличие на лезия или глиоза в тази локализация (Guo, 2017).

Хиперглутаматергично състояние

ПДКС качествено наподобяват гръбначномозъчния флексорен рефлекс на долен крайник – дорзифлексия в глезена и флексия в коляното и тазобедрената става. Те се приемат като изява на гръбначномозъчна свръхвъзбудимост, дължаща се на изменен супраспинален свръхфункциониращ възбуждащ механизъм (Lanza, 2015, 2016; Magalhães, 2015) или потиснат инхибиращ такъв (Ferré, 2019). Предполага се, че това е резултат от нарушение в сетивно-двигателната интеграция, извършвана от кортико-стриато-таламико-кортикални кръгове (Ferré, 2019). Основни невротрансмитери в тези пътища са гама-амино маслена киселина, глутамат и допамин. Последните два са с доказана променена регулация при пациенти със СНК. Обединяващото звено се оказва неравновесието в аденозин-медиираната сигнализация (Ferré, 2018). Допамин и аденозин модулират освобождаването на кортико-стриаталния глутамат, действайки върху A_1R-$A_{2A}R$ (комплекс, образуван от полипептидните вериги на аденозинов A_1 рецептор и аденозинов A_{2A} рецептор) и D_2R-D_4R (комплекс, образуван от полипептидните вериги на допаминов D_2 рецептор и допаминов D_4

рецептор) хетеродимери (Yepes, 2017). A_1R-$A_{2A}R$ хетеродимера функционира като концентрационно зависим превключвател, при който ниски нива на аденозин активират избирателно предимно A_1R, което води до инхибиране на освобождаването на глутамат (Yepes, 2017). $A_{2A}R$ активация от високи нива на допамин има обратен ефект – стимулира отделянето на глутамат. Инфузия на A_1R агонисти в базалния понтомезенцефален тегментум, латерален хипоталамус и префронтален кортекс удължава съня (Brown, 2012). При желязо-дефицитни гризачи се наблюдава увеличение на стриаталните $A_{2A}R$, което обяснява повишената чувствителност на кортико-стриталните окончания (Ferré, 2018). Quiroz и колеги показват, че при желязо-дефицитна диета, достатъчно ограничаваща, че да повиши разтворимите трансфериновите рецептори в серума, по-чувствително реагират A_1R рецепторите (Quiroz, 2016). Като последствие намаля тяхната експресия в стриатум и кортекс. Това предизвиква хипоаденозинергично състояние, което успешно обяснява наблюдаването на съчетанието между допаминова дисфункция и хиперглутаматергично състояние, вследствие от нарушено им фино регулиране от гореспоменатиете хетеродимери (Yepes, 2017). Открити са и макромолекулни комлекси представляващи хетеродимери A_1R-D_1R и $A_{2A}R$-D_2R, които са високо експресирани в стриатума. Те добавят ново измерение на сложната обратна връзка, регулираща едновременно трите невротрансмитерни сигнализации (Manconi, 2021). В подкрепа на наличието на хипоаденозинергичното състояние, дипирамидол показва терапевтичен ефект при пациенти със СНК, основаващ се на блокирането на траспортерите за обратно захващане на аденозина ENT1 (Equilibrative Nucleoside Transporter 1) и ENT2 (Equilibrative Nucleoside Transporter 2) (Garcia-Borreguero, 2018). Аденозинът действа като универсален пресинаптичен инхибитор на глутаматнато предаване. Той директно потиска няколко свързани помежду си асцендиращи възбуждащи системи като действа директно върху началните им клетки, както и върху техните широкообхватни проекции в кортекса (Ferré, 2019). Тези системи включват: 1. Асцендиращата ретикуларна формация; 2. Кортикопеталните базални церебрални системи; 3. Асцендиращата хистамин хипоталамусова система (започваща от туберомамиларното ядро); 4. Хипокретин /орексин асцендираща възбудна система (Ferré, 2010)(Brown, 2012).

Заключение

Ролята на разстроения железен метаболизъм в СНК е неоспорима. С усъвършенстването на знанието ни по темата стават ясни особеностите в изявената компартментализация на железния метаболизъм не само в различни тъкани, но и в различни органели на една клетка. Системен ЖД се открива само при част от пациентите със СНК, но обмяната на желязото в мозъка е нарушена по сложен механизъм при почти всички от тях. Официалните консенсуси за лечение препоръчват желязо-заместително лечение само при пациенти с данни за системен ЖД – нисък серумен феритин и ниско трансфериново насищане. Лечението на пациентите се състои от допаминови агонисти и α2δ лиганди, но нито един от медикаментите не е насочен към възстановяване на железния метаболизъм. Първите са способни да причинят относително бързо синдром на аугментация, а вторите имат непренебрежими странични ефекти и често те са причина за преустановяване на използването им. Разбирането на интимните механизми, стоящи в основата на развитието на заболяването, ще позволи по-добър терапевтичен подход с по-малко нежелани лекарствени реакции.

Библиография:

Allen, R. P., Bharmal, M., & Calloway, M. (2011). Prevalence and disease burden of primary restless legs syndrome: results of a general population survey in the United States. *Movement Disorders : Official Journal of the Movement Disorder Society*, *26*(1), 114–120. https://doi.org/10.1002/mds.23430

Allen, R. P., Montplaisir, J., Walters, A. S., Ferini-Strambi, L., & Högl, B. (2017). *Chapter 95 - Restless Legs Syndrome and Periodic Limb Movements During Sleep* (M. Kryger, T. Roth, & W. C. B. T.-P. and P. of S. M. (Sixth E. Dement (eds.); pp. 923-934.e6). Elsevier. https://doi.org/https://doi.org/10.1016/B978-0-323-24288-2.00095-7

Allen, R. P., Picchietti, D. L., Auerbach, M., Cho, Y. W., Connor, J. R., Earley, C. J., Garcia-Borreguero, D., Kotagal, S., Manconi, M., Ondo, W., Ulfberg, J., & Winkelman, J. W. (2018). Evidence-based and consensus clinical practice guidelines for the iron treatment of restless legs syndrome/Willis-Ekbom disease in adults and children: an IRLSSG task force report. *Sleep Medicine*, *41*, 27–44. https://doi.org/10.1016/j.sleep.2017.11.1126

Allen, R. P., Picchietti, D. L., Garcia-Borreguero, D., Ondo, W. G., Walters, A. S., Winkelman, J. W., Zucconi, M., Ferri, R., Trenkwalder, C., & Lee, H. B. (2014). Restless legs syndrome/Willis-Ekbom disease diagnostic criteria: updated International Restless Legs Syndrome Study Group (IRLSSG) consensus criteria--history, rationale, description, and significance. *Sleep Medicine*, *15*(8), 860–873. https://doi.org/10.1016/j.sleep.2014.03.025

Ashraf, A., Clark, M., & So, P.-W. (2018). The Aging of Iron Man. *Frontiers in Aging Neuroscience*, *10*, 65. https://doi.org/10.3389/fnagi.2018.00065

Bishop, G. M., Dang, T. N., Dringen, R., & Robinson, S. R. (2011). Accumulation of non-transferrin-bound iron by neurons, astrocytes, and microglia. *Neurotoxicity Research*, *19*(3), 443–451. https://doi.org/10.1007/s12640-010-9195-x

Brown, J. X., Buckett, P. D., & Wessling-Resnick, M. (2004). Identification of small molecule inhibitors that distinguish between non-transferrin bound iron uptake and transferrin-mediated iron transport. *Chemistry & Biology*, *11*(3), 407–416. https://doi.org/10.1016/j.chembiol.2004.02.016

Brown, R. E., Basheer, R., McKenna, J. T., Strecker, R. E., & McCarley, R. W. (2012). Control of sleep and wakefulness. *Physiological Reviews*, *92*(3), 1087–1187. https://doi.org/10.1152/physrev.00032.2011

Budhiraja, P., Budhiraja, R., Goodwin, J. L., Allen, R. P., Newman, A. B., Koo, B. B., & Quan, S. F. (2012). Incidence of restless legs syndrome and its correlates. *Journal of Clinical Sleep Medicine*, *8*(2), 119–124. https://doi.org/10.5664/jcsm.1756

Budhiraja, R., Siddiqi, T. A., & Quan, S. F. (2015). Sleep disorders in chronic obstructive pulmonary disease: etiology, impact, and management. *Journal of Clinical Sleep Medicine : JCSM : Official Publication of the American Academy of Sleep Medicine*, *11*(3), 259–270. https://doi.org/10.5664/jcsm.4540

Burdo, J. R., Menzies, S. L., Simpson, I. A., Garrick, L. M., Garrick, M. D., Dolan, K. G., Haile, D. J., Beard, J. L., & Connor, J. R. (2001). Distribution of divalent metal transporter 1 and metal transport protein 1 in the normal and Belgrade rat. *Journal of Neuroscience Research*, *66*(6), 1198–1207. https://doi.org/10.1002/jnr.1256

Cappellini, M. D., Comin-Colet, J., de Francisco, A., Dignass, A., Doehner, W., Lam, C. S., Macdougall, I. C., Rogler, G., Camaschella, C., Kadir, R., Kassebaum, N. J., Spahn, D. R., Taher, A. T., & Musallam, K. M. (2017). Iron deficiency across chronic inflammatory conditions: International expert opinion on definition, diagnosis, and management. *American Journal of Hematology*, *92*(10), 1068–1078. https://doi.org/10.1002/ajh.24820

Catoire, H., Dion, P., Xiong, L., Amari, M., Gaudet, R., Girard, S., Noreau, A., Gaspar, C., Turecki, G., Montplaisir, J., Parker, J., & Rouleau, G. (2011). Restless Legs Syndrome-Associated MEIS1 Risk Variant Influences Iron Homeostasis. *Annals of Neurology*, *70*, 170–175. https://doi.org/10.1002/ana.22435

Chiou, B., Neal, E. H., Bowman, A. B., Lippmann, E. S., Simpson, I. A., & Connor, J. R. (2018). Endothelial cells are critical regulators of iron transport in a model of the human blood–brain barrier. *Journal of Cerebral Blood Flow & Metabolism*, *39*(11), 2117–2131. https://doi.org/10.1177/0271678X18783372

Connor, J R, Menzies, S. L., Burdo, J. R., & Boyer, P. J. (2001). Iron and iron management proteins in neurobiology. *Pediatric Neurology*, *25*(2), 118–129. https://doi.org/10.1016/s0887-8994(01)00303-4

Connor, James R, Patton, S. M., Oexle, K., & Allen, R. P. (2017). Iron and restless legs syndrome: treatment, genetics and pathophysiology. *Sleep Medicine*, *31*, 61–70. https://doi.org/10.1016/j.sleep.2016.07.028

Earley, C J, Connor, J. R., Beard, J. L., Malecki, E. A., Epstein, D. K., & Allen, R. P. (2000). Abnormalities in CSF concentrations of ferritin and transferrin in restless legs syndrome. *Neurology*, *54*(8), 1698–1700. https://doi.org/10.1212/wnl.54.8.1698

Earley, Christopher J, B Barker, P., Horská, A., & Allen, R. P. (2006). MRI-determined regional brain iron concentrations in early- and late-onset restless legs syndrome. *Sleep Medicine*, *7*(5), 458–461. https://doi.org/10.1016/j.sleep.2005.11.009

Earley, Christopher J, Connor, J., Garcia-Borreguero, D., Jenner, P., Winkelman, J., Zee, P. C., & Allen, R. (2014). Altered brain iron homeostasis and dopaminergic function in Restless Legs Syndrome (Willis-Ekbom Disease). *Sleep Medicine*, *15*(11), 1288–1301. https://doi.org/10.1016/j.sleep.2014.05.009

Ekbom, K.A. Restless legs: A clinical study. Acta Med. Scand. Suppl. 158, 1-124 (1945)

Ferré, S. (2010). Role of the central ascending neurotransmitter systems in the psychostimulant effects of caffeine. *Journal of Alzheimer's Disease : JAD*, *20 Suppl 1*, S35-49. https://doi.org/10.3233/JAD-2010-1400

Ferré, S., Bonaventura, J., Zhu, W., Hatcher-Solis, C., Taura, J., Quiroz, C., Cai, N.-S., Moreno, E., Casadó-Anguera, V., Kravitz, A. V, Thompson, K. R., Tomasi, D. G., Navarro, G., Cordomí, A., Pardo, L., Lluís, C., Dessauer, C. W., Volkow, N. D., Casadó, V., … Zwilling, D. (2018). Essential Control of the Function of the Striatopallidal Neuron by Pre-coupled Complexes of Adenosine A2A-Dopamine D2 Receptor Heterotetramers and Adenylyl Cyclase . In *Frontiers in Pharmacology* (Vol. 9, p. 243). https://www.frontiersin.org/article/10.3389/fphar.2018.00243

Ferré, S., García-Borreguero, D., Allen, R. P., & Earley, C. J. (2019). New Insights into the Neurobiology of Restless Legs Syndrome. *The Neuroscientist : A Review Journal Bringing Neurobiology, Neurology and Psychiatry*, *25*(2), 113–125. https://doi.org/10.1177/1073858418791763

Ferré, S., Quiroz, C., Guitart, X., Rea, W., Seyedian, A., Moreno, E., Casadó-Anguera, V., Díaz-Ríos, M., Casadó, V., Clemens, S., Allen, R. P., Earley, C. J., & García-Borreguero, D. (2017). Pivotal Role of Adenosine Neurotransmission in Restless Legs Syndrome. *Frontiers in Neuroscience*, *11*, 722. https://doi.org/10.3389/fnins.2017.00722

Ferri, R., Fulda, S., Allen, R. P., Zucconi, M., Bruni, O., Chokroverty, S., Ferini-Strambi, L., Frauscher, B., Garcia-Borreguero, D., Hirshkowitz, M., Högl, B., Inoue, Y., Jahangir, A., Manconi, M., Marcus, C. L., Picchietti, D. L., Plazzi, G., Winkelman, J. W., & Zak, R. S. (2016). World Association of Sleep Medicine (WASM) 2016 standards for recording and scoring leg movements in polysomnograms developed by a joint task force from the International and the European Restless Legs Syndrome Study Groups (IRLSSG and EURLSSG). *Sleep Medicine*, *26*, 86–95. https://doi.org/10.1016/j.sleep.2016.10.010

Freeman, A., Pranski, E., Miller, R. D., Radmard, S., Bernhard, D., Jinnah, H. A., Betarbet, R., Rye, D. B., & Sanyal, S. (2012). Sleep fragmentation and motor restlessness in a Drosophila model of Restless Legs Syndrome. *Current Biology : CB*, *22*(12), 1142–1148. https://doi.org/10.1016/j.cub.2012.04.027

Garcia-Borreguero, D., Guitart, X., Garcia Malo, C., Cano-Pumarega, I., Granizo, J. J., & Ferré, S. (2018). Treatment of restless legs syndrome/Willis-Ekbom disease with the non-selective ENT1/ENT2 inhibitor dipyridamole: testing the adenosine hypothesis. *Sleep Medicine*, *45*, 94–97. https://doi.org/10.1016/j.sleep.2018.02.002

Ginzburg, Y. Z. (2019). Hepcidin-ferroportin axis in health and disease. *Vitamins and Hormones*, *110*, 17–45. https://doi.org/10.1016/bs.vh.2019.01.002

Godau, J., Klose, U., Di Santo, A., Schweitzer, K., & Berg, D. (2008). Multiregional brain iron deficiency in restless legs syndrome. *Movement Disorders : Official Journal of the Movement Disorder Society*, *23*(8), 1184–1187. https://doi.org/10.1002/mds.22070

Godau, J., Schweitzer, K., Liepelt-Scarfone, I., Gerloff, C., & Berg, D. (2007). Substantia nigra hypoechogenicity: Definition and findings in restless legs syndrome. *Movement Disorders : Official Journal of the Movement Disorder Society*, *22*, 187–192. https://doi.org/10.1002/mds.21230

Gonzalez-Latapi, P., & Malkani, R. (2019). Update on Restless Legs Syndrome: from Mechanisms to Treatment. *Current Neurology and Neuroscience Reports*, *19*(8), 54. https://doi.org/10.1007/s11910-019-0965-4

Guo, S., Huang, J., Jiang, H., Han, C., Li, J., Xu, X., Zhang, G., Lin, Z., Xiong, N., & Wang, T. (2017). Restless Legs Syndrome: From Pathophysiology to Clinical Diagnosis and Management. *Frontiers in Aging Neuroscience*, *9*, 171. https://doi.org/10.3389/fnagi.2017.00171

Gupta, R, Dhyani, M., Kendzerska, T., Pandi-Perumal, S. R., BaHammam, A. S., Srivanitchapoom, P., Pandey, S., & Hallett, M. (2016). Restless legs syndrome and pregnancy: prevalence, possible pathophysiological mechanisms and treatment. *Acta Neurologica Scandinavica*, *133*(5), 320–329. https://doi.org/10.1111/ane.12520

Gupta, Ravi, Ulfberg, J., Allen, R. P., & Goel, D. (2017). High prevalence of restless legs syndrome/Willis Ekbom Disease (RLS/WED) among people living at high altitude in the Indian Himalaya. *Sleep Medicine*, *35*, 7–11. https://doi.org/https://doi.org/10.1016/j.sleep.2017.02.031

Han, J., Seaman, W. E., Di, X., Wang, W., Willingham, M., Torti, F. M., & Torti, S. V. (2011). Iron uptake mediated by binding of H-ferritin to the TIM-2 receptor in mouse cells. *PloS One*, *6*(8), e23800. https://doi.org/10.1371/journal.pone.0023800

Haschka, D., Volani, C., Stefani, A., Tymoszuk, P., Mitterling, T., Holzknecht, E., Heidbreder, A., Coassin, S., Sumbalova, Z., Seifert, M., Dichtl, S., Theurl, I., Gnaiger, E., Kronenberg, F., Frauscher, B., Högl, B., & Weiss, G. (2019). Association of mitochondrial iron deficiency and dysfunction with idiopathic restless legs syndrome. *Movement Disorders*, *34*(1), 114–123. https://doi.org/https://doi.org/10.1002/mds.27482

Hentze, M. W., Muckenthaler, M. U., & Andrews, N. C. (2004). Balancing Acts: Molecular Control of Mammalian Iron Metabolism. *Cell*, *117*(3), 285–297. https://doi.org/https://doi.org/10.1016/S0092-8674(04)00343-5

Im, H.-J., Kim, J. H., Yun, C.-H., Kim, D. W., & Oh, J. (2020). Changes in Hepcidin Serum Levels Correlate with Clinical Improvement in Idiopathic Restless Legs Syndrome Patients. *Journal of Clinical Medicine*, *9*(12), 4115. https://doi.org/10.3390/jcm9124115

Kim, T.-J., Cha, K. S., Lee, S., Yang, T.-W., Kim, K. T., Park, B.-S., Jun, J.-S., Lim, J.-A., Byun, J.-I., Sunwoo, J.-S., Shin, J.-W., Kim, K. H., Lee, S. K., & Jung, K.-Y. (2020). Brain regions associated with periodic leg movements during sleep in restless legs syndrome. *Scientific Reports*, *10*(1), 1615. https://doi.org/10.1038/s41598-020-58365-0

Lanza, G., Bachmann, C., Ghorayeb, I., Wang, Y., Ferri, R., & Paulus, W. (2016). Central and peripheral nervous system excitability in restless legs syndrome. *Sleep Medicine*, *31*. https://doi.org/10.1016/j.sleep.2016.05.010

Lanza, G., Lanuzza, B., Aricò, D., Cantone, M., Cosentino, F. I. I., Pennisi, M., Bella, R., Pennisi, G., & Ferri, R. (2015). Direct comparison of cortical excitability to transcranial magnetic stimulation in obstructive sleep apnea syndrome and restless legs syndrome. *Sleep Medicine*, *16*(1), 138–142. https://doi.org/10.1016/j.sleep.2014.08.016

Larsson, B. W., Kadi, F., Ulfberg, J., & Aulin, K. P. (2007). Skeletal muscle morphology in patients with restless legs syndrome. *European Neurology*, *58*(3), 133–137. https://doi.org/10.1159/000104712

Levi, S., Ripamonti, M., Dardi, M., Cozzi, A., & Santambrogio, P. (2021). Mitochondrial Ferritin: Its Role in Physiological and Pathological Conditions. *Cells*, *10*(8). https://doi.org/10.3390/cells10081969

Lin, S.-W., Chen, Y.-L., Kao, K.-C., Yang, C.-T., Chuang, L.-P., Chou, Y.-T., Lai, S.-C., Chen, R.-S., & Chen, N.-H. (2013). Diseases in Patients Coming to a Sleep Center with Symptoms Related to Restless Legs Syndrome. *PLOS ONE*, *8*(8), e71499. https://doi.org/10.1371/journal.pone.0071499

Magalhães, S., Kaelin-Lang, A., Sterr, A., Prado, G., Eckeli, A., & Conforto, A. (2015). Transcranial magnetic stimulation for evaluation of motor cortical excitability in Restless Legs Syndrome / Willis-Ekbom disease. *Sleep Medicine*, *16*. https://doi.org/10.1016/j.sleep.2015.03.018

Manconi, M., Garcia-Borreguero, D., Schormair, B., Videnovic, A., Berger, K., Ferri, R., & Dauvilliers, Y. (2021). Restless legs syndrome. *Nature Reviews Disease Primers*, *7*(1), 80. https://doi.org/10.1038/s41572-021-00311-z

Mansukhani, M. P., Covassin, N., & Somers, V. K. (2019). Neurological Sleep Disorders and Blood Pressure. *Hypertension*, *74*(4), 726–732. https://doi.org/10.1161/HYPERTENSIONAHA.119.13456

McCarthy, R. C., & Kosman, D. J. (2015). Mechanisms and regulation of iron trafficking across the capillary endothelial cells of the blood-brain barrier. *Frontiers in Molecular Neuroscience*, *8*, 31. https://doi.org/10.3389/fnmol.2015.00031

Mills, E., Dong, X.-P., Wang, F., & Xu, H. (2010). Mechanisms of brain iron transport: insight into neurodegeneration and CNS disorders. *Future Medicinal Chemistry*, *2*(1), 51–64. https://doi.org/10.4155/fmc.09.140

Mohri, I., Kato-Nishimura, K., Tachibana, N., Ozono, K., & Taniike, M. (2008). Restless legs syndrome (RLS): an unrecognized cause for bedtime problems and insomnia in children. In *Sleep medicine* (Vol. 9, Issue 6, pp. 701–702). https://doi.org/10.1016/j.sleep.2007.08.005

Para, K. S., Chow, C. A., Nalamada, K., Kakade, V. M., Chilakamarri, P., Louis, E. D., & Koo, B. B. (2019). Suicidal thought and behavior in individuals with restless legs syndrome. *Sleep Medicine*, *54*, 1–7. https://doi.org/10.1016/j.sleep.2018.09.019

Patton, S. M., Ponnuru, P., Snyder, A. M., Podskalny, G. D., & Connor, J. R. (2011). Hypoxia-inducible factor pathway activation in restless legs syndrome patients. *European Journal of Neurology*, *18*(11), 1329–1335. https://doi.org/10.1111/j.1468-1331.2011.03397.x

Pennestri, M. H., Montplaisir, J., Colombo, R., Lavigne, G., & Lanfranchi, P. A. (2007). Nocturnal blood pressure changes in patients with restless legs syndrome. *Neurology*, *68*(15), 1213–1218. https://doi.org/10.1212/01.wnl.0000259036.89411.52

Picchietti, D. L., Van Den Eeden, S. K., Inoue, Y., & Berger, K. (2017). Achievements, challenges, and future perspectives of epidemiologic research in restless legs syndrome (RLS). *Sleep Medicine*, *31*, 3–9. https://doi.org/https://doi.org/10.1016/j.sleep.2016.06.007

Pratt, J. J., & Khan, K. S. (2016). Non-anaemic iron deficiency - a disease looking for recognition of diagnosis: a systematic review. *European Journal of Haematology*, *96*(6), 618–628. https://doi.org/10.1111/ejh.12645

Quiroz, C., Gulyani, S., Ruiqian, W., Bonaventura, J., Cutler, R., Pearson, V., Allen, R. P., Earley, C. J., Mattson, M. P., & Ferré, S. (2016). Adenosine receptors as markers of brain iron deficiency: Implications for Restless Legs Syndrome. *Neuropharmacology*, *111*, 160–168. https://doi.org/10.1016/j.neuropharm.2016.09.002

Reichert, C. O., da Cunha, J., Levy, D., Maselli, L. M. F., Bydlowski, S. P., & Spada, C. (2017). Hepcidin: Homeostasis and Diseases Related to Iron Metabolism. *Acta Haematologica*, *137*(4), 220–236. https://doi.org/10.1159/000471838

Rizzo, G., Li, X., Galantucci, S., Filippi, M., & Cho, Y. W. (2017). Brain imaging and networks in restless legs syndrome. *Sleep Medicine*, *31*, 39–48. https://doi.org/10.1016/j.sleep.2016.07.018

Rouault, T. A., Zhang, D.-L., & Jeong, S. Y. (2009). Brain iron homeostasis, the choroid plexus, and localization of iron transport proteins. *Metabolic Brain Disease*, *24*(4), 673–684. https://doi.org/10.1007/s11011-009-9169-y

Sarayloo, F., Dion, P. A., & Rouleau, G. A. (2019). MEIS1 and Restless Legs Syndrome: A Comprehensive Review. *Frontiers in Neurology*, *10*, 935. https://doi.org/10.3389/fneur.2019.00935

Schnell, P. O., Ignacak, M. L., Bauer, A. L., Striet, J. B., Paulding, W. R., & Czyzyk-Krzeska, M. F. (2003). Regulation of tyrosine hydroxylase promoter activity by the von Hippel-Lindau tumor suppressor protein and hypoxia-inducible transcription factors. *Journal of Neurochemistry*, *85*(2), 483–491. https://doi.org/10.1046/j.1471-4159.2003.01696.x

Schormair, B., Zhao, C., Bell, S., Tilch, E., Salminen, A. V, Pütz, B., Dauvilliers, Y., Stefani, A., Högl, B., Poewe, W., Kemlink, D., Sonka, K., Bachmann, C. G., Paulus, W., Trenkwalder, C., Oertel, W. H., Hornyak, M., Teder-Laving, M., Metspalu, A., … Wilson, C. H. (2017). Identification of novel risk loci for restless legs syndrome in genome-wide association studies in individuals of European ancestry: a meta-analysis. *The Lancet Neurology*, *16*(11), 898–907. https://doi.org/10.1016/S1474-4422(17)30327-7

Snyder, A. M., Wang, X., Patton, S. M., Arosio, P., Levi, S., Earley, C. J., Allen, R. P., & Connor, J. R. (2009). Mitochondrial ferritin in the substantia nigra in restless legs syndrome. *Journal of Neuropathology and Experimental Neurology*, *68*(11), 1193–1199. https://doi.org/10.1097/NEN.0b013e3181bdc44f

Stevens, M. S. (2015). Restless Legs Syndrome/Willis-Ekbom Disease Morbidity: Burden, Quality of Life, Cardiovascular Aspects, and Sleep. *Sleep Medicine Clinics*, *10*(3), 369–373, xv–xvi. https://doi.org/10.1016/j.jsmc.2015.05.017

Szentkirályi, A., Völzke, H., Hoffmann, W., Trenkwalder, C., & Berger, K. (2014). Multimorbidity and the risk of restless legs syndrome in 2 prospective cohort studies. *Neurology*, *82*(22), 2026–2033. https://doi.org/10.1212/WNL.0000000000000470

Trenkwalder, C., Allen, R., Högl, B., Clemens, S., Patton, S., Schormair, B., & Winkelmann, J. (2018). Comorbidities, treatment, and pathophysiology in restless legs syndrome. *The Lancet. Neurology*, *17*(11), 994–1005. https://doi.org/10.1016/S1474-4422(18)30311-9

Trenkwalder, C., Allen, R., Högl, B., Paulus, W., & Winkelmann, J. (2016). Restless legs syndrome associated with major diseases: A systematic review and new concept. *Neurology*, *86*(14), 1336–1343. https://doi.org/10.1212/WNL.0000000000002542

Vela, D. (2018). Hepcidin, an emerging and important player in brain iron homeostasis. *Journal of Translational Medicine*, *16*(1), 25. https://doi.org/10.1186/s12967-018-1399-5

Venkateshiah, S. B., & Ioachimescu, O. C. (2015). Restless legs syndrome. *Critical Care Clinics*, *31*(3), 459–472. https://doi.org/10.1016/j.ccc.2015.03.003

Walters, A. S., & Rye, D. B. (2009). Review of the relationship of restless legs syndrome and periodic limb movements in sleep to hypertension, heart disease, and stroke. *Sleep*, *32*(5), 589–597. https://doi.org/10.1093/sleep/32.5.589

Willis, T. The london Practise of Physick (Basset & Cooke, 1685)

Winkelman, J. W., Shahar, E., Sharief, I., & Gottlieb, D. J. (2008). Association of restless legs syndrome and cardiovascular disease in the Sleep Heart Health Study. *Neurology*, *70*(1), 35–42. https://doi.org/10.1212/01.wnl.0000287072.93277.c9

Winkelmann, J., Czamara, D., Schormair, B., Knauf, F., Schulte, E. C., Trenkwalder, C., Dauvilliers, Y., Polo, O., Högl, B., Berger, K., Fuhs, A., Gross, N., Stiasny-Kolster, K., Oertel, W., Bachmann, C. G., Paulus, W., Xiong, L., Montplaisir, J., Rouleau, G. A., … Meitinger, T. (2011). Genome-wide association study identifies novel restless legs syndrome susceptibility loci on 2p14 and 16q12.1. *PLoS Genetics*, *7*(7), e1002171–e1002171. https://doi.org/10.1371/journal.pgen.1002171

Wu, Q., Wu, W.-S., Su, L., Zheng, X., Wu, W.-Y., Santambrogio, P., Gou, Y.-J., Hao, Q., Wang, P.-N., Li, Y.-R., Zhao, B.-L., Nie, G., Levi, S., & Chang, Y.-Z. (2019). Mitochondrial Ferritin Is a Hypoxia-Inducible Factor 1α-Inducible Gene That Protects from Hypoxia-Induced Cell Death in Brain. *Antioxidants & Redox Signaling*, *30*(2), 198–212. https://doi.org/10.1089/ars.2017.7063

Yeh, W.-L., Lu, D.-Y., Lin, C.-J., Liou, H.-C., & Fu, W.-M. (2007). Inhibition of Hypoxia-Induced Increase of Blood-Brain Barrier Permeability by YC-1 through the Antagonism of HIF-1α Accumulation and VEGF Expression. *Molecular Pharmacology*, *72*(2), 440 LP – 449. https://doi.org/10.1124/mol.107.036418

Yepes, G., Guitart, X., Rea, W., Newman, A. H., Allen, R. P., Earley, C. J., Quiroz, C., & Ferré, S. (2017). Targeting hypersensitive corticostriatal terminals in restless legs syndrome. *Annals of Neurology*, *82*(6), 951–960. https://doi.org/10.1002/ana.25104

Научни трудове на Съюза на учените в България–Пловдив. Серия Г. Медицина, фармация и дентална медицина т. XXVII. ISSN 1311-9427 (Print), ISSN 2534-9392 (On-line). 2022. Scientific works of the Union of Scientists in Bulgaria-Plovdiv, series G. Medicine, Pharmacy and Dental medicine, Vol. XXVII. ISSN 1311-9427 (Print), ISSN 2534-9392 (On-line). 2022.

АНТРОПОЛОГИЧНО ПРОУЧВАНЕ НА ДОЛНИТЕ ЗЪБИ ПРИ БЪЛГАРИ ОТ ЮЖНИЯ РЕГИОН ЗА ОПРЕДЕЛЯНЕ НА ПОЛА

Здравка Харизанова[1*], Атанас Балтаджиев[1], Ферихан Попова[1], Мирослава Йорданова[2], Мариета Пейчева[3], Емре Боячи

1Катедра по Анатомия, Хистология и Ембриология, Медицински факултет, Медицински университет- бул. „Васил Априлов “15А, 4002, Пловдив
2Катедра по Ортодонтия, Дентален факултет, Медицински университет- бул. „Христо Ботев“3, 4002, Пловдив
3Катедра по Неврология, Медицински факултет, Медицински университет- бул. „Васил Априлов “15А, 4002, Пловдив

ANTHROPOLOGICAL STUDY OF MANDIBULAR TEETH IN SOUTH BULGARIANS FOR PREDICTING OF SEX

Zdravka Harizanova [1*], Atanas Baltadjiev[1], Ferihan Popova[1], Miroslava Yordanova[2], Marieta Peycheva[3], Emre Boyaci

1Department of Anatomy, Histology and Embryology, Faculty of Medicine, Medical University - Plovdiv, 15A Vassil Aprilov Blvd., 4002, Bulgaria
2Department of Orthodontics, Faculty of Dental Medicine, Medical University- Plovdiv, 3 Hristo Botev Blvd., 4002, Bulgaria
3Department of Neurology, Faculty of Medicine, Medical University- Plovdiv, 15A Vassil Aprilov Blvd., 4002, Bulgaria

Abstract

The aim of the present study was to determine the sex differences in odontometric dimensions of mandibular teeth in Bulgarians. The study included 169 subjects of Bulgarian origin in the age group of 20 – 40 years. Buccolingual, mesiodistal and cervicoincisal dimensions of mandibular

teeth were measured by Dentistry Sliding Vernier Caliper and analyzed with SPSS 23.0. Cervicoincisal dimensions in mandibular premolars and molars were significantly higher in males compared to females. Similar significant differences were found in mesiodistal dimensions in mandibular canines and first molars. Buccolingual dimensions in lower molars were significantly higher in males compared to females while for mandibular lateral incisors females show significantly higher values than males. The results of the present measurements exhibited significant sex differences in mandibular teeth in Bulgarians. Our results showed that mandibular canines and molars exhibited the greatest sexual dimorphism. In accordance with similar odontometric studies, teeth may differentiate both genders and thus determine the need for further investigations in this field.
Key words: sex differences, odontometric dimensions, mandibular teeth.

Въведение

Определянето на пола в съдебната медицина е много важна стъпка за идентификацията на индивида, тъй като процентът на възможни съвпадения ще се намали с 50 %. Това е важно и при инциденти, когато телата са увредени, така че не могат да бъдат разпознати. Зъбите са отличен материал за антропологични, генетични, одонтологични и съдебномедицински изследвания, защото са съставени от най-твърдата и химически устойчива тъкан в човешкото тяло **(Ditch, 1972)**. Одонтометрията помага при дефинирането на пола при индивиди, при които вторичните полови белези още не са се развили. Методът е по-евтин от ДНК анализ, както и не изисква специфична техника. Има много проучвания, в които се докладват разлики между мъжките и женските одонтометрични размери. Освен това стандартите при едни популации са неприложими при други. Целта на това проучване е да се оцени степента на полов диморфизъм при долните зъби на българи от Южния регион и така да се представи одонтометрията като приложима и лесно достъпна допълнителна методика за определяне на пола.

Материали и методи

Настоящото проучване включва 86 мъже и 83 жени от български произход от Южна България на възраст между 20 и 40 години. Всички бяха информирани за целта на проучването и подписаха информирани съгласия. Критерии за включване бяха: наличие на пълно и периодонатлно здраво съзъбие, ортогнатна захапка, липса на кариес, абразия, коронки и мостове. Критерии за изключване бяха: история или клинична находка на цепка на твърдото небце, лицевочелюстни операции или травми, метаболитни заболявания или други отклонения в развитието.

Вестибуло-лингвални, медиодистални размери и височина на коронката на долните зъби бяха измерени с помощта на дентален шублер с плъзгащи краища, дебеломер тип А и тип Б. Използвахме техниката на Мартин-Залер от 1957, модифицирана от Йорданов **(Yordanov, 2012**).

Размерите бяха анализирани с SPSS 23.0, използвайки Student's t-test. Нивото на статистическа значимост беше определено при P<0.05. Степента на статистическа значимост се прие за слаба при P<0.05, средна при 0,01>P>0,001 и висока при P<0,001.

Резултати

1. Открихме статистически значими разлики между двата пола при височината на коронката на долните премолари в полза на мъжете, при първите степента на значимост беше висока, при вторите десни премолари беше средна. (**Таблица 1**).

Таблица 1. Сравнение между височината на долните премолари при мъже и жени.

	Мъже				Жени				Полов диморфизъм
Зъб	N	Mean	SD	SE	N	Mean	SD	SE	P
P34H	86	7.16	0.72	0.11	83	6.47	0.70	0.11	0.001
P35H	86	6.95	0.75	0.12	83	6.40	0.69	0.11	0.001
P44H	86	7.07	0.77	0.12	83	6.37	0.72	0.11	0.001
P45H	86	6.79	0.83	0.13	83	6.28	0.91	0.14	0.008

2. Подобни разлики открихме и при височината на коронките на долните молари отново в полза на мъжете, като степента на значимост беше средна. (**Таблица 2**).

Таблица 2. Сравнение между височината на долните молари при мъже и жени.

	Мъже				Жени				Полов диморфизъм
Зъб	N	Mean	SD	SE	N	Mean	SD	SE	P
M36H	86	6.28	0.63	0.10	83	5.91	0.53	0.08	0.004
M37H	86	6.19	0.59	0.09	83	5.84	0.53	0.08	0.005
M46H	86	6.23	0.61	0.09	83	5.83	0.58	0.09	0.003
M47H	86	6.12	0.63	0.10	83	5.72	0.59	0.09	0.003

3. Медиодисталните размери на долните канини показаха слаба степен статистически значима разлика в полза на мъжете. (**Таблица 3**).

Таблица 3. Сравнение между медиодисталните размери на долните канини при мъже и жени.

	Мъже				Жени				Полов диморфизъм
Зъб	N	Mean	SD	SE	N	Mean	SD	SE	P
C33MD	86	6.88	0.73	0.11	83	6.51	0,59	0.09	0.011
C43MD	86	6.88	0.85	0.13	83	6.51	0.59	0.09	0.021

4. Подобни статистически значими различия открихме при медиодисталните размери долните първи молари отново в полза на мъжете, като степента на значимост при десните първи молари беше средна, а при левите- слаба. (**Таблица 4**).

Таблица 4. Сравнение между медиодисталните размери на долните първи молари при мъже и жени.

	Мъже				Жени				Полов диморфизъм
Зъб	N	Mean	SD	SE	N	Mean	SD	SE	P
M36MD	86	10.79	0.56	0,09	83	10.42	0.85	0.13	0.019
M46MD	86	10.78	0.57	0.09	83	10.36	0.76	0.12	0.006

5. Ние открихме статистически значими различия между мъжете и жените при вестибулолингвалните размери долните леви латерални резци със слаба степен, но този път в полза на жените. (**Таблица 5**).

Таблица 5. Сравнение между вестибулолингвалните размери на долните леви латерални резци при мъже и жени.

	Мъже				Жени				Полов диморфизъм
Зъб	N	Mean	SD	SE	N	Mean	SD	SE	P
I32VL	86	5.63	0.69	0.11	83	5.88	0.45	0.07	0.045

6. Подобни различия намерихме при вестибулолингвалните размери на долните молари в полза на мъжете, като те бяха с висока степен при първите молари и с ниска степен при вторите. (**Таблица 6**).

Таблица 6. Сравнение между вестибулолингвалните размери на долните молари при мъже и жени.

	Мъже				Жени				Полов диморфизъм
Зъб	N	Mean	SD	SE	N	Mean	SD	SE	P
M36VL	86	10.65	0.72	0.11	83	10.05	0.53	0.08	0.001
M37VL	86	10.28	0.59	0.09	83	9.98	0.46	0.07	0.010
M46VL	86	10.67	0.68	0.10	83	10.05	0.49	0.08	0.001
M47VL	86	10.26	0.54	0.08	83	10.00	0.49	0.07	0.023

Обсъждане

Нашите резултати показаха наличие на полов диморфизъм при някои от размерите на долните зъби в полза на мъжете. Те са подобни на резултати, докладвани от Ditch and Rose **(1972)**, които първи са доказали, че зъбите успешно могат да диференцират половете. Други автори също потвърждават тези изследвания **(Iscan и Kedici, 2003, Pettenati- Soubayroux, 2002)**. Ние открихме статистически значими разлики при височината на долните премоли и молари в полза на мъжете, което вероятно се дължи на факта, че мъжете имат по-големи размери на черепа, както и долната трета на лицето (**Kajanoja, 1966**). Tejasvi **(2018)** измерва обиколката на черепа при индийци и също докладва по-големи размери при мъжете.

Различия при коронковата височина на долните зъби в полза на мъжете са регистрирани и от Nagpal **(2017)**, Lakhanpal **(2013)**, Garn **(1967a)**.

Според нашето проучване статистически значими разлики има и при медиодисталните размери на мандибуларните кучешки зъби и първите молари, както и при вестибулолингвалните размери на долните молари в полза на мъжете. Причините за това вероятно са разликите при диференцияцията на съзъбието при мъжете и жените. Според Schwartz **(2005)** концентрацията на половите хормони по време на развитието на зъбните зародиши е свързано с това. Разликите в одонтометричните размери между половете се дължи на дебелината на зъбния дентин, която е по-голяма при мъжете, защото митотичната клетъчна активност на денталния епител се повлиява от Y- хромозомата. Тя индуцира образуването на дентин, което определя размера на емайло- дентиновата граница. Тези открития са сходни с резултатите на Smith **(2006)** и Saunders **(2007)**, които докладват по-голяма дентинова зона при мъжете, което води до по-големи одонтометрични размери при мъжете, отколкото при жените.

Garn предлага формула за изчисляване на процента на полов диморфизъм: ((Xm/Xf)-1) *100, където Xm е средната стойност на зъбните размери при мъжете, а Xf- при жените **(1967a).**

Според нашите резултати вестибулолингвалните размери на долните първи молари показват най-висок процент на полов диморфизъм (6,26%) с висока степен на статистическа значимост (P<0,001). Те са подобни на резултатите на Prabhu **(2009)**, който измерва денталните коронки при индийци и открива, че вестибулолингвалните размери при долните първи молари показват висока степен на полов диморфизъм (3,53%). Acharya открива същото **(2008)**, докато Narang **(2015)** не открива полов диморфизъм при долните молари.

Нашето проучване открива висока степен на полов диморфизъм при медиодисталните размери на долните на канини (5,68%) също в полза на мъжете. Това е в съответствие с резултатите на Garn **(1967b)**, както и на Lysell **(1982)**. Lew **(1991)** измерват медиодисталните размери на денталните коронки при китайци, Hashim **(1993**)- при араби, Khamis **(2014)**- при малайзийци и докладват сходни резултати.

За разлика от нашите резултати, при които вестибулолингвалните размери на долните канини не показват полов диморфизъм, Iscan **(2003)** откриват такъв при туската популация.

Степента на полов диморфизъм при медиодисталните размери на долните първи молари беше най-ниска според нашето изследване (3,65%), което е подобно на резлултатите на Narang **(2015)**, но противоречи на резултатите от Astete **(2009)**, който проучва испанци и чилийци, но не открива полов диморфизъм при долните първи молари.

Ние откриваме статистически значими разлики във вестибулолингвалните размери на долните леви латерални резци в полза на жените. Други автори като Acharya, **(2008)** който проучва непалци, Neelakshi, **(2016)**, който измерва индийци, Otuaga, **(2019)**, който проучва нигерийци докладват също по-високи средни стойности при жените, отколкото при мъжете. Тези резултати вероятно могат да бъдат обяснени с еволюцията на скелетната система, която намалява половия диморфизъм.

Фактът, че при различните популации различни мандибуларни зъби показват полов диморфизъм, доказва, че одонтометричните размери са популационно- специфични, което определя необходимостта от информация за всяка популация.

В някои проучвания медиодисталните размери показват по-висок полов диморфизъм, а при други вестибулолингвалните размери. Поради тези причини се препоръчва измерването на всички одонтометрични размери.

Извод

Половият диморфизъм в зъбните размери и точността на определяне на пола варира при различните популации, поради което се налага определянето на специфични популационни стойности, за да стане възможна идентификацията. Настоящото проучване открива наличието на полов диморфизъм при коронковата височина на долните премолари и молари, медиодисталните размери на долните кучешки зъби и първи молари, както и вестибулолингвалните размери на долните леви латерални резци и молари при българите. Нашите резултати показват, че долните молари проявяват най-висока степен на полов диморфизъм. В съответствие с подобни одонтометрични проучвания, зъбите могат успешно да диференцират двата пола.

Библиография

1. **Acharya, BA., S. Mainali**, Sex discrimination potential of buccolingual and mesiodistal tooth dimensions. J Forensic Sci,**53**(4), 2008 Jul, 790-2
2. **Astete, C., JS. Valenzuela, IS. Galdames**, Sexual dimorphism in the tooth dimensions of Spanish and Chilaean people. Int J Odontostomatol., **3**(1), 2009, 47-50
3. **Ditch, L., J. Rose**. A multivariate dental sexing technique.Am. - J. Phys. Anthropol., **37,** 1972, 61-64.
4. **Garn, S. M., A. B. Lewis, D. R. Swindler, R. S. Kerewski**. Genetic control of sexual dimorphism in tooth size. - J. Dent. Res., **46**(5), 1967a, 963-972.
5. **Garn, SM., AB. Lewis, RS. Kerewsky**, Buccolingual size asymmetry and its developmental meaning. Angle Orthod., **37**(3), 1967b, 186-93
6. **Hashim, HA., ZA. Murshid**, Mesiodistal tooth width. A comparison between Saudi males and females. Part I. Egypt Dent J., **39**(1), 1993, 343-6

7. **Iscan, M. Y., P. S. Kedici**. Sexual variation bucco-lingual dimensions in Turkish dentition. - Forensic Sci. Int., **137**, 2003, 160-164.

8. **Kajanoja**, P. Sex determination of Finish crania by discriminant function analysis. American Journal of Physical Anthropology, **24**, 1966, 29-33.

9. **Khamis, MF., JA. Taylor, SN. Malik, GC. Townsend**, Odontometric sex variation in Malaysians with application to sex prediction, Forensic Sci Int, **234**:183, 2014, 1-7

10. **Lakhanpal, M., N. Gupta, N. C. Rao, S. Vashisth**. Tooth dimension variations as a gender determinant in permanent maxillary teeth. - JSM Dentistry, **1**(1), 2013, 1014-1017.

11. **Lew, KK., SB. Keng**, Anterior crown dimensions and relationship in an ethnic Chinese population with normal occlusions. Aust OrthodJ., **12**(2), 1991, 105-9

12. **Lysell, L., N. Myrberg**, Mesiodistal tooth size in the deciduous and permanent dentitions. Eur J Orthod. **4**(2), 1982, 113-22.

13. **Nagpal, B., H. S. Sreeshyla, Y. Mukesh**. Reliability of Odontometric Variations as an Important Aid in Gender Determination. Indian Internet Journal of Forensic Medicine and Toxicology, **15**, 2017, 76-81.

14. **Narang, S. R., S. A. Manchanda, S. Balwinder**. Sex assessment by molar odontometrics in North Indian population. – J. Forensic Dent. Sci., **7**, 2015, 54-58.

15. **Neelakshi, P., SM. Mang**, Evaluation of sexual dimorphism in maxillary and mandibular canine using mesiodistal, labiolingual dimensions, and crown height, I. J. Of Dental Research, **27**(5), 2016, 473-476

16. **Otuaga, PO., LE. Chris-Ozoko, LS. Oghenetega, J.C. Oyem,** A Comparative Study of the Canine Tooth as a Tool in Gender Determination in Nigerian Population, Galician medical journal, Vol. **26**(2), 2019

17. **Pettenati-Soubayroux, I., M. Signoli, O. Dutour**. Sexual dimorphism in teeth-discriminatory effectiveness of permanent lower canine size observed in a XVIIIth century osteological series. - Forensic Sci. Int., **126**, 2002, 227-232.

18. **Prabhu, S., AB Acharya**, Odontometric sex assessment in Indians, Forensic Sci Int, **192**(1-3):129, 2009, 1-5

19. **Saunders, S. R., A. H. Chan, B. Kahlon, H.F. Kluge, C. M. FitzGerald**. Sexual dimorphism of the dental tissues in human permanent mandibular canines and third premolars. - Am. J. Phys. Anthropol., **133**, 2007, 735-740.

20. **Schwartz**, **G. T., M. C. Dean**. Sexual dimorphism in modern human permanent teeth. - Am. J. Phys. Anthropol., **128**, 2005, 312-317.

21. **Smith, T. M., A. J. Olejniczak, D. J. Reid, R. J. Ferrel, J. J. Hublin**. Modern human molar enamel thickness and enamel-dentine junction shape. - Arch. Oral. Biol. **51**, 2006, 974-995.

22. **Tejasvi, A., H. Bhayya, M. Pooja, P. Donempudi**. Application of Odontometry in gender determination- a cross sectional study. - Saudi Journal of Oral and Dental Research, **3**, 2018, 235-238.

23. **Yordanov, J., K. Uzunov, H. Fakih**. **Manual in anatomy and anthropology for dentists.** 1st edition, Artgraf, Sofia, 2012, 248-258 [in Bulgarian].

***Corresponding author e-mail: zarahar@abv.bg, Zdravka.Harizanova@mu-plovdiv.bg**

Научни трудове на Съюза на учените в България–Пловдив. Серия Г. Медицина, фармация и дентална медицина т. XXVII. ISSN 1311-9427 (Print), ISSN 2534-9392 (On-line). 2022. Scientific works of the Union of Scientists in Bulgaria-Plovdiv, series G. Medicine, Pharmacy and Dental medicine, Vol. XXVII. ISSN 1311-9427 (Print), ISSN 2534-9392 (On-line). 2022.

АЛТЕРНАТИВНА/КОМПЛЕМЕНТАРНА (АМ/КМ) МЕДИЦИНА ПРИ ПОСТ- COVID 19 ПАЦИЕНТИ

Йорданка Стайкова-Пировска[1], Никола Пировски[1], Любима Деспотова-Толева[2]
1 Катедра Вътрешни болести и Обща медицина, Тракийски университет, Медицински факултет, Стара Загора
1 Катедра Анатомия Анатомия, Лаборатория по Биомеханика,Тракийски университет, Медицински факултет, Стара Загора
2 Катедра Обща медицина и Урология, Медицински университет, Пловдив

ALTERNATIVE / COMPLEMENTARY (AM / CM) MEDICINE IN POST COVID-19 PATIENTS

Yordanka Staykova-Pirovska[1], Nikola Pirovski[1], Lubima Despotova-Toleva[2]
1 Department of Internal Medicine and General Medicine, Trakia university, Medical faculty, Stara Zagora
1 Department of Anatomy, Laboratory of Biomechanics, Trakia university, Medical faculty, Stara Zagora
2Department of General Medicine and Urology, Medical university of Plovdiv

Abstract

Introduction. Most patients after COVID-19 have persistent symptoms such as cough, fever, fatigue, shortness of breath, chest pain, headache, depression, anxiety, and more. These symptoms are difficult to control by conventional medicine, leading to the search for alternative therapies to relieve symptoms and improve quality of life.

Methodology.A literature review of the scientific publications was conducted in the open access databases such as PubMed, Google shcolar, with keywords alternative, complementary, holistic therapies, post-COVID, TCM, Ayurveda, acupuncture. Out of 82 selected titles, 19 articles remained for final analysis.

Results. More and more specialists from different countries are turning to the application

of various traditional holistic systems and complementary therapies in order to eliminate complaints, fully recover and improve the quality of life of patients. Symptoms of post COVID-19 must be timely and effectively managed to avoid progression of complications. The cases of application of these therapies in the practice of dealing with post –COVID-19 are still few, but the trend is growing: widespread integration of alternative therapies in conventional medicine.
Key words: alternative medicine, TCM, Ayurveda, complementary medicine, post- COVID-19

Въведение

Заболяването COVID-19 (Corona Virus Disease-19), е силно инфекциозно респираторно заболяване, което предизвиква дихателна, физическа и психическа дисфункция. При повечето пациенти се наблюдава висока температура, възпалено гърло, диспнея. По-рядко срещани симптоми са запушен нос, възпалено гърло, диария, гадене, повръщане, загуба на вкус и/или мирис, главоболие и световъртеж.(Jeremy, 2020)(Azeem, 2020).

Възстановяването към нормалното ежедневие след инфекция с COVID-19 е постепенен процес. На повечето пациенти им трябват 2-3 седмици за пълно възстановяване (Nesari,2021), като само 65% от хората се връщат до предишното им ниво на здраве за този период според американско изследване (Greenhalgh,2020). Някои пациенти, които са преболедували COVID-19, продължават да имат повтарящи и продължаващи симптоми и клинични находки повече от 4 седмици след първоначалното възстановяване (Nesari,2021). Продължаващите симптоми на възпаление след остро увреждане на COVID-19 на органите, които могат да продължат с месеци се наричат „Синдром след COVID-19 или продължителен COVID“ (Post COVId-19 Syndrome or Long COVID) (Naralia,2021). В индонезийско проучване на 463 пациенти след преболедуване на COVID-19 се установява, че 63,5% от тях са имали този продължителен ковид синдром (Naralia,2021).В друг доклад дефинират пост-остър COVID-19, като продължаващ повече от три седмици от началото на първите симптоми, а хроничен COVID-19, когато симптоматиката продължава повече от 12 седмици(Greenhalgh,2020). Пост-острият COVID-19 („ Long covid“) се смята, че е мултисистемно заболяване, понякога възникващо след относително леко остро заболяване(Greenhalgh,2020). Около 87,4% от хората съобщават, че след преболедуване на това заболяване чувстват поне един постоянен симптом, като най-честите са хронична умора и задух (Naralia,2021), при други пациенти се срещат и кашлица, субфебрилитет, гръдна болка, главоболие, неврокогнитивни затруднения, мускули болки и слабост, стомашно-чревно разстройство, обриви, метаболитни нарушения (като лош контрол на диабета), тромбоемболични състояния, депресия и други психични състояния (Nesari,2021).

Смята се, че пост-COVID-19 състоянието се проявява при пациенти, които са имали различни заболявания по време на острата инфекция, включително леки или асимптоматични инфекции. Все още се анализират тези след остри симптоми и клинични находки, от медицинската общност. Нужен е холистичен подход при справянето с тези продължителни оплаквания, както и за подобряване качеството на живот на тези пациенти (Nesari,2021). В някои страни вече се формират различни клиники и центрове за пост-COVID грижа, разполагащи с мултидисциплинарни екипи, които се стремят да осигурят цялостно и адекватно лечение на тези остатъчни оплаквания и симптоми. Също така има групи за подкрепа, които свързват хората и предоставят подкрепа, ресурси на засегнати от COVID-19 (Jeremy, 2020). Поради честото преобладаване на тези продължителни оплаквания при пациенти преболедували COVID-19, както и трудното им овладяване с конвенционални средства се предприе търсенето на литературни данни в научната общност, относно този въпрос.

Настоящото проучване има за цел да установи използват ли се алтернативните и неконвенционални методи за благотворно повлияване на здравето, при пост– COVID-19 пациенти.

Материал и методи

Проведен бе литературен обзор на научни статии в базата данни с отворен достъп, като PubMed, Google scholar, с ключови думи: *алтернативна, комплементарна, холистична медицина, пост-COVID-19*. Получените от първото търсене със селектираните ключови думи резултати не отговоряха на разработваната от нас тема, тъй като тези термини вече са придобили и друго значение в медицината. Беше проведено по-задълбочено търсене със селектирани и прецизирани ключови думи: *акупунктура, аюрведа, йога, билкова медицина, масаж, Традиционна Китайска Медицина (ТКМ)* и др, при което бяха намерени статии, отговарящи на поставената тема. Селекцията на намерените материали бе направена първоначално по заглавия, впоследствие избраните статии бяха селектирани на база резюмета и пълнотекстови статии, от тях 11 бяха изключени, тъй като не отговаряха на зададените параметри. 35 заглавия бяха свързани с алтернативна медицина и COVID-19, но бяха насочени към лечение и превенция. От останалите 26 заглавия, на следващия етап, се отделиха 7 протокола за систематични ревюта и останаха 19 статии за краен анализ.

Резултати

Световната здравна организация (СЗО) заявява, че има много действия, които могат да бъдат предприети по време на процеса на рехабилитация след COVID-19, включително дихателни упражнения и физически упражнения след изписване от болницата (WHO Europe, 2020),(Naralia,2021), като през май 2020 год. Регионалният им офис за Африка излезе с изявление в подкрепа на научно-доказани традиционни медицински системи от проведено проучване за ползата им при лечение и справяне с COVID-19 (Jeremy, 2020). Различните страни и техните правителства заемат широк диапазон от мнения. Страните като Китай и Индия промотират своите традиционни системи за лечение, докато САЩ, Канада и Австралия предупреждават за възможни вредни последици и измамни твърдения (Jeremy, 2020).

В страни където има традиционни медицински системи като Индия, Китай, Корея, работещи съвместно с конвенционалната здравна система, се наблюдава по-качествено овладяване и контрол на COVID-19 (Rastogi,2020).

При проучването ни бяха намерени множество статии свързани с различните комплементарни и традиционни системи (TICAM) и COVID-19. Преобладаващи са доклади от Китай, САЩ, Индия и Италия (Jeremy, 2020). Голяма част от тях са систематични обзори, които разглеждат различните традиционни и комплементарни терапии, повлияващи симптоми, които се срещат и при COVID-19 пациенти и обсъждат възможното им прилагане при това заболяване (Seifert,2020). Тук посочваме най-често срещаните в литературата обсъждани терапии с потенциална възможност за приложение при COVID-19 и пост-COVID-19 състояния.

Пандемията предостави възможност на Аюрведа да излезе на преден план. Поради незадоволителното конвенционално лечение, мнозина от медицинската общност започват да гледат с нова надежда и доверие в Аюрведа. Оказва се, че е нараснало почти три пъти търсене на аюрведични продукти от пациентите не само в Индия, но и в други страни, като износът им се е удвоил през времето на пандемията (Rastogi,2020). В Индия, традиционните медицински системи са обединени в термина AYUSH (аюрведа, йога, натуропатия, унани, сидха и хомеопатия), придобил популярност в световен мащаб със своите значими приноси по време на настоящата пандемия (Nesari,2021). Използването на AYUSH води до цялостно укрепване защитните сили на организма. Тази медицина вече е включена в “Post COVID Management Protocol от министерството на здравето и семейното благополучие в Индия (Nesari,2020). Някои автори смятат, че тази медицина ще помогне с контрола и справянето с COVID-19, тъй като обхваща физическото, психическото и духовното здраве, чрез различни холистични практики, етичен кодекс на поведение, здравословни хранителни навици и др.(Nesari,2021). Различните етерични масла, както и билки, които се използват в Аюрведа могат да се използват за дезинфекция на въздуха в помещението, тъй като имат силни бактерицидни и противовирусни свойства (Nesari,2021),

също така могат да се използват за поддържащо лечение към конвенционални терапия или самостоятелна терапия в случай на лек ход на инфекциозното заболяване (Seifert,2020).
Използването на Rasayana група растения, които се определят като имуномодулатори, възстановяват белодробния паренхим, както и производството на Т-клетки (Patil, 2020), спомагат за укрепване на цялото тяло (Nesari,2021), (Mangal, 2020) Asparagus Racemosus, Tinospora cordifolia, Nigella sativa, Withania Somnifera, Andrographis paniculate и Zingiber са други билки посочвани от авторите с потенциално влияние върху пост- COVID-19. Други дискутирани билки са Pelargonium Root Extract, Sambucus Nigra, Зелен чай, Ехинацея Cistus Incanus, които имат антибактериален и противовирусен ефект към параинфлуенца и инфлуенца вирусите (Seifert, 2020). Оптимизираният хранителен режим предимно на растителна основа може да има редица положителни ефекти върху имунната система. Витамин С, А и D също са много обсъждани, а от микроелементите селен и цинк (Seifert,2020).

Препоръчват се ежедневни практика на йогасана, пранаяма, медитация или сударшан крия йога, доколкото здравето позволява, за възстановяване на дихателната система както и на психическото здраве (Mangal, 2020).

Психосоматичните терапии намаляват индивидуалния стрес, възпаление, като повишават имунната защита, но все пак изненадващо малко изследвания са публикувани за тях и COVID-19 (Jeremy, 2020).
В сегашната ситуация, мнозинството от пациентите в Китай и Индия, биват лекувани с традиционните за страната видове медицина едновременно с конвенционалната (Seifert,2020).

Заедно с тези систематични ревюта в литературата се срещат и протоколи, които имат за цел да докажат ефекта на тези терапии при COVID-19 и/или пост-COVID-19 пациенти.

Сравнително по-малко доклади се откриват относно прилагането на тези методи при пост-COVID-19 пациенти. При възстановяването на пациенти с леко и умерено преболедуване на COVID-19, е била прилагана и ТКМ с добър ефект (Mehta,2021).
Различни дихателни техники от йога и цигун, са били използвани при възстановителния процес за справяне с остатъчните симптоми (Greenhalgh,2020), в друго подобно проучване пациентите докладват за намаляване на симптомите на „Long COVID“, като умора, задух и суха кашлица. От друга страна те водят до увеличаване на белодробния капацитет, което може да се види от повишаване на насищането с кислород на кръвта (Naralia, 2021).

Заключение

Учени от цял свят провеждат проучвания с цел установяване ползата от прилагането на алтернативни и традиционни системи с потенциал за предотвратяване, лечение, както и справяне с пост-COVID-19 състоянията, като най-активни са Китай, САЩ, Индия и Италия. Все повече специалисти от различни страни се ориентират към прилагането на различни традиционни холистични системи и комплементарни терапии, с цел по-бързо и пълноценно възстановяване и подобряване качеството на живот на пациентите, тъй като симптомите след COVID-19 трябва да бъдат своевременно и ефективно управлявани, за да се избегне прогресия на усложненията. Рехабилитационните програми трябва да се стремят да осигуряват холистични и многообхватни подходи към справянето с пост-COVID симптомите.

Благодарности

Проучването и създаването на тази статия се извърши с подкрепата на проект с Договор КП – 06-ДК1/6 от 29.03.2021 г. „COVID-19 HUB – Информация, иновации и имплементация на интегративни научни разработки“,финансиран по конкурс, свързан с пандемията от COVID-19, към Фонд „Научни изследвания“ – МОН.

Литература

Azeem A. et all.Efficacy and Safety of Ayurveda Interventions as Standalone or Adjuvant Therapy in Management of COVID-19: A Systematic Review Protocol Journal of Research in Ayurvedic

Sciences, 2020 Volume 4 Issue 3
Greenhalgh T., Knight M., A'Court C., Buxton M., Husain L.Management of post-acute covid-19 in primary care.BMJ 2020;370:m3026 http://dx.doi.org/10.1136/bmj.m3026
Jeremy Ng. Global research trends at the intersection of coronavirus disease 2019 (COVID-19) and traditional, integrative, and complementary and alternative medicine: a bibliometric analysis.BMC complementary Medicine and Therapies(2020) 20:353
Mangal G, Regmi P. Post COVID management : Pragmatic approach of Ayurveda and Yoga IJATM.2020;2(3):3-5.
Mehta Y.Rehabilitation of Patients After COVID-19 Pandemic,Indian Journal of Clinical Practice, Vol. 31, No. 10, March 2021
Naralia T, Permatasari H, The Effectiveness of Breathing Exercises for Post Covid-19 Patients during Rehabilitation: A Literature Review. STRADA Jurnal Ilmiah Kesehatan ISSN: 2252-3847; 2614-350X (online) 2021,Vol.10 No.1,844-850 DOI: 10.30994/sjik.v10i1.717
Nesari TM. Holistic Ayurveda approach to face the post-COVID challenges ahead. J Ayurveda Case Rep.2021;4:37-40.
Patil V, Rodd M, Naik S, Kolhapure M. Management of mucormycosis in Ayurveda: An evidence based review. Jour. of Ayurveda & Holistic Medicine.2020,Volume-IX, Issue-II
Park S, Hahm D, Joo M, Kim K, Kwon S, Choi H, Lee H. The role of Korean Medicine in the post-COVID-19 era: an online panel discussion part 2 – basic research and education.Integrative Medicine Research, 9 (2020) 100488. doi:10.1016/j.imr.2020.100488
Rastogi S, Singh R. Covid-19 and after: Prospecting Ayurveda in post COVID era. Annals of Ayurvedic Medicine 2020.Vol-9 Issue-4
Seifert G, Jeitler M, Stange R, Michalsen A, Cramer H, Brinkhaus B, Esch T, Kerckhoff A, Paul A, Teut M,Ghadjar P, Langhorst J, Häupl T, Murthy V, Kessler CS.The Relevance of Complementary and Integrative Medicine in the COVID-19 Pandemic: A Qualitative Review of the Literature (2020). Front. Med. 7:587749. doi: 10.3389/fmed.2020.587749

Научни трудове на Съюза на учените в България–Пловдив. Серия Г. Медицина, фармация и дентална медицина т. XXVII. ISSN 1311-9427 (Print), ISSN 2534-9392 (On-line). 2022. Scientific works of the Union of Scientists in Bulgaria-Plovdiv, series G. Medicine, Pharmacy and Dental medicine, Vol. XXVII. ISSN 1311-9427 (Print), ISSN 2534-9392 (On-line). 2022.

НЕВРОПРОТЕКТИВЕН И ПОДОБРЯВАЩ ПАМЕТТА ЕФЕКТ НА NIGELLA SATIVA

Анита Михайлова[1], Нина Дончева[1], Иван Дончев[2], Илия Костадинов[3]
1Катедра по фармакология, токсикология и фармакотерапия, Фармацевтичен факултет, Медицински университет - Пловдив
2Студент по медицина, III курс, Медицински факултет, Медицински университет - Пловдив
3Катедра по фармакология и клинична фармакология, Медицински факултет, Медицински университет - Пловдив

NIGELLA SATIVA AMELIORATES MEMORY AND EXERTS NEUROPROTECTIVE PROPERTIES

Anita Mihaylova[1], Nina Doncheva[1], Ivan Donchev[2], Ilia Kostadinov[3]
1Department of Pharmacology, Toxicology and Pharmacotherapy, Faculty of Pharmacy, Medical University of Plovdiv, Bulgaria
2Medical student, Faculty of Medicine, Medical University of Plovdiv, Bulgaria
3Department of Pharmacology and Clinical Pharmacology, Faculty of Medicine, Medical University of Plovdiv, Bulgaria

Abstract
In the past few years a growing interest in the field of medical plants has been observed. That is due to the increasing efficacy of plant-derived products and their good safety profile. The seeds of Nigella sativa have been used for centuries in the folk medicine. The plant is also known as black cumin or black seed. N. sativa possesses a wide spectrum of pharmacological effects – antihypertensive, antidiabetic, antimicrobial, immunomodulatory, memory improving the cognition, anti-inflammatory, analgesic. Over 35 bioactive compounds were seen to be present in N. sativa oil. However, thymoquinone is reported to be the oil's most lavish constituent and it is the compound to which most properties are ascribed. N. sativa extract modulates the release of neurotransmitters such as gamma-aminobutyric acid, glycine, aspartate and glutamate. Most likely, it is also related to serotonin and dopamine levels. N. sativa and thymoquinone have reputation of compounds used for prevention of neurological and psychiatry disorders though their molecular mechanisms of action are still obscure. The relation between the excessive oxidative stress and memory impairment is well-known. Presumably, herbs with antioxidant properties, like black cumin could counteract the neurodegeneration and memory decline. The beneficial effect of N. sativa on cognition is linked to three main effects – anti-inflammatory, antioxidant and anticholinesterase. The use of herb and supplements with antioxidant properties, such as black

cumin could be considered as one of the promising strategies in preventing oxidative cell damage, especially the brain cells involved in memory processes.
Key words: nigella sativa, memory, neuroprotection

Интересът към медицинските растения нараства все повече през последните години. Това е свързано с увеличаващата се ефикасност на нови лекарства на растителна основа и сравнително по-високата им безопасност. Употребата на растения за медицински цели датира от дълбока древност. (Salem ML, 2005).

Черният кимион е едно от обещаващите медицински растения, принадлежащо към семейство Ranunculaceae (Goreja WG, 2003). Расте под формата на храст с бели, жълти, розови, бледо до тъмно сини цветове и оформя плодна капсула, съдържаща множество семенца. След узряване капсулата се разтваря и семенцата, изложени на въздух почернява. Те са основният източник на активните субстанции (Salem ML, 2005). Семената на черния кимион, известни още като черни семена, отдавна се използват в народната медицина. Известни са разнообразни терапевтични ефекти, като диуретичен, антихипертензивен, антидиабетен, антимикробен, имуномодулаторен, противовъзпалителен, аналгетичен и успокояващ (Beheshti F, *et al.* 2016). Черният кимион е познат още като „чудното лекарство“ заради способността му да лекува редица заболявания и подпомагане на организма при собствените му оздравителни процеси (Sahak MK, *et al.* 2016).

Състав и механизъм на действие на черен кимион

При хроматографско изследване на масло от черен кимион са отчетени над 35 активни съставки, като с най-голямо значение са тимохинон (30%-48%), дитимохинон, тимохидрохинон (7%-15%), карвакрол (6-12%). Изолирани са и два различни вида алкалоиди: изоквинолинови (нигелицимин и нигелицимин-N-оксид) и пиразолови (нигелидин и нигелицин) (Samarghandian S, *et al.* 2018). Най-голяма част от биологичните активности се свързват с тимохинона (Tavakkoli A, *et al.* 2017). Въпреки това, има данни че другите компоненти имат синергичен ефект и комплексната смес има значение за фармакологичните му свойства (Samarghandian S, *et al.* 2018). Семената съдържат и други съставки, сред които въглехидрати, мазнини, протеини, включително 8 от 9-те есенциални аминокиселини. От ненаситените мазнини най-високо е съдържанието на линоленова, олеинова и палмитинова киселина (Ahmad A, *et al.* 2013). Богати са още на витамини (тиамин, ниацин, рибофлавин, пиридоксин и фолиева киселина), калций, желязо и калий (Mariod A, *et al.* 2017).

In vitro проучвания сочат, че екстракт от черен кимион модулира освобождаването на невротрансмитери, включително гама-амино маслена киселина (ГАМК), глицин, апсартат и глутамат, от култивирани корови неврони (Ismail N, *et al.* 2013). Допуска се, че има отношение и към нивата на допамин и серотонин (Cheema MAR, *et al.* 2018).

Черен кимион и ЦНС

Черният кимион и тимохинонът представляват интерес, като средства за превенция на неврологични и психиатрични заболявания, но молекулярните механизми на действие остават все още не напълно изяснени (Samarghandian S, *et al.* 2018). Именно от растителен произход са били първите лекарства използвани за лечение на редица заболявания, засягащи ЦНС.

Обучение и памет

Хора в различни части на света приемат черен кимион поради много ползи за здравето, една от които е подобряването на паметта (Sharrif M, 2011). Връзката между увреждането на паметта и повишения оксидативен стрес в мозъка е добре известна. Оксидативният стрес се характеризира с дисбаланс между продукцията на реактивни кислородни радикали и антиоксидантната защита. Смята се, че те имат важна роля във възрастово-обусловената невродегенарция и когнитивен спад. Допуска се, че растения като черния кимион, които притежават антиоксидантни качества могат да противодействат на по-

нататъшна невродегенерация и паметова увреда. Установено е, че антиоксидантната активност на черния кимион се дължи на тимохинона (Silva AFC, *et al.* 2020). Смята се също, че подобряващият ефект върху паметовите функции, когницията и вниманието са свързани с антихолинестеразната активност на черния кимион (Beheshti F, *et al.* 2016). Ацетилхолинът има важна роля в кодирането на паметови следи (Hasselmo ME, 2006). Подобряването на когницията и паметта може да е свързано с активиране на холинергичната система в хипокампа, играещ важна роля в процесите на обучение и запаметяване.

Предишни проучвания сочат, че хроничното третиране с масло от черен кимион подобрява консолидацията и припомнянето на запазена информация, както и пространствената памет при плъхове с модел на диабет (Jalali MR and Roghani M, 2009). Прилагането на екстракт от растението (200-400 мг/кг тт, интраперитонеално) за 2 седмици подобрява скополамин-предизвикана паметова увреда при плъхове, отчетено с по-добро представяне при тестове за пасивно избягване. При същите животни се установява и намалена активност на ацетилхолинестеразата в хипокампални и корови тъкани (Hosseini M, *et al.* 2015). El-Marasy и сътрудници установяват, че пред-третиране с масло от черен кимион значително неутрализира амнестичния ефект на скополамин-предизвиканата увреда на паметта при Т-лабиринт и разпознавателен тест (El-Marasy SA, *et al.* 2012). Подобряващият ефект на маслото най-вероятно се дължи на неговата антиоксидантна и антиинфламаторна активност. Дългосрочната употреба на черен кимион повишава и нивата на серотонина, което също има благотворен ефект върху паметта при плъхове (Perveen T, *et al.* 2008).

Клинични изследвания демонстрират, че приемът на една капсула черен кимион 500 мг, два пъти дневно, може да упражни положителен модулиращ ефект върху паметта на възрастни доброволци (Bin Sayeed MS, *et al.* 2013).

Благоприятното влияние на черния кимион върху когницията най-вероятно е свързано с три основни ефекта - антиинфламаторен, антиоксидантен и антихолинестеразен.

Невротоксичност и невродегенерация

In vitro експериментални данни сочат, че тимохинонът предпазва култури на хипокампални и кортикални неврони на плъхове от невро- и цитотоксичност при модел на болест на Алцхаймер с бета-амилоид (Alhebshi AH, *et al.* 2014). Същите автори установяват, че маслото от черен кимион има протективни ефекти и срещу алфа-синуклеина при модели на невродегенерация и паркинсонова болест. При *in vivo* модел на автоимунен енцефаломиелит на мишки, прилагането на тимохинон проявява протектиращ ефект в 90 % от случаите и лечебен ефект в 50 % от животните, най-вероятно поради антиоксидантните си качества (Mohamed A, *et al.* 2009). Съществуват данни, че черният кимион в доза 400 мг/кг тт приложен веднъж дневно, орално, за 12 седмици предпазва от толуен-индуцирана невродегенерация на плъши хипокамп (Kanter M, *et al.* 2008). Подобен род проучвания демонстрират, че водно-алкохолният екстаркт и маслото от черен кимион, както и тимохинонът имат изявени протективни ефекти срещу невроналната увреда и невротоксичността. Централната роля на свободните кислордни радикали в патогенезата на редица заболявания, сред тях и неврологични, засилват интереса към възможността природни антиоксиданти да се прилагат за превенция на подобни състояния.

Невровъзпаление

Невровъзпалението е сложна комбинация от остри и хронични отговори на клетки в ЦНС към различни възпалителни нокси (Rao JS, *et al.* 2012). Активирането на микроглията е ключов елемент в стартирането и прогресията на невровъзпалението. NF- κB е транскрипционен фактор свързан с продукцията на проинфламаторни цитокини, микрозомална простагландин Е синтетаза, COX-2 и индуцируема азотен-оксид синтетаза (Dai YQ, *et al.* 2006). Налични са данни, че тимохинонът предотвратява освобождаването на интерлевкин-1 бета (IL-1β), интерлевкин-6 (IL-6) и тумор-некрозис фактор алфа (TNF-α) (Velagapudi R, *et al.* 2017), считани за едни от основните медиатори на възпалението.

Провеждани са редица проучвания за разкриване молекулярните механизми и сигнални пътища, по които тимохинонът и маслото от черен кимион осъществяват своите имуномодулаторни и антиинфламаторни ефекти. Като ключов механизъм, лежащ в основата на благоприятните ефекти на тимохинонът се приема повишаването нивото на глутатион. Допускат се и други механизми, като повлияване на транскрипционния фактор NF-κB (Majdalawieh A et Ro HS, 2010). Има данни, че тимохинонът инхибира NF-κB в ЦНС на плъхове (Mohamed A, *et al.* 2005). Тимохинонът и маслото от черен кимион инхибират неензимната пероксидация на фосфолипидни липозоми в мозъка. Потискащият ефект на маслото върху продукцията на ейкозаноиди и липидната пероксидация е по-изявен отколкото този на тимохинона. Това предполага, че и други компоненти, като ненаситените мастни киселини, допринасят за антиоксидантния и противовъзпалителен ефект на растението (Salem ML, 2005). В допълнение, противовъзпалителната активност на екстракт от семена на черен кимион и тимохинон се свързва и с редуциране нивата на проинфламаторни цитокини, като IL-1β, IL-6, TNF-α, IFN-γ, и повишаване на антиинфламаторни цитокини, като IL-10, установени в експеримент с колаген-предизвикан артрит на плъхове (Umar S, *et al.* 2012).

Имунната система играе важна роля в модулирането на редица мозъчни функции, като обучение, запаметяване и синаптична пластичност. Увреждащият ефект на невровъзпалението върху обучението и паметта се медиира основно от провъзпалителните цитокини. Добре известно е, че дългосрочното невронално потенциране лежи в основата на съхраняване на паметови следи в хипокампа. Има данни, че ексцесивната продукция на проинфламаторни цитокини повлиява негативно синаптичната пластичност и дългосрочното невронално потенциране (Anaeigoudari A, *et al.* 2018).

Приемът на добавки с антиоксидантен и противовъзпалителен ефект, като черен кимион, би могло да е една от обещаващите стратегии за профилактика на невроналната увреда и подобряване на паметовите функции.

Библиография

1. Salem ML. Immunomodulatory and therapeutic properties of the Nigella sativa L. seed. Int Immunopharmacol. 2005;5(13-14):1749-70.
2. Goreja WG. *Black seed: nature's miracle remedy.* New York, NY: Amazing Herbs Press; 2003.
3. Beheshti F, Khazaei M, Hosseini M. Neuropharmacological effects of Nigella sativa. Avicenna J Phytomed. 2016;6(1):104-116.
4. Sahak MK, Kabir N, Abbas G, Draman S, Hashim NH, Hasan Adli DS. The Role of Nigella sativa and Its Active Constituents in Learning and Memory. Evid Based Complement Alternat Med. 2016;2016:6075679..
5. Samarghandian S, Farkhondeh T, Samini F. A Review on Possible Therapeutic Effect of Nigella sativa and Thymoquinone in Neurodegenerative Diseases. CNS Neurol Disord Drug Targets. 2018;17(6):412-420.
6. Tavakkoli A, Mahdian V, Razavi BM, Hosseinzadeh H. Review on clinical trials of black seed (Nigella sativa) and its active constituent, thymoquinone. Journal of Pharmacopuncture, 2017; 20, 179–193.
7. Ahmad A, Husain A, Mujeeb M, Khan SA, Najmi AK, Siddique NA, Damanhouri ZA, Anwar F. A review on therapeutic potential of Nigella sativa: A miracle herb. Asian Pacific Journal of Tropical Biomedicine, 2013;3(5): 337-352.
8. Mariod AA, Saeed Mirghani ME, Hussein I. Nigella sativa L. black cumin. In A. A. Mariod, M. E. Saeed Mirghani, & I. Hussein (Eds.), Unconventional oilseeds and oil sources 2017 (pp. 73–80). San Diego, CA, USA: Elsevier Inc.. https://doi.org/ 10.1016/B978-0-12-809435-8.00013-5.
9. Ismail N, Ismail M, Mazlan M, Latiff LA, Imam MU, Iqbal S, Azmi NH, Ghafar SA, Chan KW. Thymoquinone prevents β-amyloid neurotoxicity in primary cultured cerebellar granule neurons. Cell Mol Neurobiol. 2013;33(8):1159-69.

10. Cheema MAR, Nawaz S, Gul S, Salman T, Naqvi S, Dar A, Haleem DJ. Neurochemical and behavioral effects of Nigella sativa and Olea europaea oil in rats. Nutr Neurosci. 2018;21(3):185-194.
11. Sharrif M. Nigella sativa Traditional Usages (BlackSeed) Adv Environ Biol. 2011;5:5–16.
12. Silva A, Haris P, Serralheiro M, Pachecoad R. Mechanism of action and the biological activities of Nigella sativa oil components. Food Bioscience. 2020; 38: 100783.
13. Hasselmo ME. The role of acetylcholine in learning and memory. Curr Opin Neurobiol. 2006;16:710–715.
14. Jalali MR, Roghani M. "The effect of Nigella sativa on learning and memory in male diabetic rats" *Basic Clin Neurosci.* 2009;1:32–34.
15. Hosseini M, Mohammadpour T, Karami R, Rajaei Z, Sadeghnia HR, Soukhtanloo M. Effects of the hydro-alcoholic extract of Nigella sativa on scopolamine-induced spatial memory impairment in rats and its possible mechanism. Chin J Integr Med. 2015;21:438–444.
16. El-Marasy SA, El-Shenawy SM, El-Khatib AS, Shabrawy OA, Kenawy SA. "Effect of Nigella sativa and wheat germ oils on scopolamine-induced memory impairment in rats" Bull Fac Pharm Cairo Univ. 2012;50:81–88.
17. Perveen T, Abdullah A, Haider S, Sonia B, Munawar AS, Haleem DJ. Long-term administration of Nigella sativa effects nociceotion and improves learning and memory in rats. Pak J Biochem Mol Biol. 2008;41:141–143.
18. Bin Sayeed MS, Asaduzzaman M, Morshed H, Hossain MM, Kadir MF, Rahman MR. The effect of Nigella sativa Linn. seed on memory, attention and cognition in healthy human volunteers. J Ethnopharmacol. 2013;148:780–786.
19. Alhebshi AH, Odawara A, Gotoh M, Suzuki I .Thymoquinone protects cultured hippocampal and human induced pluripotent stem cells-derived neurons against α-synuclein-induced synapse damage. Neurosci Lett. 2014; 570:126-31.
20. Mohamed A, Waris HM, Ramadan H, Quereshi M, Kalra J. Amelioration of chronic relapsing experimental autoimmune encephalomyelitis (cr-eae) using thymoquinone - biomed 2009. Biomed Sci Instrum. 2009; 45:274-9.
21. Kanter M, Coskun O, Budancamanak M. Hepatoprotective effects of Nigella sativa L and Urtica dioica L on lipid peroxidation, antioxidant enzyme systems and liver enzymes in carbon tetrachloride-treated rats. World J Gastroenterol. 2005;11:6684–6688.
22. Rao JS, Kellom M, Kim HW, Rapoport SI, Reese EA. Neuroinflammation and synaptic loss. Neurochem Res. 2012;37(5):903-10.
23. Dai Y-Q, Jin D-Z, Zhu X-Z, Lei D-L. Triptolide inhibits COX-2 expression *via* NF-kappa B pathway in astrocytes. Neurosci Res 2006; 55(2): 154-60.
24. Velagapudi R, Kumar A, Bhatia HS, *et al*. Inhibition of neuroinflammation by thymoquinone requires activation of Nrf2/ARE signalling. Int Immunopharmacol 2017; 48: 17-29.
25. Majdalawieh A, Ro HS. Regulation of IkappaBalpha function and NF-kappaB signaling: AEBP1 is a novel proinflammatory mediator in macrophages. Mediators Inflamm. 2010;2010:823821.
26. Mohamed A, Afridi DM, Garani O, Tucci M. Thymoquinone inhibits the activation of NF-kappaB in the brain and spinal cord of experimental autoimmune encephalomyelitis. Biomed Sci Instrum. 2005;41:388-93.
27. Umar S, Zargan J, Umar K, Ahmad S, Katiyar CK, Khan HA. Modulation of the oxidative stress and inflammatory cytokine response by thymoquinone in the collagen induced arthritis in Wistar rats. Chem Biol Interact. 2012;197(1):40-6.
28. Anaeigoudari A, Norouzi F, Abareshi A, Beheshti F, Aaghaei A, Shafei MN, Gholamnezhad Z, Hosseini M. Protective effects of *Nigella sativa* on synaptic plasticity impairment induced by lipopolysaccharide. Vet Res Forum. 2018;9(1):27-33.

Адрес за контакти: animihailova@gmail.com

Научни трудове на Съюза на учените в България–Пловдив. Серия Г. Медицина, фармация и дентална медицина т. XXVII. ISSN 1311-9427 (Print), ISSN 2534-9392 (On-line). 2022. Scientific works of the Union of Scientists in Bulgaria-Plovdiv, series G. Medicine, Pharmacy and Dental medicine, Vol. XXVII. ISSN 1311-9427 (Print), ISSN 2534-9392 (On-line). 2022.

КУЛТУРАТА НА БЕЗОПАСНОСТ В БЪЛГАРСКИТЕ БОЛНИЦИ - МИТ ИЛИ РЕАЛНОСТ

Росица Димова[1], Румяна Стоянова[1], Татяна Боева[2]
1Катедра „Здравен мениждмънт и икономика на здравеопазването“, Факултет по обществено здраве, Медицински университет – Пловдив
2Отдел „Учебна и научна документация“, Медицински университет – Пловдив

PATIENT SAFETY CULTURE IN BULGARIAN HOSPITALS – A MYTH OR REALITY

Rositsa Dimova[1], Rymyana Stoyanova[1], Tatyana Boeva[2]
1Health Management and Health Economics, Faculty of Public Health, Medical University – Plovdiv

Abstract
Introduction The concept of patient safety culture (PSC) refers to accepted and shared individual and group values, beliefs, norms, competencies and behavior aimed at ensuring and maintaining safety medical care. The **aim** of this report is to present the Bulgarian model of PSC in hospitals.
Materials and methods Cross-sectional, multicenter, online survey was conducted to assess dimensions of the PSC by a linguistically validated and culturally adapted B-HSOPSC.
Results and discussion. 620 hospital staffs from 20 administrative districts of the country are participated. The B-HSOPSC contains 42 questions with a standardized answer scale, of which 17 are with an inverted scale. 394 (63.5%) of all respondents are health care specialists, 210 (33.10%) are physicians. The results show that among only 23.0% of surveyed respondents have reported or registered events which considered to patient safety. The average number of reported events was 3.67 (SD ± 0.85) in the last 12 months.
Conclusion The Hospital PSC in Bulgaria is positive applying B-HSOPSC. Hospital specialists assess the PSC as "very high", despite the lack of ICT for recording errors, some organizational weaknesses and insufficient provision of hospital medical staff.

Key words: patient safety culture, error, adverse event, hospital

Въведение

В търсене на отговор на поставения въпрос, е уместно последователно да се изяснят понятията "мит" и „култура на безопасност“ (КБ) и да се предложи референтна рамка на модела за безопасност в българските болници на базата на емпирично проучване. В съвременния език семантичното значение на думата „*мит*“ прави нейната употреба двусмислена, която означава измислица, невероятна случка или разказ, който има основополагаща и легитимираща роля. Институтът по медицина (IOM) дефинира понятието

„безопасни здравни грижи“ като: превенция на пациентите от увреждания (Kohn LT, 2000). Според Агенцията за изследване на качеството на здравните грижи (AHRQ) „безопасни грижи“ означава: липса на инцидент/и или предотвратимо увреждане от медицинската помощ (Sorra J, 2004). Най-общо КБ представлява съвкупност от характеристики на организацията и поведението на отделния индивид, която най-общо определя какво здравната организация прави, за да се постигне безопасна медицинска помощ. Позитивните измерители на КБ включват: дух на колегиалност и сътрудничеството между ръководители и персонал; стандартизиране на процедури; открита комуникация; непрекъснато обучение; справедливост; пациент-центрирани грижи (Pronovost P, 2005). Създаденият в САЩ и разработен от AHRQ през 2005г. инструментариум HSOPSC за измерване болничната КБ е преведен, крос-културално адаптиран и валидиран в над 30 държави по света, включително и в България (Agency for Healthcare Research and Quality, 2021, Olsen E, 2021). Българската версия на въпросника B-HSOPSC показа добри психометрични характеристики, което ни позволява да правим сравнения между наши и чужди резултати от други проучвания и култури (Keskinova D, 2020). Настоящата публикация има за **цел** да представи българския модел на КБ в ЛЗБП през погледа на болничните медицински специалисти от цялата страна.

Материал и методи

Дизайн Срезово, мултицентрово, онлайн проучване за оценка на състоянието на специфичните аспекти на болничната КБ с помощта на предварително създадена е-платформа и лингвистично валидиран на български език и адаптиран въпросник B-HSOPSC.

Това е първото on-line проучване за КБ в българските болници, осъществено като част от вътреуниверситетски проект (www.rsps.bg). В емпиричното проучване взеха участие 620 медицински специалисти от 20 административни области (от общо 28). B-HSOPSC съдържа 42 въпроси със стандартизирана 5-степенна скала за отговори, а 17 от тях са с обърната скала. Въпросите са обединени в 12 панела, които се отнасят до различни аспекти на КБ: открита и ефективна комуникация; даване и получаване на обратна връзка при съобщаване на грешки; ненаказателен подход при откриване и съобщаване на грешки; екипна работа; управление на пациентските записи и информация; доверие и подкрепа от ръководството; насърчаване за усвояване на нови знания и непрекъснато обучение; осигуреност с персонал. Данните бяха събрани за периода от януари до октомври 2021г. и експортирани в IBM SPSS 17.0. Използвани бяха дескриптивен анализ и непараметричен анализ на Ман-Уитни U за проверка на хипотези, при ниво на статистическа значимост $P<0.05$.

Резултати и обсъждане

От всички анкетирани 63.5% (394) са специалисти по здравни грижи, 33.10% (210) – лекари, а 2.60% (16) – не са посочили конкретна длъжност или работна позиция. Най-голям е относителният дял на работещите във вътрешна клиника или отделение – 23.2% (144), следвани от тези, наети в хирургично звено – 14.20% (88) и лаборатория – 6.80% (42), а останалите 55.80% (346) не са посочили конкретно работно място. Преобладават респонденти с трудов стаж между 5г. и 10г. години в болницата, в която продължават да работят и в момента (54.8%), както и такива, които имат трудово-правни взаимоотношения с работодател от държавна или общинска болници 361 (58.2%). Средният брой докладвани случаи с нежелано събитие (НС) или грешки за последните 12 месеца е 3.67 (SD $\pm$0.85). Спрямо предишно наше проучване този резултат остава сходен (www.rsps.bg). Измереният показател през 2018г. при лекарите е бил 3.47±1.170, а при специалистите по здравни грижи - 3.63±1.175. Анализът на резултатите показва, че 23.0% от анкетираните са съобщавали или регистрирали събития, свързани с безопасността на пациента. Освен това тенденцията в отговорите на респондентите на същия въпрос се запазва от 2018г. (Stoyanova R, 2021). От всички анкетирани, по-голяма част от тях – 84.5% (524) са изразили своята готовност и положителна нагласа да докладват на НС и грешки, ако се въведе доброволна

ИКС за регистриране на грешки, когато анонимността им е запазена и няма ответни наказателни действия. В допълнение на това, въпреки че персоналът е склонен да работи извънредно в името на „доброто“ на пациентите, рутинна практика е да не се пренебрегват проблеми, свързани с безопасните здравни грижи на работното място, като се обсъждат начини за тяхната превенция. Анализът на резултатите показва, че има статистически значими разлики в оценките на двете групи респонденти относно измерените аспекти на КБ (в отговорите на 18 въпроса). Отговорите, на въпросите между лекари и специалисти по здравни грижи, измерени чрез техните средни стойности са представени на фиг. 1.

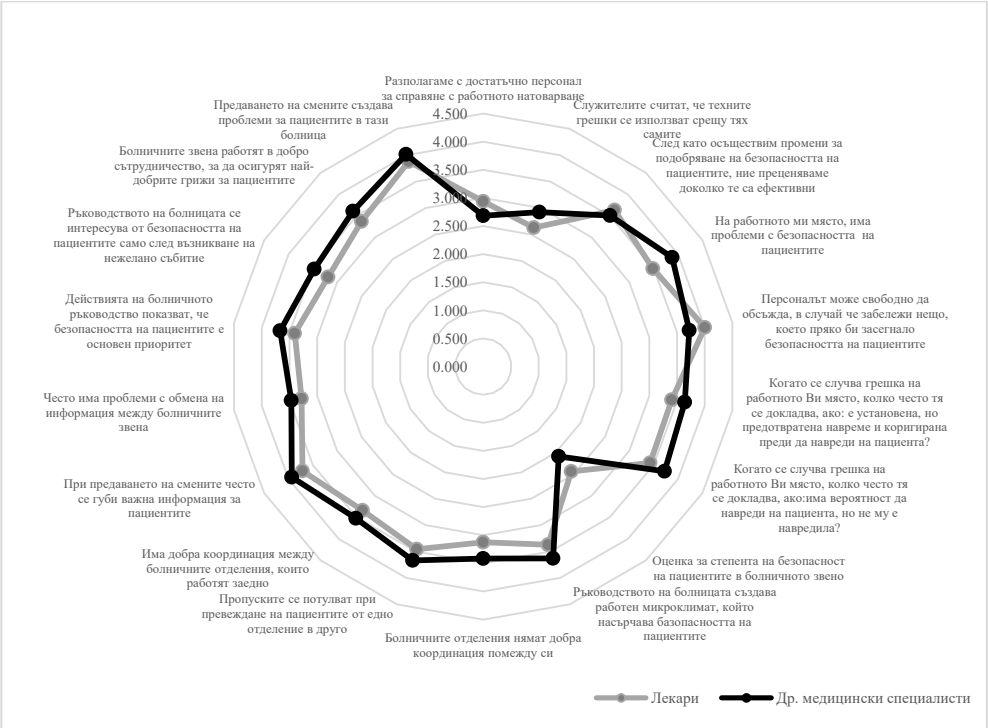

Фиг. 1. Оценка на нивото на болничната КБ според двете групи респонденти – лекари и специалисти по здравни грижи

Заключение

КБ в българските болници, измерена чрез оценка на отговорите на B-HSOPSC, е позитивна. Медицинските специалисти я оценяват като „много висока“, въпреки липсата на ИКС за регистриране на грешки, недостатъчно обезпечаване с медицински персонал и наличието на някои организационни слабости. Профилът на КБ в българските болници, оформен на базата на измерителите от B-HSOPSC разкрива наличието на страх от споделяне на НС или грешки и недостатъчно доверие на обществото към медицинските специалисти.

Литература

To Err is Human: Building a Safer Health System. Kohn LT, Corrigan JM, Donaldson MS, editors.
Washington (DC): National Academies Press (US); 2000.
Sorra J, Nieva VF. Hospital survey on patient safety culture. Agency for Healthcare Research and

Quality publication no. 04-0041. Rockville, MD: AHRQ, September 2004.
Pronovost P, Sexton B. Assessing safety culture: guidelines and recommendations. Qual Saf Health Care 2005;14:231–3.
Agency for Healthcare Research and Quality. Hospital Survey on Patient Safety Culture. Available at: https://www.ahrq.gov/professionals/quality-patient-safety/patientsafetyculture/hospital/. Accessed January 28, 2021
Olsen E, Leonardsen AL. Use of the Hospital Survey of Patient Safety Culture in Norwegian Hospitals: A Systematic Review. Int J Environ Res Public Health. 2021 Jun 17;18(12):6518. doi: 10.3390/ijerph18126518. PMID: 34204374;
Donka Keskinova, Rositsa Dimova, Rumyana Stoyanova, Psychometric properties of the Bulgarian version of Hospital Survey on Patient Safety Culture, *International Journal for Quality in Health Care*, Volume 32, Issue 6, July 2020, Pages 396–404, https://doi.org/10.1093/intqhc/mzaa055
Оценка на нивото на болничната култура за осигуряване безопасност на пациента в лечебните заведения, www.rsps.bg
Stoyanova, R., Dimova, R., Tornyova, B., Mavrov, M., & Elkova, H. (2021). Perception of Patient Safety Culture among Hospital Staff. Slovenian Journal of Public Health, 60(2), 97.

Научни трудове на Съюза на учените в България–Пловдив. Серия Г. Медицина, фармация и дентална медицина т. XXVII. ISSN 1311-9427 (Print), ISSN 2534-9392 (On-line). 2022. Scientific works of the Union of Scientists in Bulgaria-Plovdiv, series G. Medicine, Pharmacy and Dental medicine, Vol. XXVII. ISSN 1311-9427 (Print), ISSN 2534-9392 (On-line). 2022.

РАЗПРЕДЕЛЕНИЕ НА РИСКОВИТЕ ФАКТОРИ СПОРЕД СИСТЕМАТА SCORE (ESC 2016) И SCORE (ESC 2019) – ПРЕДВАРИТЕЛНИ РЕЗУЛТАТИ

Пламен Латев[1], Росица Димова[2], Румяна Стоянова[2]

1Докторант към Катедра по Урология и обща медицина Медицински университет - Пловдив
2Катедра „Здравен мениждмънт и икономика на здравеопазването“, Факултет по обществено здраве, Медицински университет – Пловдив

DISTRIBUTION OF RISK FACTORS ACCORDING TO THE SCORE (ESC 2016) AND SCORE (ESC 2019) SYSTEMS - PRELIMINARY RESULTS

Plamen Latev[1], Rositsa Dimova[2], Rumyana Stoyanova[2]

1 PhD Student at the Dept. Urology and General Medicine, Medical University – Plovdiv
2Health Management and Health Economics, Faculty of Public Health, Medical University – Plovdiv

Abstract
Introduction. Cardiovascular diseases (CVD) are not only a significant socio-economic problem, but have a huge negative effect on the both individual and public health. In the modern world, CVDs are a major cause of mortality and disability and economic burden. The SCORE system was developed to assess the 10-years risk of the first fatal event due to atherosclerosis. The **aim** of the present study is to reveal and compare the frequency of risk factors in determining risk based on SCORE - European Society of Cardiology 2016 and SCORE - ESC 2019. **Material and methods**. The study is a prospective cohort, with retrospective data collection. A total of 4551 patients were followed up in one calendar year. Following the European Recommendations for CV Risk Assessment SCORE according to ESC (2016) and ESC (2019), patients were divided into four categories. Descriptive statistics and Fisher's exact test were used for data analysis, with a guarantee probability of P = 95% and a significance level of $\alpha = 0.05$. **Results and discussion**. CV risk was measured in both SCORE variants - ESC (2016) and ESC (2019). Smoking is more common in men, in the younger age group 45-55 years. and in those who do not have chronic disease ($P < 0.000$) but have a family history of CVD ($P < 0.05$). Elevated Systolic blood pressure and high levels of total cholesterol are prevalent in people over the age of 55 and in people with concomitant chronic disease. **Conclusion**. The prevalence of the measured risk factors: smoking, elevated systolic blood pressure, total cholesterol and HDL-cholesterol show dependence on gender, age, the presence of concomitant chronic disease and family history of CVD. There are

insignificant differences in the distribution of risk factors in the assessment of CV risk SCORE according to the two methodologies - ESC (2016) and ESC (2019).
Key words: Cardio-vascular disease, Cardiovascular risk factors, SCORE system

Въведение

През последните години международната научна медицинска общност и национални здравни политики обръщат специално внимание на неинфекциозните болести (European guidelines on cardiovascular disease prevention in clinical practice, 2007). ССЗ стават приоритет в повечето национални здравни стратегии с фокус промоция, профилактика и последващата диспансеризация (Vos at al., 2020). В тази връзка проучването Framingham Heart Study се оказва ключово за по-дълбокото разбиране на исковите фактори за коронарната болест на сърцето. Оценката на риска за развитие на голямо или фатално сърдечно съдово заболяване в Европа датира от 1994, когато Европейската асоциация на кардиолозите (ESC), Европейската асоциация по хипертония и Европейската асоциация по атеросклероза обединяват усилия и публикуват първата препоръка за превенция от ИБС. От тогава ESC периодично издава Европейски препоръки за превенция на сърдечно-съдовите заболявания в клиничната практика (European guidelines on cardiovascular disease prevention in clinical practice, 2007; Rossello at al., 2019; Piepoli at al., 2016). Тези препоръки се актуализират непрекъснато от различни институции от цял свят, които описват подробно причините за възникване на ССЗ, рисковите фактори, предлагане на Система за оценка на коронарния риск (Systematic COronary Risk Evaluation - SCORE), целите на профилактиката (National Vascular Disease Prevention Alliance, 2012). Системата SCORE е внедрена и в България в Националния рамков договор от 2016г. и се прилага от общопрактикуващите лекари ежегодно по време на профилактичните прегледи. Оценката се основава на наличните вече заболявания и основните рискови фактори, като: пол, възраст, тютюнопушене, систолно артериално налягане и общ серумен холестерол. В зависимост от полученият общ брой точки от измерените критерии, системата SCORE категоризира пациентите в 4 групи. Всяка категория пациенти изисква различни дейности и последващ контрол. Пациентите с *много висок риск* (SCORE ≥10%) са вече увредени и се проследяват периодично от личните си лекари и кардиолозите. Пациентите с *висок риск* (SCORE 4-9%) са тези, които не са все още със сърдечно заболяване и следва да бъдат обект на повишено внимание и мерки. *Умерения риск* (SCORE 1-4%) и *ниския риск* (<1%) са останалите две групи.

Целта на настоящото проучване е да се изследва и анализира честотата на рисковите фактори при определяне на атеросклеротичния СС риск на база SCORE - ESC (2016) и SCORE - ESC (2019).

Материал и методи

Дизайнът на проучването е проспективно кохортно, с ретроспективно набиране на данните. Обхванати бяха общо 4551 пациенти, проследени за една календарна година. Системата SCORE включва 5 основни рискови фактори (РФ): пол, възраст, тютюнопушене, систолно кръвно налягане (САН) и серумно ниво на общия холестерол. Резултатът от оценката се изразява в проценти 10-годишен риск. За анализ на данните беше използвана дескриптивна статистика и Fisher's exact test, при гаранционна вероятност P=95% и ниво на значимост α=0.05.

Резултати и обсъждане

Средната възраст на наблюдаваните в кохортата е 58.59±17.674, като жените са 58.0% (2620). В разпределението на лицата по пол се установи статистически значима разлика, t=215.052, P=0.000. Измерен и сравнен беше СС риск и при двата варианта на SCORE - ESC (2016) и ESC (2019). Разпределение на пациентите според двете методики е представено в табл.1 и 2.

Таблица. 1. Разпределение на пациенти според сърдечно-съдов риск на Европейските препоръки ESC SCORE 2016

Категории риск	Брой ЗЗОЛ с риск	От тях със ССЗ
Много висок риск	400	314
Висок риск	251	139
Умерен риск	1215	320
Нисък риск	42	1
Общо	**1908**	**774**

Таблица.2. Разпределение на пациенти според сърдечно-съдов риск на Европейските препоръки ESC SCORE 2019

Категории риск	Брой ЗЗОЛ с риск	От тях със ССЗ
Много висок риск	902	674
Висок риск	937	402
Умерен риск	516	84
Нисък риск	103	7
Общо	**2458**	**1167**

Анализът на резултатите показа, че между 2-те методики не се откриват статистически значими разлики при разпределение на изследваните РФ, с минимални изключения. Установяват се, вътрегрупови различия по отношение на честотата и разпространението на РФ тютюнопушене, САН и нива на общ серумен холестерол спрямо показателите: възраст, пол, наличие на хронично заболяване и фамилна обремененост със ССЗ. Фамилната обремененост, придружаващо хронично заболяване/я, полът и възрастта оказват влияние върху честота и разпределението на РФ тютюнопушене и при 2-те методики. Доказа се, че възрастта, полът и придружаващите хронични заболявания оказват влияние върху разпределението на РФ-САН. Установи се, че съществува статистически значима връзка между лицата с високи стойности на серумен холестерол и възрастта, както и с високи стойности на серумен холестерол и наличието на придружаващо заболяване. Тютюнопушенето се среща по-често при мъжете, в по-младата възрастова група 45-55г. и при такива, които нямат хронично заболяване ($P<0.0001$), но имат фамилна обремененост със ССЗ ($P<0.05$). По-високи стойности на САН и на общия холестерол преобладават при лица на възраст над 55г. и с придружаващо хронично заболяване ($P<0.0001$).

Заключение

Разпространението на измерените и по 2-те методики РФ - тютюнопушене, повишеното САН, общ холестерол, показват зависимост от пола, възрастта, наличието на придружаващо хронично заболяване и от фамилната обремененост със ССЗ. Установяват се незначителни разлики в разпределението на рисковите фактори при оценката на СС риск SCORE по двете методологии - ESC (2016) и ESC (2019).

Литература

European guidelines on cardiovascular disease prevention in clinical practice. Fourth Joint Force of the European Society of Cardiology and Other Societies on Cardiovascular Disease Prevention in Clinical Practice. Constituted by representative of nine societies and by invited experts. Published in 2007.

National Vascular Disease Prevention Alliance. Guidelines for the management of absolute cardiovascular disease risk. The Royal Australian College of General Practitioners. 2012.

Piepoli MF, Hoes AW, Agewall S, Albus C, Brotons C, Catapano AL. European Guidelines on CVD prevention in clinical practice: The Sixth Joint Task Force of the European Society of Cardiology and Other Societies on CVD Prevention in Clinical Practice (constituted by representatives of 10 societies and by invited experts) Developed with the special contribution of the European Association for Cardiovascular Prevention & Rehabilitation (EACPR). Eur. Heart J. 2016;37(29):2315-2381.

Rossello X, Dorresteijn JA, Janssen A, Lambrinou E, Scherrenberg M, Bonnefoy-Cudraz E, Cobain M, Piepoli MF, Visseren FL, Dendale P. Risk prediction tools in cardiovascular disease prevention: A report from the ESC Prevention of CVD Programme led by the European Association of Preventive Cardiology (EAPC) in collaboration with the Acute Cardiovascular Care Association (ACCA) and the Association of Cardiovascular Nursing and Allied Professions (ACNAP). European Journal of Cardiovascular Nursing. 2019 Oct 1;18(7):534-544.

Vos T, Lim SS, Abbafati C, Abbas KM, Abbasi M, Abbasifard M, Abbasi-Kangevari M, Abbastabar H, Abd-Allah F, Abdelalim A, Abdollahi M. Global burden of 369 diseases and injuries in 204 countries and territories, 1990–2019: a systematic analysis for the Global Burden of Disease Study 2019. The Lancet. 2020 Oct 17;396(10258):1204-1222.

Научни трудове на Съюза на учените в България–Пловдив. Серия Г. Медицина, фармация и дентална медицина т. XXVII. ISSN 1311-9427 (Print), ISSN 2534-9392 (On-line). 2022. Scientific works of the Union of Scientists in Bulgaria-Plovdiv, series G. Medicine, Pharmacy and Dental medicine, Vol. XXVII. ISSN 1311-9427 (Print), ISSN 2534-9392 (On-line). 2022.

ЕНДОСКОПСКА КИСТОГАСТРОСТОМА ПРИ ПАЦИЕНТ ХРОНИЧЕН ПАНКРЕАТИТ И ПСЕВДОКИСТА НА ПАНКРЕАСА

Н. Пенкова[1], В. Пенков[2], П. Хрисчев[3], Р. Пенков[2], П. Атанасова[1]
1. Катедра Анатомия, хистология и ембриология, Медицински Университет – Пловдив
2. УМБАЛ „Еврохоспитал“ Пловдив
3. Катедра Физиология, Медицински Университет – Пловдив

ENDOSCOPIC CYSTOGASTROSTOMA IN PATIENT WITH CHRONIC PANCREATITIS AND PANCREATIC PSEUDOCYST

N. Penkova[1], V. Penkov[2], P. Hrischev[3], R. Penkov[2], P. Atanassova[1],
1. Dept. of Anatomy, Histology and Embryology, Medical University - Plovdiv
2. University Hospital "Evrohospital", Plovdiv
3. Dept. of Physiology, Medical University of Plovdiv

Abstract
Chronic pancreatitis is caused by a number of factors, most often by chronic alcohol abuse, gallstone disease, metabolic disorders, autoimmune and systemic diseases, infectious genesis. It is more common in men, alcohol-induced, and in a male-female ratio of 4:1. In women, the etiology is mainly metabolic - hyperlipidemia, infectious, idiopathic. Chronic inflammation of the parenchyma of the pancreas leads to fibrotic changes with disorders of its exocrine and endocrine function, pseudocyst formation, pancreatic abscess, duodenal stenosis, hemorrhage, or portal vein thrombosis, fistulas. The aim of the present study s to present a case of a patient with a pancreatic pseudocyst treated by endoscopic cystogastrostomy. Material and methods. A 53-year-old female patient with chronic pancreatitis was admitted to the „Eurohospital Hospital“ Plovdiv with abdominal pain symptoms. Transabdominal ultrasound and computed tomography revealed a 126 mm cystic formation in the area of the body to the tail of the pancreas with the characteristic of a pseudocyst. Results and conclusion. Using a side-viewing endoscope we revealed pushing of the posterior stomach wall with unchanged mucosa. Under X-ray control, perforation of the gastric wall and the cyst wall was performed with a cystotome and a balloon dilator. In the tramsmural tract we implanted three double-pigtail plastic stents to decompress the pancreatic cyst and form a permanent fistula to evacuate the pancreatic secretion to the stomach cavity. Endoscopic transmural cystogastrostomy with drainage of the pancreatic pseudocyst through one or more double-pigtail plastic stents has become the preferred treatment method in the recent years.

Key words: pancreatic pseudocyst; cystogastrostoma, endoscopy; drainage

Въведение Хроничният панкреатит се причинява от редица фактори, най-често от хронична злоупотреба на алкохол, жлъчно-каменна болест, метаболитни нарушения, автоимунни и системни заболявания, инфекциозна генеза - паротит, вирусен хепатит, салмонелоза. По-често се среща при мъжете, алкохолно-индуциран, в съотношение мъже-жени 4:1. При жени етиологията е предимно метаболитна – хиперлипидемии, инфекциозна, идиопатична (Weiss, 2019). Хроничното възпаление на паренхима на задстомашната жлеза води до фиброзни изменения с нарушения в екзокринната и ендокринната му функция, формиране на псевдокиста, абсцес на панкреаса, стеноза на дуоденума, кръвоизлив, или тромбоза на порталната вена, фистули и др. (Ramsey, 2017).

Цел Целта на настоящото проучване е да се представи клиничен случай на пациент с псевдокиста на панкреаса, дренирана и стентирана чрез ендоскопска трансмурална кистогастростома.

Материал и методи Пациентка на възраст 53 години, с диагностициран при предишни пролежавания хроничен панкреатит постъпва в УМБАЛ „Еврохоспитал“ Пловдив с коремно-болкова симптоматика. Абдоминалната ехография и компютърната томография установяват кистозна формация с размери 126 мм в областта на тялото към опашката на панкреаса с характеристика на псевдокиста.

Резултати. Извършва се интервенционалното ендоскопско лечение на панкреатична псевдокиста под рентгенов контрол. За целта се използва следния инструментариум: дуоденоскоп (ERCP ендоскоп с латерална оптика) електрокаутеризиращ кистотом, водач, катетер, балон-дилататори с диаметър 8 mm и 15 mm, PVC стентове – тип двоен пигтейл, размер 10Ф. Проведената фиброгастроскопия установява избутване на задна стомашна стена при непроменена лигавица. Извършва се перфорация на задната стомашна стена и стената на кистозната формация с електрокаутеризиращ кистотом. През формирания трансмурален тракт в псевдокистата се вкарва водач, който се визуализира на рентгеновото изображение и очертава нейната кухина. Въвежда се балон-дилататор с d- 8mm. за дилатация на отвора. Налага се въвеждане на още един балон-дилататор с d- 15mm за получавате на трансмурален тракт с подходящ размер. Следва последователно имплантиране по водача на три PVC стента тип двоен пигтейл 10Ф за декомпресия на панкреатичната псевдокиста. След 6 месеца поставените стентове предстои да се екстрахират, а през формираната трайна фистула да се извършва постоянна евакуация на панкреатичната секреция към кухината на стомаха (Фиг. 1.).

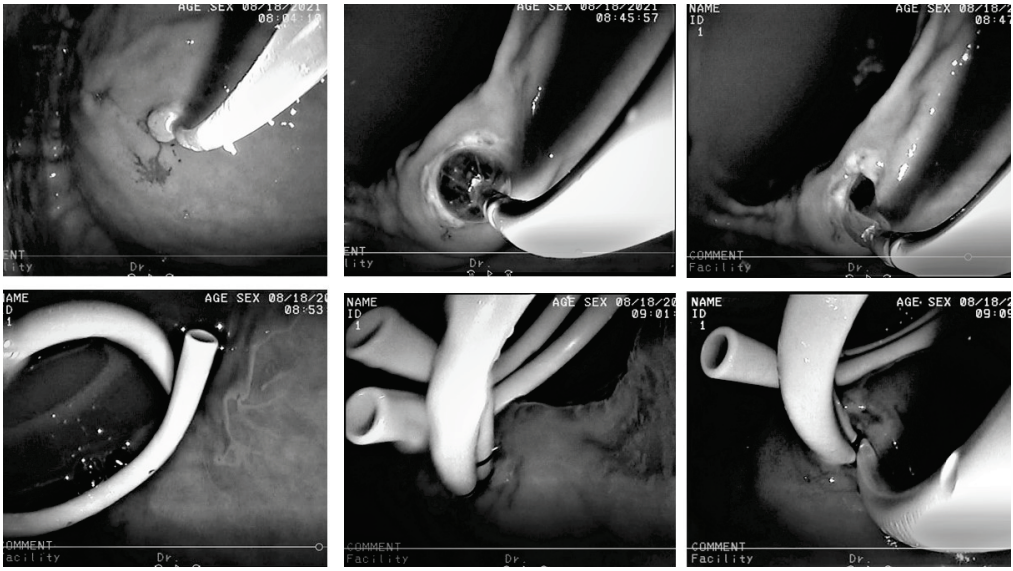

Фиг. 1. Последователни етапи на ендоскопско трансмурално стентиране на панкриатична псевдокиста с три PVC стента тип двоен пигтейл 10Ф.

Обсъждане Интервенционалното ендоскопско лечение на панкреатичните псевдокисти, което е проведено на нашия пациент е съвременен терапевтичен подход с висок процент на дългосрочен успех. Псевдокистите на панкреаса са често срещан клиничен проблем с честота от 10% до 30-40% от пациентите с хроничен панкреатит (Habashi, 2009). Те могат да бъдат единични или множествени, малки или големи, разположени или вътре, или извън панкреаса. Повечето псевдокисти комуникират с дукталната система на панкреаса и съдържат високи концентрации на амилаза и други храносмилателни ензими. Представляват зрели колекции от течности с добре дефинирана фиброзна стена без истинска епителна обвивка, видима при компютърна томография или магнитен резонанс и не съдържат твърд материал или панкреатична некроза (Holt, 2015). Причиняват се от разрушаване на дукталната система на панкреаса поради повишено налягане в нея в резултат на стеноза, камъни или протеинови запушалки в отводящите канали, или панкреатична некроза след атака на остър панкреатит (Testoni, 2007). Псевдокистите на панкреаса са стерилни, но могат да се инфектират. Инфекцията, обикновено с чревна флора, се среща при до 10% от случаите (Misra, 2021) .Образната диагностика чрез трансабдоминален ултразвук, компютърна томография и ядрено магнитен резонанс дава достоверна информация за разграничаване на псевдокистите на панкреаса от кистозни формации с друга етиология: кистозни неоплазми, кистозна дегенерация на солиден тумор на панкреаса, редки не-неопластични панкреатични кисти като ретенционните кисти. Изборът за терапия включва перкутанен дренаж, ендоскопски трансмурален дренаж, или оперативно лечение – хирургична кистогастростомия (Sousa, 2021).

Заключение Ендоскопската трансмурална кистогастростомия с дренаж на панкриатичната псевдокиста чрез един или повече ПВЦ стента тип двоен пигтейл се превръща в предпочитан лечебен метод в последните години. Осъществява се декомпресия на панкреатичната псевдокиста, формира се трайна фистула за евакуация на панкреатичната секреция към кухината на стомаха. Избягват се хирургични усложнения, осигурява се по-кратък болничен престой.

Библиография

1. Habashi S, Draganov PV. Pancreatic pseudocyst. World J Gastroenterol. 2009;15(1):38-47.
2. Holt BA, Varadarajulu S. The endoscopic management of pancreatic pseudocysts (with videos). Gastrointest Endosc. 2015;81(4):804-12.
3. Misra D, Sood T. Pancreatic Pseudocyst. StatPearls [Internet]. Treasure Island (FL): StatPearls Publishing; 2021;PMID: 32491526.
4. Ramsey ML, Conwell DL, Hart PA. Complications of Chronic Pancreatitis. Dig Dis Sci. 2017;62(7):1745-1750.
5. Sousa GB, Machado RS, Nakao FS, Libera ED. Efficacy and safety of endoscopic ultrasound-guided drainage of pancreatic pseudocysts using double-pigtail plastic stents: A single tertiary center experience. Clinics (Sao Paulo). 2021;76:e2701.
6. Testoni PA. Endoscopic pancreatic duct stent placement for inflammatory pancreatic diseases. World J Gastroenterol. 2007;13(45):5971-5978.
7. Weiss FU, Laemmerhirt F, Lerch MM. Etiology and Risk Factors of Acute and Chronic Pancreatitis. Visc Med. 2019;35(2):73-81.

Научни трудове на Съюза на учените в България–Пловдив. Серия Г. Медицина, фармация и дентална медицина т. XXVII. ISSN 1311-9427 (Print), ISSN 2534-9392 (On-line). 2022. Scientific works of the Union of Scientists in Bulgaria-Plovdiv, series G. Medicine, Pharmacy and Dental medicine, Vol. XXVII. ISSN 1311-9427 (Print), ISSN 2534-9392 (On-line). 2022.

ФЕТАЛЕН КАРДИОВАСКУЛАРЕН ОТГОВОР КЪМ МУЗИКАТА НА МОЦАРТ

Славяна Галева, Палмена Ангелова, Михаил Цонев, Ангелики Мутафи, Елица Михайлова, Петко Калчев, Петър Петров
Медицински Факултет, Софийски Университет „Св. Климент Охридски“

FETAL CARDIOVASCULAR RESPONSE TOWARDS MOZART'S MUSIC

Slavyana Galeva, Palmena Angelova, Mihail Tsonev, Angeliki Moutafi, Elitsa Mihailova, Petko Kalchev, Petar Petrov
Medical Faculty, Sofia University "St. Kliment Ohridski"

Abstract: Pulsatility index (PI) is defined as the difference between the peak systolic flow and minimum diastolic flow velocity, divided by the mean velocity recorded throughout the cardiac cycle. It is a non-invasive method of assessing vascular resistance with the use of Doppler ultrasonography. The fetal Doppler PI measurement is well established in the monitoring of fetal wellbeing. The aim of our study was to identify the impact of Mozart's music on the resistance in fetal ductus venosus, umbilical artery and middle cerebral artery. We have also evaluated the effect on the resistance in the maternal uterine arteries. This is a pilot study. Measurements were done in 60 healthy pregnant women. Our data showed significant raise in the PI in some of the fetal vessels. These results suggest that Mozart's music has impact on the fetus, however we cannot define if the effect is positive or negative.
Key words: Mozart's music, Pulsatility index (PI), fetal response

Въведение

„Какво странно нещо е да видиш цял вид - милиарди хора - да свирят, да слушат безсмислени тонални модели, обсебени през по-голямата част от времето си от това, което наричат музика.“ Така започва своята книга, посветена на влиянието на музиката върху човешкия мозък един от най-известните изследователи в областта на неврологията в света – Оливър Сакс (Sacks, 2007).

Влиянието на музиката върху функцията на сърцето и мозъка са изследвани през годините и резултатите са неедноозначни както за здрави индивиди, така и при клинични групи. Несъответствията се дължат главно на голямото разнообразие на използваните методи и музикални стимули (Koelsch, 2015). Много проучвания показват, че музиката има потенциала да намали стреса и тревожността, усещането за болка по време на бременност и раждане по вагинален път или чрез Цезарово сечение. Отново и при тези проучвания има неедноозначни данни (Garcia Gonzales, 2018; Chuang, 2019; Smith, 2018; Hepp, 2018). Няколко изследователи проучват феталния отговор към музикални стимули и според някои от тях фетусът е способен да запомня звуци и да отговоря на тях след раждането (Chelli, 2008; Hepper, 1996; Lecanuet, 2000; James, 2002). Вътреутробно фетусите променят изражението си и движат езика си докато слушат музика още от 16 гестационна седмица (López-Teijón,

2015). Антенаталното възприятие на звук зависи от гестационния срок и вида на звуковите стимули, от тяхната честота, продължителност и интензитет (Hepper, 1994). Резултати от проучвания извършвани с помощта на компютризирана кардиотокография, показват че музикалните стимули могат окажат позитивен ефект върху сърдечната функция на фетуса. Не винаги обаче са променени всички от изследваните параметри и няма ясно доказателство за ефект върху сърцето на плода (Gebuza, 2017, 2018; Brillo 2021). Проучвания за експозицията на фетуса към музика, демонстрират отговор на плода чрез повишена вариабилност на сърдечната честота и движения на тялото (Poreba, 2000; Al-Qahtani, 2005). Някои автори откриват, че музиката влияе благоприятно на неонаталната нервна система и поведение чрез механизми, медиирани от майчината ендокринна система (Arya, 2012). Наскоро рандомизирано контролирано проучване анализира ефектите от пренаталната музикална стимулация върху сърдечната честота и реактивността на плода, жизнените показатели (систолно и диастолно кръвно налягане) на бременни жени и антропометрични измервания на новороденото (тегло, височина, обиколка на главата и обиколка на гърдния кош) (Garcia-Gonzalez, 2017). Някои проучвания показват как мелодиите и различните звуци имат отчетливо въздействие върху поведението на плода и как ритъмът на музиката засилва контрактилитета на матката и увеличава феталните движения. В книгата си от 1997 г. Дон Кембъл - „The Mozart Effect: Tapping the Power of Music to Heal the Body, Strengthen the Mind, and Unlock the Creative Spirit“ обсъжда теорията, че слушането на Моцарт (особено концертите за пиано) може временно да увеличат интелигентността и да произведат много други полезни ефекти върху умствената функция. Кембъл препоръчва възпроизвеждането на специално подбрана класическа музика на кърмачета, в очакването, че ще бъде от полза за тяхното психическо развитие (Campbell, 1997; Jenkins, 2001).

Материали и методи

Настоящото проучване е експериментално и беше проведено от месец май до месец септември 2021 на територията на ВТОРА САГБАЛ „Шейново“ ЕАД, гр. София и е одобрено от етична комисия. Информирано съгалсие е подписано от всички участници.

Участници: Проучваната популация се състоя от здрави бременни жени без данни за родова дейност на възраст от 19 до 45 години в първи, втори и трети триместър на бременността.

Методология: Пулсативният индекс (PI) се определя като разликата между пиковата систолна скорост и минималната скорост на диастолния кръвоток, разделена на средната скорост, отчетена през целия сърдечен цикъл. Това е неинвазивен метод за оценка на съдовото съпротивление с използването на доплер. Пулсативният индекс в средна мозъчна артерия, дуктус венозус, пъпна артерия на фетуса и маточни съдове на майката бяха измерени по критериите на FMF (Fetal medicine foundation) в състояние на пълен физически и психически покой при майката, в тих кабинет в легнало положение с помощта на ултразвуков апарат GE Voluson V730. Базалните стойности се измерваха след 5 минутен период на пълна релаксация, след което в състояние на покой участниците слушаха класическа музика (Концерт Номер 3 на Моцарт) със сила на звука по тяхно желание в продължение на 7 минути. Повторно измерване се извършваше при слушане на музика.

Резултатите бяха подложени на статистически анализ чрез теста на Wilcoxon. Стойности на $p \leq 0,05$ бяха приети като статистически значими.

Резултати

Пулсативният индекс беше измерен в средна мозъчна артерия, дуктус венозус и пъпна артерия на плода, както и двустранно в маточните съдове на майката. Индексът директо оценява съпротивлението на съдовете и промяната при наличие на музикална стимулация. Данните бяха подложени на статистически анализ чрез теста на Wilcoxon след предварително отстраняване на екстремните стойности.

Нашите данни показват статистически значима промяна и повишаване на съпротивлението в дуктус венозус с $p=0,023$ след проведен тест на Wilcoxon. Близки до статистически значима промяна бяха показателите измерени в средна мозъчна артерия ($p=0,058$) и средната стойност между лява и дясна маточна артерия ($p=0,053$) след проведен тест на

Wilcoxon. Без статистически значима промяна остана съпротивлението в пъпната артерия (фиг. 1).

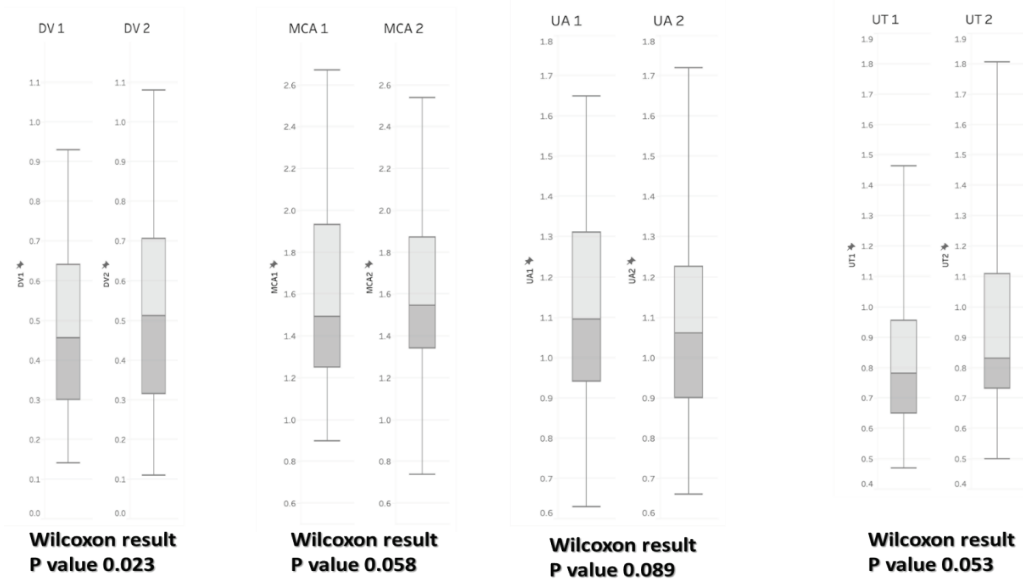

Фиг. 1 Ефект на Концерт Номер 3 на Моцарт за цигулка върху дуктус венозус (DV1 – тишина, DV2 – музика), средна мозъчна артерия (MCA1 - тишина, MCA2 – музика), пъпна артерия (UA1 – тишина, UA2 – музика), маточни съдове (UT1 - тишина,UT2 - музика)

Дискусия

Кръвотокът в пъпната връв е тясно свързан с гестационната възраст. Скоростта се увеличава с нарастването на гестационната възраст, и това увеличение е най-видно за диастолната компонента. В резултат на това има непрекъснато намаляване на пулсативния индекс (PI). Плацентата няма способността да авторегулира притока на кръв, т.е. липсва потенциал да оптимизира перфузията си чрез локални промени в диаметъра на съдовете. Ето защо определящите фактори за притока на кръв в пъпната артерия са плацентарното съпротивление и градиентът на налягане между десцендентната аорта и долната празна вена на фетуса. Въпреки това, съдовият ендотел е чувствителен към вазоактивни вещества. Феталните движения влияят върху кръвотока в пъпната връв, дуктус венозус и средна мозъчна артерия. Кръвотокът обикновено се увеличава по време на движенията на плода. Кръвотокът се променя значително както във вени, така и в артерии при движение на гръдната мускулатура – „фетални дихателни движения“, поради промени в интраторакалното налягане в плода. По време на втората половина на бременността, дишането на плода е свързано с повишен обем кръвоток в пъпната вена (средно 42% над изходното ниво) в резултат на увеличения диаметър на съдовете и повишената скорост (Indik, 1990; Boito, 2004).

Наблюдаваните кардиоваскуларни ефекти при плода при музикална стимулация в нашето проучване могат да бъдат обяснени както с влиянието на вазоактивни вещества, преминаващи трансплацентарно от майката, така и с повишаване на феталните движения. Не може да се изключи и пряк ефект на музиката. Ефектът е трудно да се определи като крайно негативен или позитивен. Има необходимост от допълнителни проучвания и данни, както с класическа музика, така и с различни стилове музика.

Референции

Sacks, Oliver. Musicophilia: Tales of Music and the Brain (Picador Classic Book 72) (p. 16). Pan Macmillan.

Koelsch S, Jäncke L. Music and the heart. Eur Heart J. 2015 Nov 21;36(44):3043-9. doi: 10.1093/eurheartj/ehv430. Epub 2015 Sep 9. PMID: 26354957.

Garcıa Gonzalez J, Ventura Miranda MI, Requena Mullor M, et al. Effects of prenatal music stimulation on state/trait anxiety in full-term pregnancy and its influence on childbirth: a randomized controlled trial. J Matern Fetal Neonatal Med. 2018;31(8):1058–1065.

Chuang CH, Chen PC, Lee CS, et al. Music intervention for pain and anxiety management of the primiparous women during labour: a systematic review and metaanalysis. J Adv Nurs. 2019;75(4):723–733.

Smith CA, Levett KM, Collins CT, et al. Relaxation techniques for pain management in labour. Cochrane Database Syst Rev. 2018;3:CD009514.

Hepp P, Hagenbeck C, Gilles J, et al. Effects of music intervention during caesarean delivery on anxiety and stress of the mother a controlled, randomised study. BMC Preg Childbirth. 2018;18(1):435.

Chelli D, Chanoufi B. Fetal audition. Myth or reality. J Gynecol Obstet Biol Reprod (Paris) 2008; 37(6):554-8

Hepper PG. Fetal memory: does it exist? What does it do? Acta Paediatr Suppl. 1996;416:16–20.

Lecanuet JP, Graniere-Deferre C, Jacquet AY, et al. Fetal discrimination of low-pitched musical notes. Dev Psychobiol. 2000;36(1):29–39.

James DK, Spencer CJ, Stepsis BW. Fetal learning: a prospective randomized controlled study. Ultrasound Obstet Gynecol. 2002;20(5):431–438.

López-Teijón M, García-Faura Á, Prats-Galino A. Fetal facial expression in response to intravaginal music emission. Ultrasound 2015;23(4):216-223

Hepper PG, Shahidullah BS. Development of fetal hearing. Arch Dis Child Fetal Neonatal Ed. 1994;71(2): F81–F87.

Gebuza G, Dombrowska A, Kazmierczak M, et al. The effect of music therapy on the cardiac activity parameters of a fetus in a cardiotocographic examination. J Matern Fetal Neonatal Med. 2017;30(20):2440–2445.

Gebuza G, Zaleska M, Kazmierczak M, et al. The effect of music on the cardiac activity of a fetus in a cardiotocographic examination. Adv Clin Exp Med. 2018; 27(5):615–621.

Brillo E, Tosto V, Ceccagnoli A, Nikolova N, Pinzaglia V, Bordoni F, Spano F, Bini V, Giardina I, Renzo GCD. The effect of prenatal exposure to music on fetal movements and fetal heart rate: a pilot study. J Matern Fetal Neonatal Med. 2021 Jul;34(14):2274-2282. doi: 10.1080/14767058.2019.1663817. Epub 2019 Sep 25. PMID: 31554450.

Poreba A, Dudkiewicz D, Drygalski M. The influence of the sounds of music on chosen cardiotocographic parameters in mature pregnancies. Ginekol Pol. 2000; 71(8):915–920.

Al-Qahtani NH. Foetal response to music and voice. Aust N Z J Obstet Gynaecol. 2005;45(5):414–417.

Arya R, Chansoria M, Konanki R, et al. Maternal music exposure during pregnancy influences neonatal behaviour: an open-label randomized controlled trial. Int J Pediatr. 2012;2012:901812

Garcia-Gonzalez J, Ventura-Miranda MI, ManchonGarcia F, et al. Effects of prenatal music stimulation on fetal cardiac state, newborn anthropometric measurements and vital signs of pregnant women: a randomized controlled trial. Complement Ther Clin Pract. 2017;27:61–67.

Campbell, Don (1997). The Mozart Effect : tapping the power of music to heal the body, strengthen the mind, and unlock the creative spirit (1st ed.). New York: Avon Books. ISBN 978-0380974184

Jenkins JS. The Mozart effect. J R Soc Med. 2001 Apr;94(4):170-2. doi: 10.1177/014107680109400404. PMID: 11317617; PMCID: PMC1281386.

Indik JH, Reed KL. Variation and correlation in human fetal umbilical Doppler velocities with fetal breathing: evidence of the cardiac-placental connection. Am J Obstet Gynecol. 1990;163:1792–6.

Boito SM, Ursem NT, Struijk PC, Stijnen T, Wladimiroff JW. Umbilical venous volume flow and fetal behavioral states in the normally developing fetus. Ultrasound Obstet Gynecol. 2004;23:138–42.

Научни трудове на Съюза на учените в България–Пловдив. Серия Г. Медицина, фармация и дентална медицина т. XXVII. ISSN 1311-9427 (Print), ISSN 2534-9392 (On-line). 2022. Scientific works of the Union of Scientists in Bulgaria-Plovdiv, series G. Medicine, Pharmacy and Dental medicine, Vol. XXVII. ISSN 1311-9427 (Print), ISSN 2534-9392 (On-line). 2022.

АТИПИЧНА ПОЗИЦИЯ НА GLANDULA SUBMANDIBULARIS И НЕЙНОТО ЗНАЧЕНИЕ ЗА КЛИНИЧНАТА ПРАКТИКА

Нина Йотова, Робърт Новаков
Катедра Анатомия, Хистология и Ембриология, МУ - Пловдив

ATYPICAL POSITION OF SUBMANDIBULAR GLAND AND ITS CLINICAL IMPLICATIONS

Nina Yotova, Robart Novakov
Department of Anatomy, Histology and Embryology

Abstract

The submandibular gland is one of the three major salivary glands. Its normal localization is below the oral diaphragm in the submandibular triangle. The body of the gland has three surfaces related to the surrounding structures. The complexity of the gland topography is crucial for the surgical and diagnostic procedures. We present a case of bilateral atypical position of the submandibular glands, found during routine gross anatomy dissection. Their location inferior to the posterior belly of digastric and stylohyoid muscles may be a serious obstacle during different types of surgical interventions in that area. The knowledge of the submandibular gland topography and its variations is required condition to escape intra or postoperative complications.
submandibular gland, atypical position

Glandula submandibularis е една от трите големи слюнчени жлези. Тя се намира под пода на устната кухина в trigonum submandibulare. Големината ѝ е приблизително колкото орех с диаметър 1,5 – 2 см и маса около 15 g.
Назад тя се продължава в куковиден израстък, заобикалящ свободния заден ръб на m. mylohyoideus.Този израстък преминава по горната повърхност на мускула и се продължава в отводния ѝ проток ductus submandibularis. Той е дълъг около 5 см, върви между m. mylohyoideus и m. hyoglossus, след това между подезичната жлеза и m. genioglossus. В своя си край той обикновено се съединява с ductus sublingualis major и се отваря в caruncula sublingualis (Koychev, 1995).
Жлезата се простира от предното коремче на m. digastricus отпред до lig. stylomandibulare отзад, който го отделя от околоушната жлеза.
Тялото на жлезата има три повърхности: долна, латерална и медиална.

Долната повърхност е покрита от кожата, платизмата и повърхностната пластинка на шийната фасция. Тя се пресича от лицевата вена и r. colli на лицевия нерв. Върху нея залягат nodi lymphatici submandibulares, като някои от тях могат да навлязат в субстанцията на жлезата. Латералната ѝ повърхност заляга във fossa submandibularis по вътрешната страна на долната челюст и отчасти по медиалната повърхност на m. pterygoideus medialis.

Лицевата артерия е разположена в бразда по задно-горната част на жлезата. Предно-медиалната ѝ повърхност се допира до m. mylohyoideus и лежащите върху него n. mylohyoideus, a. submentalis и v. submentalis. Над нея е разположен n. lingualis и ganglion submandibulare.

Тази сложна топография изисква изключителна прецизност при извършването на различните диагностични процедури и хирургични интервенции.

Нашият екип разглежда случай на двустранна атипична позиция на glandula submandibularis открит по време на рутинна дисекция.

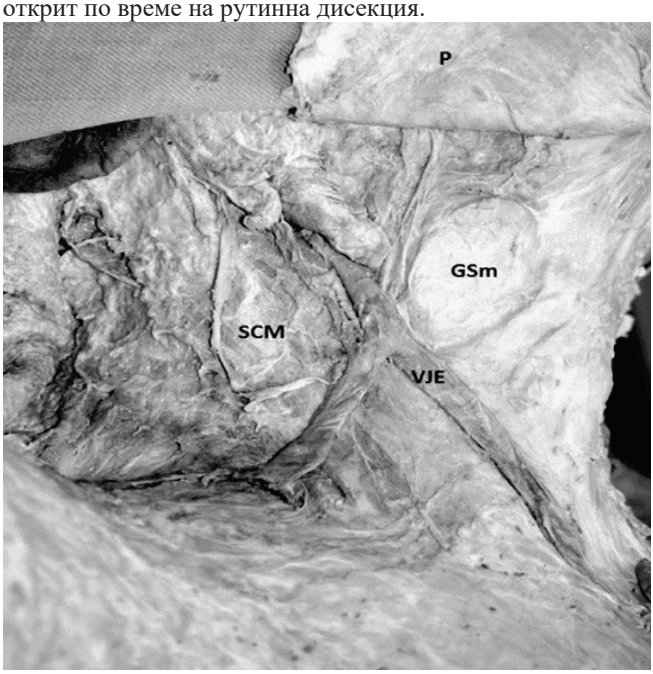

Фигура 1. Дясна ектопична подчелюстна жлеза

Фигура 2. Лява ектопична подчелюстна жлеза

След послойното премахване на анатомичните структури в областта на шията се откри жлезна маса намираща се на нивото на cartilago thyroidea.
След отстраняването на повърхностния лист на fascia cervicalis атипично разположената структура бе разпозната като glandula submandibularis.
В описания случай тя се намира под задното коремче на m.digastricus и m.stylohyoideus на съвсем различна позиция от обичайното ѝ местоположение. Непосредствената близост до съдовонервния сноп на шията, v. jugularis externa и n. transversus colli създава голяма опасност от тяхното нараняване по време на хирургични интервенции в тази област. В субмандибуларния триъгълник не бе открита жлезна тъкан. Другите две слюнчени жлези са с обичайната големина и позиция.
В последните години класическите операции на жлезата се заменят от модерни интраорални високощадящи достъпи (Singh, 2020). Основните им предимства са избягването на кожни постоперативни белези и увреда на ramus marginalis mandibulae на n.facialis (de Carvalho, 2015).
Определянето на маркерите за намиране на оперативния триъгълник в нашия случай е силно опорочено. Трансцервикалният достъп може да доведе до някои неврологични, функционални и естетични проблеми.
Интраоралният достъп до жлезата, широко практикуван през последните години избягва козметичните белези и риска от увреда на съседно разположените нервни елементи. Широкото навлизане на ендоскопско и робот асистираните процедури също изисква точното определяне местоположението на glandula submandibularis.Сравнително големия брой заболявания като хронични сиалоаденити, камъни, доброкачествени и злокачествени тумори, както и възпалителните заболявания на жлезата определят значимостта на описаната локализация (Kandemirli, 2020). Избягването на временната и постоянна парализа на ramus marginalis mandibulae на n. facialis има съществено значение за постоперативния живот на пациента.
Развитието на фиброзни процеси след определени заболявания на жлезата съчетано с атипичната и позиция би подвело клиницистите за развитието на нодални метастази в тази област (Ficarra, 1996).
В заключение смятаме, че във връзка със сложната топографска анатомия на подчелюстната жлеза и високата прецизност, която се изисква при извършването на диагностичните процедури и хирургични интервенции е необходимо точното определяне на нейната позиция за избягване на постоперативни усложнения.

Литература

1. Konstantin Koychev. Human of Anatomy- Textbook for students of medicine and dental medicine. 1995, Sofia, Medicine and physical education, p.314-315
2. Singh PP, Goyal M. Our Experience with Intraoral Submandibular Gland Excision. Indian J Otolaryngol Head Neck Surg. 2020 Sep;72(3):297-301
3. de Carvalho AS, Dedivitis RA, de Castro MA, Nardi CE. Submandibular gland excision. Rev Col Bras Cir. 2015 Jan-Feb;42(1):14-7
4. Kandemirli SG. Unilateral Submandibular Gland Aplasia Mimicking Nodal Metastasis. J Pediatr Hematol Oncol. 2020 Apr;42(3):220-221
5. Ficarra BJ. Submandibular salivary gland fibrosis. J Med. 1996;27(3-4):103-13.

Научни трудове на Съюза на учените в България–Пловдив. Серия Г. Медицина, фармация и дентална медицина т. XXVII. ISSN 1311-9427 (Print), ISSN 2534-9392 (On-line). 2022. Scientific works of the Union of Scientists in Bulgaria-Plovdiv, series G. Medicine, Pharmacy and Dental medicine, Vol. XXVII. ISSN 1311-9427 (Print), ISSN 2534-9392 (On-line). 2022.

РЯДЪК СЛУЧАЙ НА A. THORACICA INTERNA ПРОИЗЛИЗАЩА ОТ TRUNCUS THYROCERVICALIS

Стоян Новаков, Петър-Преслав Петров
Катедра „Анатомия, Хистология и Ембриология“, МУ-Пловдив

A RARE ORIGIN OF INTERNAL THORACIC ARTERY FROM THYROCERVICAL TRUNK

Peter-Preslav Petrov, Stoyan Novakov
Department of Anatomy, Histology and Embryology, MU-Plovdiv

Abstract
Internal thoracic artery is a key vessel in the thoracic cage running behind the costal cartilages. It arises from the first part of the subclavian artery close to the medial border of anterior scalene muscle. The course of the artery and its numerous branches are the possible reason for the significant variations in its position. We describe a rare case of internal thoracic artery arising from thyrocervical trunk. The unusual high origin of that vessel could be an obstacle during metastatic lymph nodes dissection in the supraclavicular region and also in thyroid surgery during blood vessels management. The presence of internal thoracic-thyrocervical trunk may complicate surgical grafting procedures. The inferior thyroid artery is widely utilized as a great conduit in coronary bypasses and the knowledge of its detailed anatomy and variations are of great surgical significance.
internal thoracic artery, human anatomy variations, thyrocervical trunk

A. thoracica interna се отделя от първата част на a. subclavia близо до медиалния ръб на m. scalenus anterior, почти под прав ъгъл от нейната долна, вдлъбната страна и срещуположно на truncus thyrocervicalis. В началото си тя се насочва надолу, като отначало се разполага зад ключицата, а след като навлезе в гръдния кош – зад хрущялите на I – VII ребро и зад съответните между тях междуребрени мускули, успоредно на ръба на гръдната кост. След като стигне до шестия или седмия ребрен хрущял, a. thoracica interna се разделя на крайните си клонове – a. musculophrenica и a. epigastrica superior.
В гръдния кош обикновено a. thoracica interna има праволинеен ход и по-рядко образува извивки, насочени медиално или латерално. Ако извивките са силно изразени, тя може да придобие и S-образна форма (Koychev, 1995).
В нашия случай имаме a. thoracica interna отделяща се от truncus thyrocervicalis в областта на шията. Тя се насочва надолу към кухината на гръдния кош покрита от v. jugularis interna и v. subclavia. Тук артерията се допира и до v. brachiocephalica и се кръстосва косо от n. phrenicus, който по-надолу минава по нейната външна страна. В гръдния кош a. thoracica interna, е обхваната от двете си страни от едноименните вени, лежи зад хрущялите на ребрата и междуребрените мускули и се покрива отзад от fascia endothoracica и париеталната плевра в горната част, а в долната към тях се прибавят и напречните снопчета на m. transversus thoracis.

Rami mediastinales са няколко къси и тънки клончета, които се отделят от задната страна на горната част на a. thoracica interna. Те се отправят към лимфните възли и мастната тъкан на предното средостение, където и завършват.
Rami thymici са най-често две клончета, които се насочват и завършват в thymus.
Rami bronchiales се отправят към долната част на трахеята и началото на двата главни бронха, където се разклоняват. Нерядко те липсват, но понякога като вариетет се откриват rami tracheales.

Фигура 1. Артерия thoracica interna, излизаща от truncus thyrocervicalis
A. pericardiacophrenica се отделя от a. thoracica interna след навлизането на последната в гръдния кош на равнището на първото междуребрие. A. pericardiacophrenica след отделянето си веднага се приближава до n. phrenicus и заедно с него се спуска надолу, разполагайки се между перикарда и средостенната плевра, анастомозирайки тук с другите диафрагмални артерии. По протежението си a. pericardiacophrenica отделя клончета за гръдната жлеза, перикарда, лимфните възли в предното средостение и главните бронхи.
Rami sternales са тънки клончета, които се обособяват от вътрешната страна на a. thoracica interna последователно отгоре надолу. След отделянето си те се насочват медиално, разполагайки се по задната повърхност на гръдната кост.
Rami mediastinales, rami sternales, rami bronchiales и клонове на a. pericardiacophrenica анастомозират с разклонения на междуребрените артерии.

Rami perforantes са около 6-7 на брой и се отделят от предната страна на a. thoracica interna последователно отгоре надолу.
Rami intercostales anteriores се отделят от латералната страна на a. thoracica interna последователно отгоре надолу във всяко от горните шест междуребрия.
A.musculophrenica е едно от двете крайни разклонения на a. thoracica interna, което се насочва косо латерално и надолу, залягайки зад хрущялите на VII – X ребро.
A.epigastrica superior е непосредствено продължение в каудална посока на a. thoracica interna. Артерията напуска гръдната кухина и навлиза във влагалището на m. rectus abdominis.
Начинът на разпространението и вариацията на клоновете имат значение за употребата ѝ при различните хирургични интервенции. Особено важни са началото, диаметърът и клончетата ѝ.
Необичайното високо начало на артерията би затруднило премахването на метастатични лимфни възли в надключичните триъгълници, както и извършването на оперативни интервенции на glandulla thyroidea и лигирането на нейните кръвоносни съдове.
Използването на лявата a. thoracica interna за извършване на коронарен байпас и осъществяване на коронарна реваскуларизация има различни модификации (Shih, 2020). Нарастването на болестите с коронарна недостатъчност и усъвършенстването на техническото изпълнение на този байпас ще доведе до все по-широкото използване на тази артерия и необходимостта от нейното познаване в детайли. В различни публикации се докладва за много добри резултати при пациенти с бъбречна недостатъчност и диабет подложени на този тип реваскуларизация на миокарда (Vural, 2018).
Различията в начина на разпространение на a. thoracica interna също така се отразява на начина на оттичане на лимфата от гръдната жлеза (Mitra, 2020). При дефицит на rami mammarii и rami perforantes отделящи се от нея пътищата на Grossman и Gerota също ще бъдат опорочени. Това би довело до промяна и в местата на метастазиране при злокачествени заболявания на млечната жлеза.
Продължението на вътрешната гръдна артерия по задната повърхност на m. rectus abdominis като a. epigastrica superior има съществено значение при използването на мускулно-кожни ламба от този мускул (Borović, 2010). Липсата или дефицита на това клонче води до неприхващане и отпадане на съответното ламбо (Paliouras, 2015).
В заключение можем да кажем, че познаването на нормалната топография и различията на a. thoracica interna и нейните клонове има значение за много области в медицината. Това би довело до избягване на диагностични грешки, минимални инцизии, избягване на интраоперативния и следоперативен риск.

Литература

1. Konstantin Koychev. Human of Anatomy- Textbook for students of medicine and dental medicine. 1995, Sofia, Medicine and physical education, p.62-63
2. Shih BC, Chung S, Kim H, Chang HW, Kim DJ, Lim C, Park KH, Kim J. Outcomes and Patency of Complex Configurations of Composite Grafts Using Bilateral Internal Thoracic Arteries. S.Korean J Thorac Cardiovasc Surg. 2020 Apr 5;53(2):64-72
3. Ünsal Vural, Ahmet Arif Aglar, Sinan Sahin, Mehmet Kizilay. Lateral Costal Artery: Clinical Importance of an Accessory Thoracic Artery. Braz J Cardiovasc Surg. Nov-Dec 2018;33(6):626-630. doi: 10.21470/1678-9741-2017-0252.
4. Mitra A, et al. A Morphometric Study of the Internal Thoracic Artery and Its Branches. Mymensingh Med J. 2020 Jul;29(3):701-708.
5.Borović ML, Borović S, Perić M, Vuković P, Marinković J, Todorović V, Radak D, Lacković V. The internal thoracic artery as a transitional type of artery: a morphological and morphometric study. Histol Histopathol. 2010. May;25(5):561-76. doi: 10.14670/HH-25.561.
6. Paliouras D, Rallis T, Gogakos A, et al. Surgical anatomy of the internal thoracic arteries and their branching pattern: a cadaveric study. Ann Transl Med. 2015 Sep;3(15):212.

Научни трудове на Съюза на учените в България–Пловдив. Серия Г. Медицина, фармация и дентална медицина т. XXVII. ISSN 1311-9427 (Print), ISSN 2534-9392 (On-line). 2022. Scientific works of the Union of Scientists in Bulgaria-Plovdiv, series G. Medicine, Pharmacy and Dental medicine, Vol. XXVII. ISSN 1311-9427 (Print), ISSN 2534-9392 (On-line). 2022.

ПРЕДИЗВИКАТЕЛСТВА ПРИ ПРИДЪРЖАНЕТО КЪМ ТЕРАПИЯТА ПРИ ХРОНИЧНИ ЗАБОЛЯВАНИЯ: С ФОКУС ВЪРХУ ЗАХАРНИЯ ДИАБЕТ

Христина Стойнова[1], Радиана Стайнова[2], Евелина Гавазова[2], Даниела Грекова-Кафалова[2]
1 Фармацевтичен факултет, Медицински университет – Пловдив, Пловдив, България
2 Катедра по фармацевтични науки, Фармацевтичен факултет, Медицински университет – Пловдив, Пловдив, България

CHALLENGES OF MEDICATION ADHERENCE IN CHRONIC DISEASES: WITH A FOCUS ON DIABETES

Hristina Stoynova[1], Radiana Staynova[2], Evelina Gavazova[2], Daniela Grekova-Kafalova[2]
1 Faculty of Pharmacy, Medical University of Plovdiv, Plovdiv, Bulgaria
2 Department of Pharmaceutical Sciences, Faculty of Pharmacy, Medical University of Plovdiv, Plovdiv, Bulgaria

Abstract
The therapeutic strategies in the treatment of diabetes require a multi-disciplinary approach in which the pharmacist plays an essential role. Community pharmacists have long-term relationships with most chronically ill people, such as diabetes patients, which provides a good basis for mutual trust and respect, as well as ensuring better compliance. Pharmacists' involvement in diabetes management can have a beneficial effect on patients' adherence to medication. Pharmaceutical care for patients with diabetes includes a variety of services such as dispensing prescription medications, providing education, supporting self-monitoring of brood glucose, giving detailed information of the symptoms, mode of action of the drugs, possible side effects, identifying and resolving drug-related problems, monitoring and evaluation of drug therapy, as well as identifying barriers to adherence and endeavoring to overcome them. This article aimed to present the main challenges of medication adherence on patients with diabetes and to review the pharmacists' role in improving patients' adherence and therapeutic outcomes.
Key words: adherence, diabetes, pharmacist, pharmaceutical care

Въведение

Захарният диабет е хронично метаболитно заболяване, характеризиращо се с хипергликемия, която е резултат от нарушение в инсулиновата секреция, инсулиновото действие или и двете заедно (WHO, 1999). Глобалното му разпространение, все по-голямата заболеваемост (най-вече свързана със затлъстяването на населението) и усложненията, до които води, го определят като социално-значимо заболяване (БДЕ, 2016). Всяка година все повече хора живеят с това заболяване, което може да доведе до промяна в начина и

качеството на живот поради риска от усложнения. Диабетът е новата световна пандемия с изключително силно въздействие върху здравните системи по света. По данни на последното издание на Диабетния атлас от 2021 г. на Международната Диабетна Федерация - International Diabetes Federation (IDF) понастоящем в света има около 537 млн. души със захарен диабет (IDF, 2021).

Около 90% от пациентите страдат от захарен диабет тип 2, като техният брой нараства драматично в световен мащаб. Заболяването се характеризира с относително „подмладяване" и засяга група от населението, която е в активна трудоспособна възраст (БДЕ, 2016). Това определя изключителната му социална значимост. Високият риск за появата на усложнения (микро- и макроваскуларни) е причината на увеличаващата се смъртност сред пациентите с диабет. „Сладката болест" е причината за смъртта на 6,7 млн. души за 2021 г. (IDF, 2021). В резултат на редицата усложнения, по-високите разходи за лечение и контрол на захарния диабет, са неизбежни (Presley et al., 2019). С голямата си финансова тежест заболяването е значително предизвикателство за системите на здравеопазване и е пречка за устойчивото икономическо развитие.

Захарният диабет е глобален проблем, който засяга и нашата страна. Данните от последното издание на Диабетния атлас от 2021 г. показват, че 7,4 % от населението над 20 годишна възраст в България е със захарен диабет или това са 531 600 души, като процентът на недиагностицираните е около 25,8% (IDF, 2021).

Основните цели на лекарствената терапия при захарния диабет са избягване на усложненията и осигуряване на добър контрол на кръвната захар (ADA, 2021). Придържането към терапията е жизненоважен аспект за успешното лечение и контрол на захарния диабет. С термина придържане (от англ. език – adherence) се свързва степента, до която поведението на пациента във връзка с приема на лекарство, придържане към диета, промяна в начин на живот, съответства на препоръките, които е получил от здравния специалист (Burkhart and Sabate, 2003).

Въпреки факта, че придържането е ключово за успешния мениджмънт на заболяването, проучвания показват, че придържането към терапията при пациенти със захарен диабет варира между 36-93% (Krass et al., 2015). Непридържането се свързва с появата на усложнения и увеличаване на финансовата тежест на заболяването (Bailey et al., 2011). От друга страна подобрението в степента на придържане към терапията се очаква да доведе до намаляване на здравните разходи, до подобряване на гликемичния контрол и намаляване риска от появата на усложнения (Capoccia et al., 2016).

Причини за непридържане (non-adherence) към терапията

Придържането към терапията е основен фактор, определящ успеха на дадено лечение. Степента на придържане към назначената терапия обикновено е по-висока при пациенти с остри състояния, отколкото при пациенти с хронични състояния и заболявания (Osterberg and Blaschke, 2005). Придържането към терапията при възрастни пациенти с хронични заболявания се оценява между 30% и 50% (Kini and Ho, 2018).

Успешното управление на захарния диабет изисква комплексен подход включващ прием на лекарствени продукти, хранителен режим и физическа активност, което от своя страна може да бъде предпоставка за непридържане към терапията. Един от всеки трима пациенти с диабет тип 2 съобщава, че пропуска поне една доза от предписаното перорално хипогликемично лекарство всеки месец, а само 60% от пациентите, прилагащи инсулин, съобщават за придържане към назначената терапия (McGovern et al., 2016). Установено е, че подобреното придържане към терапията при пациенти със захарен диабет води до приблизителни годишни спестявания от 661 млн. до 1,16 млрд. долара (Zullig et al., 2015)

Непридържането е сериозен проблем, който засяга не само пациента, но и здравната система. Непридържането води до значително влошаване на заболяването, хоспитализации, смъртни случаи и нарастващи здравни разходи. Идентифицирането на специфичните

бариери за всеки пациент и прилагането на подходящи техники, могат да подобрят придържането към терапията. Здравните специалисти като лекари, фармацевти и медицински сестри имат значителна роля в ежедневната практика за подобряване на придържането към терапията (Jimmy and Jose, 2011).

Някои от причините за непридържане към терапията са неволни, например забравяне на приема. Други са съзнателни - като страх от поява на нежелани реакции или негативно отношение към лекарствата като цяло. Възприятието за тежестта на заболяването и асимптоматичното му протичане (напр. при захарен диабет, хипертония и др.) може също да бъде бариера за придържане към терапията (Albrecht, 2011).

Най-общо причините за непридържане към терапията могат да се разделят на три групи: фактори от страна на лекарството, фактори от страна на пациента и фактори от страна на медицинските специалисти **(Фиг. 1).**

Фиг. 1 Причини за непридържане (non-adherence) към терапията

Роля на фармацевта за подобряване придържането към терапията

Здравните специалисти играят важна роля за подобряване придържането към терапията при пациентите със захарен диабет. Сътрудничеството между медицинските специалисти и мултидисциплинарния подход се препоръчват от диабетните гайдлайни с цел постигане на по-добри терапевтични резултати (Presley et al., 2019).

Фармацевтите са един недостатъчно използван ресурс, който притежава компетентни знания за лекарствата и който може да подобри превенцията и грижите при диабетно болните. Фармацевтите са най-достъпните медицински специалисти, при които пациентът може да отиде за консултация или съвет без предварителна уговорка (Стайнова, 2019). Фармацевтите имат дългосрочни взаимоотношения с повечето хронично болни пациенти,

което поставя добра основа за взаимно доверие и уважение, както и възможност за подобряване на придържането към терапията. Участието на фармацевт в мултидисциплинарния диабетен екип се препоръчват от редица проучвания, включително тези на Американската и Канадската диабетни асоциации. (Presley et al., 2019).

Ролята на фармацевта в подобряването на придържането към терапията при пациенти с диабет се изразява в следните аспекти:

- Употребата на ясни и лесно разбираеми термини за пациента;
- Обяснение на честотата на прием на лекарствата, поведението и последствията от пропусната доза;
- Провеждане на преглед на наличните количества от предписаните лекарствени продукти;
- Напомняне за редовни прегледи при лекар, напомняне за наближаване на датите за получаване на лекарствата;
- Предоставяне на съвети за здравословно хранене, физическа активност и самоконтрол на кръвната захар;

Стратегии за подобряване на придържането при пациенти с диабет

Тъй като причините за непридържане към терапията са многостранни, подобряването на степента на придържане изисква приложението на различни стратегии и техники (Jimmy and Jose, 2011):

1. **На ниво предписване на терапия**
   - Сътрудничество с пациента при предписване на терапията
     Когато е възможно, включване на пациентите във вземането на решения по отношение на лекарствената терапия, за да се създаде усещане, че те са активни участници при избора на терапия.
   - Опростена терапевтична схема
2. **На ниво комуникация с пациента**
   - Предоставяне на информация относно начин на действие на лекарствения продукт, кога трябва да се приема, в каква продължителност.
   - Информиране за често срещани нежелани лекарствени реакции
   - Използване на помощни средства за подобряване придържането към терапията – седмични кутии за лекарства, контейнер за лекарства с аларма, мобилни приложения
   - Осигуряване на морална подкрепа
3. **На ниво проследяване на терапията**
   - Планиране на подходящи следващи действия
   - Оценяване на придържането чрез различни методи
   - Идентифициране на трудностите и бариерите, свързани с придържането към терапията
   - Откриване на решение на проблемите

Заключение

Задълбочените познания за лекарствата, добрите комуникационни умения, подходът за работа с различни групи пациенти, поставя фармацевтите в идеална позиция за справяне с предизвикателствата и осигуряването на придържането към терапията при пациенти със захарен диабет.

Използвана литература

Българско Дружество по Ендокринология, Препоръки за добра клинична практика при захарен диабет, 2016 г.

Стайнова Р. Медико-социални аспекти и роля на фармацевта в мениджмънта на гестационния захарен диабет. Дисертационен труд за придобиване на ОНС „Доктор“. Медицински университет – Пловдив, 2019.

Albrecht S. The pharmacist's role in medication adherence. US Pharm. 2011;36(5):45-48.

American Diabetes Association. 2. Classification and diagnosis of diabetes: Standards of Medical Care in Diabetes—2021. Diabetes Care. 2021;44(Supplement 1):S15-33.

Bailey CJ, Kodack M. Patient adherence to medication requirements for therapy of type 2 diabetes. Int J Clin Pract. 2011;65(3):314–322.

Burkhart PV, Sabate E. Adherence to long-term therapies: evidence for action. J Nurs Scholarsh. 2003;35(3):207.

Capoccia K, Odegard PS, Letassy N. Medication adherence with diabetes medica- tion: a systematic review of the literature. Diabetes Educat. 2016;42(1):34–71.

International Diabetes Federation. IDF Diabetes Atlas, 10th edn. Brussels, Belgium: 2021. Available at: https://www.diabetesatlas.org

Jimmy B, Jose J. Patient medication adherence: measures in daily practice. Oman medical journal. 2011 ;26(3):155.

Kini V, Ho PM. Interventions to improve medication adherence: a review. Jama. 2018 ;320(23):2461-73.

Krass I, Schieback P, Dhippayom T. Adherence to diabetes medication: a systematic review. Diabet Med. 2015;32(6):725–737.

McGovern A, Tippu Z, Hinton W, Munro N, Whyte M, de Lusignan S. Systematic review of adherence rates by medication class in type 2 diabetes: a study protocol. BMJ open. 2016;6(2):e010469.

Osterberg L, Blaschke T. Adherence to medication. New England journal of medicine. 2005 ;353(5):487-97.

Presley B, Groot W, Pavlova M. Pharmacy-led interventions to improve medication adherence among adults with diabetes: a systematic review and meta-analysis. Research in Social and Administrative Pharmacy. 2019;15(9):1057-67.

World Health Organisation (WHO). Definition, Diagnosis and classification of diabetes mellitus and its complications. Geneva: WHO; 1999

Zullig LL, Gellad WF, Moaddeb J, Crowley MJ, Shrank W, Granger BB, Granger CB, Trygstad T, Liu LZ, Bosworth HB. Improving diabetes medication adherence: successful, scalable interventions. Patient preference and adherence. 2015;9:139.

Научни трудове на Съюза на учените в България–Пловдив. Серия Г. Медицина, фармация и дентална медицина т. XXVII. ISSN 1311-9427 (Print), ISSN 2534-9392 (On-line). 2022. Scientific works of the Union of Scientists in Bulgaria-Plovdiv, series G. Medicine, Pharmacy and Dental medicine, Vol. XXVII. ISSN 1311-9427 (Print), ISSN 2534-9392 (On-line). 2022.

ПРЕНАТАЛНА ОБРАЗНА ДИАГНОСТИКА ПРИ ПОЛИМАЛФОРМАТИВНИ СИНДРОМИ

Ангел Тенев[1], Рафет Хафузов[2], Магдалина Влахова[2], Христина Иванчева[2], Кристина Килова[3], Екатерина Учикова[2], Таня Китова[4]
1. Медицински факултет, Медицински университет - Пловдив
2. Клиника по акушерство и гинекология, УМБАЛ „Свети Георги”, Медицински университет - Пловдив
3. Катедра „Медицинска информатика, биостатистика и електронно обучение“, Медицински университет - Пловдив
4. Катедра „Анатомия, хистология и ембриология“, Медицински университет - Пловдив

PRENATAL IMAGING IN POLYMALFORMATIVE SYNDROMES

Angel Tenev[1], Rafet Hafuzov[2], Magdalina Vlahova[2], Hristina Ivancheva[2], Kristina Kilova[3], Ekaterina Uchikova[2], Tanya Kitova[4]
1. Faculty of Medicine, Medical University of Plovdiv, Bulgaria
2. Clinic of Obstetrics and Gynecology, University Hospital "St. George ", Medical University of Plovdiv, Bulgaria
3. Department of Medical Informatics, Biostatistics and E-learning, Faculty of Public Health, Medical University of Plovdiv, Bulgaria
4. Department of Anatomy, Histology and Embryology, Medical University of Plovdiv, Bulgaria

Abstract
Polymalformative syndromes have a multifactorial genesis that is often associated with de novo mutations. The etiopathogenesis of these conditions is not completely clear. The pathological development of the fetus is caused by a combination of both internal factors on the part of the parents (genetic predisposition, diseases of the mother), factors on the part of the pregnancy organs (placenta and amniotic fluid, blood supply to the fetus) and external factors related to the environment or medication. Together or individually, they can impair the proper development of the fetus and lead to the development of congenital malformative syndrome, most often incompatible with life and with an unfavorable outcome of pregnancy. It is a fetus from the first pregnancy of a 15-year-old woman, without harmful habits and a certain diet, without folic acid intake and without complaints during pregnancy. Prenatal ultrasound examination reveals pathological changes - oligohydramnios and limb abnormalities. The performed magnetic resonance imaging confirmed the established sonographically pathological changes and additionally visualized sirenomelia, dextrocardia, hydrocephalus and spina bifida. The pregnancy was terminated for medical reasons. An autopsy confirmed the prenatal imaging diagnosis. Fetus at 16 g.w., 130g and polymalformative syndrome, including sirenomelia, VACTERL-H

association, and arthrogryposis. The case proves the need for modern, highly informative and timely diagnosis of congenital anomalies by a multidisciplinary team in order to prevent complications and the right approach when planning future pregnancies.
Key words: Prenatal imaging, MRI, polymalformative syndrome, sirenomelia, VACTERL-H association

Въведение

Възникването на полималформативен синдром е с мултифакторна генеза, която често е свързана с мутации de novo. Етиопатогенезата на тези състояния не е напълно ясна. Патологичното развитие на плода се предизвиква от комбинирането, както на вътрешни фактори от страна на родителите (генетична предиспозиция, заболявания на майката), така и от фактори от страна на органите на бременността (плацента и околоплодна течност, кръвоснабдяване на плода) и външни фактори свързани с околната среда или прием на лекарства. Всички заедно или поотделно могат да нарушат правилното развитие на плода и да доведат до развитие на вроден малформативен синдром, най-често несъвместим с живота и с неблагоприятен изход от бременността.

Материал и метод

Касае се за плод от първа бременност на 15 годишна жена, без вредни навици, хранителен режим без прием на фолиева киселина и без оплаквания по време на бременността. Пренаталното ехографско изследване установява патологични промени - олигохидрамнион и аномалии на крайниците. Осъществената магнитно резонансна томография потвърди установените сонографски патологични промени и визуализира допълнително сиреномелия, декстрокардия, хидроцефалия и spina bifida. Бременността беше прекъсната по медицински показания. Извършената беше аутопсията, която потвърди данните от пренаталните образно диагностични изследвания. Плод в 16 г.с., 130 гр. и полималформативен синдром, VACTERL асоциация, сиреномелия, артрогрипоза (Фиг. 1).

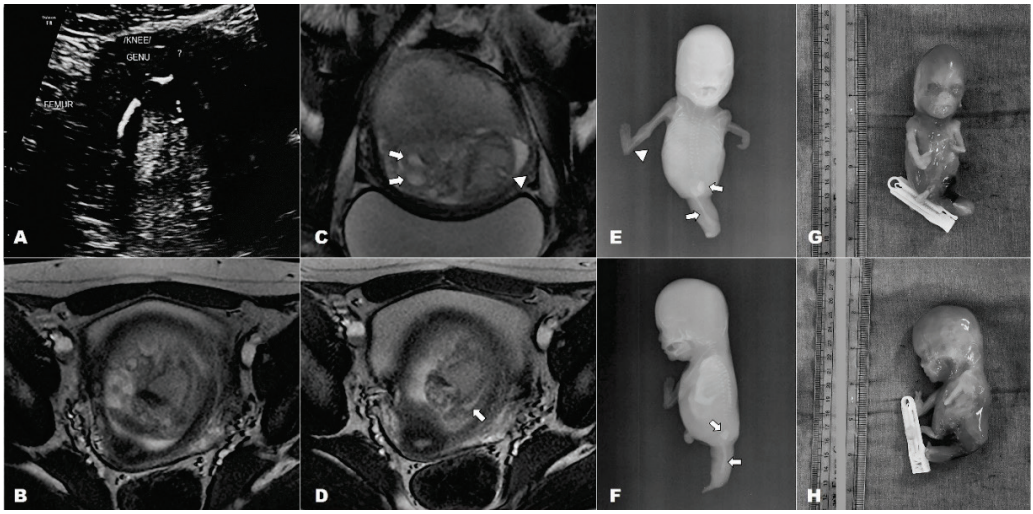

Фиг. 1. Резултати от образно диагностичните изследвания и аутопсия. A/ Ехографско изследване с данни за аномалия на долни крайници; B/ ЯМР образ на сагитален срез в T2 измерване; C/ ЯМР образ, стрелки – разширени вентрикули (хидроцефалия), показалец – spina bifida; D/ ЯМР образ, стрелка – spina bifida; E/ Рентгенография, стрелки – неправилно развитие на таза и наличие на един фемур, показалец – артрогрипоза; F/ Рентгенография, стрелки – неправилно развитие на таза и наличие на един фемур; G/ и H/ Аутопсия.

Дискусия

Сиреномелията, наричана още синдром на русалката, е тежка малформация, включваща множество органи и характеризираща се с частично или напълно развити долни крайници, слети от кожата. Това е изключително рядка вродена малформация с честота 1 на 60 000 – 70 000 бременности (Shojaee, 2021).

Според класификацията на Stocker и Heifetz въз основа на наличието на скелетни елементи в долните крайници в представеният от нас случай се касае за тип VII, най-тежка форма на сиреномелия. Без индикация за крака или стъпала, наличен е един фемур и липсват тибия и фибула. Рентгенографията се явява като диагностичен метод при определянето на типа, като се визуализират добре костите на крайниците (Garrido-Allepuz, 2011).

Сиреномелията се характеризира и с комбинация от малформации в останалите части на тялото, обхващащи различни органи и системи. Сред другите аномалии, които често се наблюдават при сиреномелия, са лумбосакралните и тазовите малформации, включително сакрална агенезия, малформирани прешлени и съответстващи аномалии на централната нервна система, белодробна хипоплазия, сърдечни дефекти, дефекти на бъбреците и пикочо-половта система (Drossou-Agakidou, 2004).

Настоящият случай е свързан с VACTERL асоциация и хидроцефалия. Синдромът на VACTERL е комбинация от морфологични дефекти, включващи гръбначни дефекти, анална атрезия, сърдечни дефекти, трахеоезофагеална фистула, езофагеална атрезия, радиални и бъбречни аномалии. Случаят изпълнява изискването за наличието на на-малко три от изброените дефекти. VACTERL-H асоциацията е рядка разширена форма която включва и хидроцефалия (Onyeije, 1998; Chen, 2013).

Намаленото количество или липсата на околоплодна течност в ранните етапи на бременността възпрепятстват вътреутробното движение на плода и са предпоставка за развитието на проблеми свързани с него. Това може да довете до артрогрипоза при фетуса. Патологични промени могат да бъдат наблюдавани в периферната или централната нервна система, в мускулите или в съединителната тъкан и нервно-мускулното предаване. Предполага се, че фиксацията на ставите при амиоплазия и дистална артрогрипоза са причинени от пролиферация на капсулна съединителна тъкан, като компенсаторен отговор на съединителната тъкан от липсата на движение в утробата (Kalampokas, 2012).

Ядрено-магнитният резонанс (ЯМР) има много предимства, главно при идентифициране на феталната морфология. Ултразвукът е методът на избор за скрининг на пренатални малформации, но не винаги предоставя достатъчно информация за правилна диагноза или адекватна оценка на аномалиите. ЯМР на плода все по-често се използва за потвърждаване или отхвърляне на сонографските находки. Предимствата на метода предлагат отличен контраст на меките тъкани и мултипланарна визуализация на всички органи. Някои лимитирани възможности при ултразвуковата диагностика, като олигохидрамнионът може да бъдат избегнати. Допълнителната информация от ЯМР на плода е от изключителна важност при пренаталното консултиране, планирането на раждането, планирането на пре- или постнатални интервенции и в подкрепа при вземане на решение за прекъсване на бременността. С развитието на вътрематочната и неонаталната хирургия ще се развива и използването на фетален магнитен резонанс (Bulas, 2013).

Заключение

Случаят доказва необходимостта от съвременна, високоинформативна и навременна диагностика на вродените аномалии от мултидисциплинарен екип с цел предотвратяването на усложнения и правилен подход при планиране на бъдещи бременности.

Използвана литература

1. Shojaee, A., Ronnasian, F., Behnam, M., & Salehi, M. (2021). Sirenomelia: two case reports. *Journal of medical case reports*, *15*(1), 217. https://doi.org/10.1186/s13256-021-02699-4

2. Garrido-Allepuz, C., Haro, E., González-Lamuño, D., Martínez-Frías, M. L., Bertocchini, F., & Ros, M. A. (2011). A clinical and experimental overview of sirenomelia: insight into the mechanisms of congenital limb malformations. *Disease models & mechanisms*, *4*(3), 289–299. https://doi.org/10.1242/dmm.007732
3. Drossou-Agakidou, V., Xatzisevastou-Loukidou, C., Soubasi, V., Kostopoulou, E., Laporda, A., Pantzaki, A., Agelidou, S., & Kremenopoulos, G. (2004). Rare manifestations of sirenomelia syndrome: a report of five cases. *American journal of perinatology*, *21*(7), 395–401. https://doi.org/10.1055/s-2004-835314
4. Onyeije, C. I., Sherer, D. M., Handwerker, S., & Shah, L. (1998). Prenatal diagnosis of sirenomelia with bilateral hydrocephalus: report of a previously undocumented form of VACTERL-H association. *American journal of perinatology*, *15*(3), 193–197. https://doi.org/10.1055/s-2007-993925
5. Chen, C. P., Chang, T. Y., Chen, Y. Y., Chern, S. R., Su, J. W., & Wang, W. (2013). VACTERL association with hydrocephalus in a fetus conceived by in vitro fertilization and embryo transfer. *Taiwanese journal of obstetrics & gynecology*, *52*(4), 575–579. https://doi.org/10.1016/j.tjog.2013.10.022
6. Kalampokas, E., Kalampokas, T., Sofoudis, C., Deligeoroglou, E., & Botsis, D. (2012). Diagnosing arthrogryposis multiplex congenita: a review. *ISRN obstetrics and gynecology*, *2012*, 264918. https://doi.org/10.5402/2012/264918
7. Bulas, D., & Egloff, A. (2013). Benefits and risks of MRI in pregnancy. *Seminars in perinatology*, *37*(5), 301–304. https://doi.org/10.1053/j.semperi.2013.06.005

Научни трудове на Съюза на учените в България–Пловдив. Серия Г. Медицина, фармация и дентална медицина т. XXVII. ISSN 1311-9427 (Print), ISSN 2534-9392 (On-line). 2022. Scientific works of the Union of Scientists in Bulgaria-Plovdiv, series G. Medicine, Pharmacy and Dental medicine, Vol. XXVII. ISSN 1311-9427 (Print), ISSN 2534-9392 (On-line). 2022.

СЪРДЕЧНИ ЕФЕКТИ НА МУЗИКАТА СПОРЕД МУЗИКАЛНИТЕ ПРЕДПОЧИТАНИЯ

Палмена Ангелова, Михаил Цонев, Петко Калчев, Ангелики Мутафи, Елица Михайлова, Мария Атанасова, Александър Треновски
Медицински Факултет, Софийски Университет "Св . Климент Охридски"

CARDIAC EFFECTS OF THE MUSIC DEPENDING ON MUSICAL PREFERENCES

Palmena Angelova, Mihail Tsonev, Petko Kalchev, Angeliki Moutafi, Elitsa Mihailova, Maria Atanasova, Alexander Trenovski
Medical Faculty, Sofia University "St. Kliment Ohridski"

Abstract: The heart rate variability (HRV) test reflects the cyclic changes in the heart rate and acts as a marker for the sympathetic and parasympathetic influences on cardiac sinus node. It was accepted that the higher HRV is a mark of a better functional state, while the lower HRV is associated with increased risk of morbidity and mortality. The aim of our study was to identify the impact of Mozart's music pleasant and unpleasant music on autonomic nervous system activity. Our data showed that parasympathetic activity was increased during and after Mozart`s and favorite music while it was decreased during unpleasant music. These results suggest that Mozart`s and favorite music has the protective effect on heart through neurophysiological mechanisms.
Key words: Mozart's music, favorite and unpleasant music, heart rate variability.

Introduction

In the scientific literature, there are a growing number of studies demonstrating positive physiological changes in human blood pressure, heart rate and respiratory rate caused by music. This is indicative of the fact that repetitive exposure to auditory stimulation may modulate or trigger autonomic responses (Makoto, 2006). A study has shown that relaxing music affects blood pressure and heart rate in coronary heart patients (Knight and Rickard, 2001). HRV refers to cyclic changes in the heart rate and acts as a non-invasive electrocardiographic marker, reflecting the activities of the sympathetic and vagal components of the ANS on the cardiac sinus node (Sztajzel, 2004). It was accepted that the higher HRV is a sign of a better functional state, while the lower HRV is associated with increased risk of morbidity and mortality (Dekker et al., 2000). In 1996, the European Society of Cardiology and the North American Society of Pacing and Electrophysiology organized a task force team of experts in their respective fields to standardize the terminology and measurement methods and define physiological and pathological inter-relationships in order to establish appropriate standards for HRV (Malik, 1996).

The aim of our study was to identify the impact of Mozart's music and favorite and unpleasant music on vegetative nerve system activity on the heart using HRV test.

Materials and methods

The present study was an experimental study conducted during 2017-2018. The study was approved by Institutional Ethics Committee. A written, informed consent was obtained from all the participants. *Participants*: The study population comprised of students of Sofia University, Bulgaria. A total of 25 healthy individuals of both sexes for Mozart, 21 individuals for the Favorite and 20 for the Unpleasant music, all of whom are between the ages of 19 and 24 years.
Procedure: HRV was measured in a quiet room with participants lied on a couch and electrodes attached to their wrists and ankles. A basal examination was comprised of HRV recording at rest for three minutes with no music. Then, the participants were listening to classical music (Mozart – Violin concerto N 3, pleasant music of their choice or unpleasant for them music) for a total of 10 minutes. An ECG recording was performed during the second half (5 minutes) of the music session and 3 minutes after it had ended for 5 minutes in silence. If a student participated in more than one kind of music, the separate kinds of music were recorded in different days.
Recording of Heart Rate Variability: HRV was recorded according to the recommendations of the Task force on HRV. Time and frequency domain parameters were evaluated: Frequency parameters are: TP, LF, HF. Total power is variance of all NN intervals. High frequency fluctuations (HF) (0.15 – 0.40Hz) - Rapid fluctuations in HR which reflect parasympathetic control only. Low frequency fluctuations (LF) (0.04 – 0.15Hz) - when expressed in normalized units, is a quantitative marker for sympathetic modulations. Some studies view LF as reflecting both sympathetic and vagal activity (Malik et al., 1996). Time domain parameters are SDNN, RRNN, RMSSD, PNN50. SDNN is standart deviation of NN intervals. RRNN - mean RR normal-to-normal intervals; PNN50 - the number of R-R intervals differed by > 50 ms from adjacent interval divided by the total number of all R-R intervals. RMSSD is the square root of the mean squared differencies of successive NN intervals. SDNN correlates to total power and corresponds to all the cyclic components of the variability. RMSSD, RRNN, PNN50 correlate to HF and to parasympathetic activity.
The results were statistically assessed by Student's test. Values of $P \leq 0.05$ were considered to indicate statistical significance.

Results

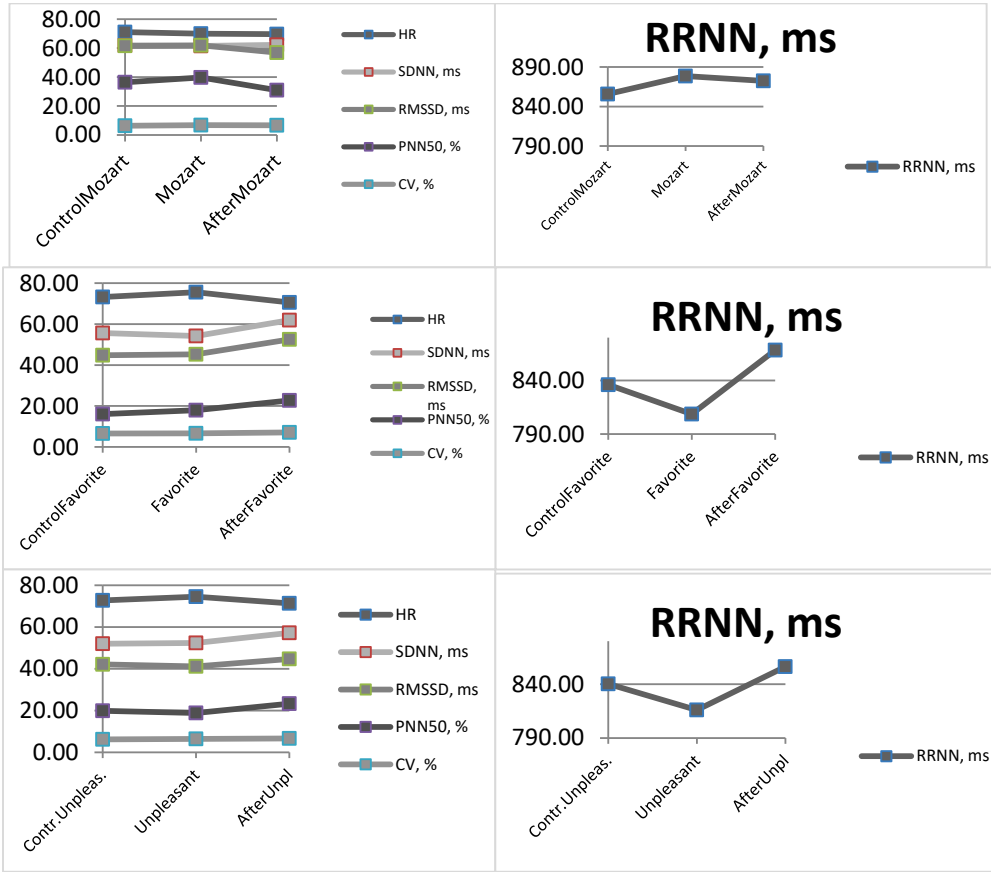

HR was increased during both favorite and unpleasant music and is decreased during listening to Mozart music. RRNN is increased during Mozart(Fig. 2) and decreased during favorite and unpleasant music(Fig. 4 and 6). SDNN is increased during favorite music(Fig. 3) and is not changed during Mozart(Fig. 1) and unpleasant music(Fig. 5). RMSSD and PNN50 are changed only after favorite music and they are increased. CV parameter is not changed during any music.

Discussion

Under normal conditions, the chronotropic state of the heart is entirely regulated by the sinoatrial node (SA), which is directly innervated by ANS. Although both vagal and sympathetic nerves exert opposite chronotropic action on the heart, these effects are not symmetrical. Vagal effects are almost immediate, compared to sympathetic, due to very short latency and high turnover rate of Ach, allowing the parasympathetic system to exert cardiac control on a beat-by-beat basis which is more precise. The characteristic delay and duration of the action of the two autonomic parts results in different potential effects on HRV. That is, the faster vagal effects have the potential to act across a wide range of frequencies, from a single beat to many beats, whereas the sympathetic system may not. In our study we discuss changes in time domain parameters .

According to obtained results, the tendency of Mozart's music to decrease HR and increase RRNN showed enhanced parasympathetic influence on cardiac sinus node. During favorite music RRNN is decreased and after it there is increase in RRNN and other parasympathethic(PS) parameters as RMSSD and PNN50. We can conclude that cardiovascular and nerve effects of favorite music is different to Mozarts effect. After favorite music we additionally observe increase in SDNN that

correspondence to Total power from frequency domain register. The higher is TP and HRV, the better is functional state and adaptability of the organism (Malik, 1996). But during favorite music anyway we observe increased HR and decreased RRNN that represents some activating effect and suppression of PS tone. While Mozarts and classical music (Bach, Italian composers) effect is calming and protective including for the patients in intensive care units (Trappe, 2012). Heavy metal music and techno are not only ineffective, but could be dangerous and can lead to stress and life threatening arrhythmias especially for intensive care patients. Some of our healthy participants had chosen exactly this type of music that could explain why the effect is not entirely relaxing and calming and why it differs with classical music. Other studies also show the benefit of classical music on patients hospitalized in intensive care medicine. Music therapy reduces stress and anxiety in patients of a coronary care unit (Hanser, 2014), enhances parasympathetic activities and decreases congestive heart failure by reducing plasma cytokine and catecholamine levels (Okada et al., 2009).

Unpleasant music causes increased HR and decreased RRNN during the music that represents the decreased parasympathetic tone and explains the unpleasant psychophysiological effect of the music. But immediately after the music there is increase in RRNN, SDNN and decrease in HR that shows that effect of this music is short standing and they recover fast after it because of their good health condition and adaptability. It is unclear if these effects will be so transient in chronically ill patients.

Music can be used to regulate mood and arousal in everyday life and to promote physical and mental health through neurophysiological mechanisms.

References

Dekker J., R. Crow, A. Folsom, P. Hannan, D. Liao, C. Swenne, E. Schouten, 2000. Low heart rate variability in a 2-minute rhythm strip predicts risk of coronary heart disease and mortality from several causes: the ARIC study. Circulation, 102: 1239-1244.

Hanser SB, 2014. Music therapy in cardiac health care: current issues in research.Cardiol Rev, 22(1):37-42.

Knight W., N. Rickard, 2001. Relaxing music prevents stress-induced increases in subjective anxiety, systolic blood pressure, and heart rate in healthy males and females. J Music Ther, 38:254-272.

Makoto I., A. Kobayashi, C. Kawasaki, 2005. Heart rate variability with repetitive exposure to music. Biological Psychology, 70(1):61-66.

Malik M, 1996. Heart rate variability: standards of measurement, physiological interpretation and clinical use. Task Force of the European Society of Cardiology and the North American Society of Pacing and Electrophysiology. Circulation, 93:1043-1065.

Okada K., A. Kurita, B. Takase, T. Otsuka, E. Kodani, Y. Kusama, H. Atarashi, K. Mizuno, 2009. Effects of music therapy on autonomic nervous system activity, incidence of heart failure events, and plasma cytokine and catecholamine levels in elderly patients with cerebrovascular disease and dementia. Int Heart J, 50:95–110.

Sztajzel J, 2004. Heart rate variability: a noninvasive electrocardiographic method to measure the autonomic nervous system. Swiss Med Wkly, 134:514-522.

Trappe HJ. Role of music in intensive care medicine Int J Crit Illn Inj Sci 2012 Jan- Apr; 2(1): 27-31

Научни трудове на Съюза на учените в България–Пловдив. Серия Г. Медицина, фармация и дентална медицина т. XXVII. ISSN 1311-9427 (Print), ISSN 2534-9392 (On-line). 2022. Scientific works of the Union of Scientists in Bulgaria-Plovdiv, series G. Medicine, Pharmacy and Dental medicine, Vol. XXVII. ISSN 1311-9427 (Print), ISSN 2534-9392 (On-line). 2022.

ПРОУЧВАНЕ НА СПЕЦИАЛИЗИРАНИТЕ МЕЖДУНАРОДНИ И БЪЛГАРСКИ СПИСАНИЯ ЗА МЕДИЦИНСКИ СЕСТРИ И АКУШЕРКИ

Милена Сълева, Силвия Александрова-Янкуловска
Катедра „Обществено здравни науки“,
Факултет „Обществено здраве“,
Медицински Университет - Плевен

STUDY OF THE SPECIALIZED INTERNATIONAL AND BULGARIAN JOURNALS FOR NURSES AND MIDWIVES

Milena Saleva, Silviya Alexandrova-Yankulovska
Department of Public Health Sciences,
Faculty of Public Health,
Medical University – Pleven

Abstract

Conducting research and publishing various types of scientific communications and publications is a relatively new professional role for nurses and midwives in Bulgaria. Scientifically based research results and their publication are an opportunity to introduce evidence-based healthcare and ensure their high quality. The international experience in this area of health care is extremely large and provides guidelines for the development of the publishing process in our country. An overview of official Internet sources and publications in PubMed related to surveys of journals in the field of health care has been performed. The first journal published for nurses in the United States was published in 1900. To date, the international encyclopedia Wikipedia provides information on 65 international journals that demonstrate great diversity in areas of scientific interest. The Geneva Foundation for Medical Education and Research presents a total of 112 publications from different countries in the Nursing category. The application of Impact Factor is fully applicable to specialized nursing journals as efforts over the years are aimed at expanding their scope in the Web of Science. Two specialized medical publications for healthcare professionals are published in Bulgaria. The Journal of Nursing is referenced and indexed in the Web of Science, which provides an opportunity to reach a wider range of readers. The magazine "Health Care" is a printed organ of the Bulgarian Association of Health Care Professionals, in which the publications are reviewed, but are referenced in world-famous databases. Conclusion: Significant development in the publishing activity of nurses and midwives in Bulgaria has been observed since 2000, who publish not only in specialized magazines. In the development of this activity additional opportunities can be sought following the international experience of developed countries. On the one hand, it is necessary to encourage and stimulate publication in international

journals on health care, and on the other hand, to take steps to publish more specialized journals, which can also be online.
Key words: nursing journals, health care, nurses, midwives

Резултатите от научни проучвания стават достъпни за прилагане и използване в практиката чрез тяхното оповестяване и разпространение. Най-широко разпространеният начин за достигане на различни по вид публикации до конкретна аудитория е чрез специализираните списания.

Международният опит свързан със специализираните списания в здравните грижи е изключително голям. Извършен е преглед на официални интернет източници и публикации в PubMed, свързани с проучвания на списания в областта на здравните грижи.

Първото списание за медицински сестри в Съединените Американски Щати (САЩ) ***American Journal of Nursing*** започва да се издава през 1900 г. от група сестри, които по-късно основават Американската сестринска асоциация (Stolley, 2000, Polit, 1997). През 1905 г. стартира ***Nursing Times*** (Обединено Кралство), което се издава и днес, а уебсайта на списанието е най-големия извън пределите на САЩ. Публикуват се не само актуални новини за медицински сестри, но и всякаква информация свързана с обучение, професионална кариера, програми за финансиране, иновации и много научни проучвания в областта на здравните грижи (About Nursing Times, 2021). Важен момент в развитието на научната дейност сред медицинските сестри и акушерките е създаването на списанието ***Nursing Research*** (САЩ) през 1952 г. Броят на специализираните списания в международен аспект се увеличава съществено през втората половина на XX-ти век (Stolley, 2000).Друго важно събитие в развитието и разпространението на теорията и изследванията на сестринските сестри е създаването на ***Annual Review of Nursing Research*** в областта на сестринските сестри през 1983 г., което представя критични анализи на проучванията в здравните грижи, свързани със сестринската теория, предоставянето на грижи, обучението и професионалната практика.

Показател за престижа на едно списание, т.е. за значението и влиянието в дадено научно поле е импакт фактора (ИФ). Създателят на ИФ Eugene Garfield обсъжда неговото прилагане към списанията по сестрински грижи своя статия от 1984 г. През 1983 г. само 9 сестрински списания са имали ИФ, вариращ от 0,07 до 0,40. До 2004 г. голяма част от списанията се индексират в CINAHL. В следващите години се полагат усилия де се разшири обхвата на списанията в ISI Web of Knowledge като броят им нараства до 74 през 2009 г. (Polit, 2001). Polit и Northam публикуват анализ на тези списания, който показва че за 2009 г. ИФ на списанията по сестрински грижи публикувани в JCR (Journal Citation Report) варира от 0,17 до 1,94 като с ИФ по-нисък от 1,0 са 61% от тях. Присъствието на списания в международни бази данни се увеличава между 2009 и 2014 г., като нарастваща тенденция се наблюдава и при ИФ (Cáceres, 2017). Международната онлайн енциклопедия Wikipedia представя динамичен списък с 65 международни действащи реферирани сестрински списания като всички те имат собствени страници в интернет (List of nursing journals in Wikipedia, 2021). За 32 от тях има информация за ИФ като само при 4 /четири/ фактора е под 1,0. Девет от тях са с ИФ над 2 и като пример могат да се посочат: Human Resources for Health (2,882 за 2017), European Journal of Cardiovascular Nursing (2,651 за 2017), International Journal of Mental Health Nursing (2,433 за 2018), European Journal of Cancer Care (2,409 за 2017). Списанието, което се отличава с най-висок импакт фактор (3,783 за 2019 г.) е Международното списание за сестрински научни изследвания (International Journal of Nursing Studies), което се издава от 1962 г. от холандското издателство Elsevier с периодичност 12 броя на година. Направленията на списанията са много разнообразни: обучение, мениджмънт, човешки ресурси, етика в сестринството, научноизследователска работа, стандарти за практика, сестринска терминология и международни класификации (издание на NANDA), стипендии и субсидии за научни изследвания (издание на Sigma), практика основана на доказателства, както и за различни

групи лица (новородени, деца, стари хора). Женевската фондация за медицинско образование и научни изследвания (Geneva Foundation for Medical Education and Research) също представя на своята уеб страница по-обширен списък с над 90 категории от областта на здравеопазването (88) като категория „Здравни грижи“ (Nursing) са включени общо 112 списания с линкове към техните уеб страници (Free Nursing Journals). Изданията са от различни страни, сред които са САЩ, Испания, Италия, Бразилия, Канада, Корея, Куба, Ирландия, Португалия, Малайзия.

Проучване за развитието на Journal of Advanced Nursing през 40-годишната му история разкрива положителна тенденция научната продукция (Železnik, 2015) като най-активни са авторите от Обединеното кралство. Научният интерес в публикациите на списанието преминава през шест фази: от образование и обучение, през фокусирани върху теорията за здравните грижи, интерес върху клиничната практика и качеството на живот и в момента основно съсредоточени върху изследователските методи. Проучване на публикациите от 2013 г. в европейски сестрински списания от 19 Европейски страни показва, че проучванията са основно описателни и са необходими действия, свързани с подобряване на качеството на самите изследвания (Richards, 2018). Публикационният процес изисква специфични умения и непрекъснато надграждане и усъвършенстване. Проучване на доклади от европейски клинични сестрински изследвания през 2010 г. съобщава, че изследователите трябва да станат по-добре квалифицирани за всеки етап от изследователския процес (Richards, 2014). Подчертава се необходимостта от развитие на уменията за писане от всички, които се занимават с научноизследователска работа (Johnson, 2018).

В България в момента се издават две специализирани издания за професионалисти по здравни грижи: ***„Сестринско дело“*** и ***„Здравни грижи“***. И двете списания нямат импакт фактор. Списанието „Сестринско дело“ е строго научно издание на Централната медицинска библиотека, което се обработва в две бази данни: „Българска медицинска литература“ и в CABI – Global Health database (Journal „Information for Nursing Staff, 2021). В електронния каталог на библиотеката данните за първите броеве са от 1970 г. с първо заглавие „За средните медицински кадри“ до 1996 г., след което названието се променя на „Сестринско дело“. До 1997 година списанието се издава в тираж 6 броя на година като в следващите години намалява, а от 2012 година се издава в 3 броя годишно. Към настоящия момент редакционната колегия се представлява от експерти със специалности „медицинска сестра“ и „акушерка“. Темите в списанието са свързани с обучението, професионалната квалификация на професионалистите по здравни грижи, качество и организация на здравните грижи, управление на здравните грижи и др. Статиите са разпределени в 3 основни рубрики – оригинални статии, научни обзори, клинични случаи. От 2008 г. се осигурява възможност на читателите за свободен интернет достъп до съдържанието на отпечатваните броеве и резюметата на статиите. Списанието е реферирано и индексирано в Web of Science.

Списанието „Здравни грижи“ е печатен орган на Българската асоциация на професионалистите по здравни грижи (Journal “Health Care“, 2021). Издава се от 2003 г. и публикациите в него се рецензират. В редакционният съвет и редакционната колегия участват освен медицински сестри и акушерки, но лица със специалност „медицина“ с принос в обучението и развитието на ПЗГ и в създаването на БАПЗГ. Рубриките са разнообразни като се публикуват и други материали за значими за съсловието събития и дейности. Рубриките са разнообразни като Актуално, Наука, Обзори, Практика. Периодично се добавят и други рубрики като особено интересна е „Медицинско право“ с актуални теми за професионалистите по здравни грижи от юридическа гледна точка. Списанието „Здравни грижи“ е с тираж 4 броя на година и от 2008 г. се предлага и в електронен вариант. За подобряване на публикационната култура на публикуващите, Главният редактор публикува редица материали за изясняване на методологията на научните проучвания и правилното писане на научни статии. Предприети са действия за

регистриране на списанието в престижната международна библиографска и реферираща база данни Scopus. От 2019 г. се въвежда двойно сляпо рецензиране, а в Редакционния съвет са привлечени и 2-ма чуждестранни специалисти от Северна Македония специалисти

Заключение: В България са предприети стъпки за развитие на специализираната за медицински сестри и акушерки списания следвайки европейското и международно развитие. Опитът на развитите страни предоставя информация за допълнителни възможности за развитие в публикуването на научни резултати. Важно условие е постоянната подкрепа за извършване на проучвания, насърчаване и стимулиране на публикуването не само в наши, но и в международни издания по здравни грижи. Възможност за развитие е също издаване на по-тясно специализирани списания, които могат да бъдат и он-лайн.

Библиография:

1. About Nursing Times. Nursing Times official site, available at: https://www.nursingtimes.net/about-nursing-times/
2. Cáceres, M., J. Guerrero-Martín et all. Impact factor evolution of nursing research journals: 2009 to 2014. Nursing Outlook, 2017, 65(5), 562–571.
3. Free Nursing Journals, Geneva Foundation for Medical Education and Research, available at: https://www.gfmer.ch/Medical_journals/Nursing.htm, last visited on 30 October 2021.
4. Johnson, J., K. Rulo. Problem in the profession: How and why writing skills in nursing must be improved. Journal of Professional Nursing, 2018.
5. Journal „Health care“. Bulgarian Association of Health Care Professionals', available at: http://nursing-bg.com/издания, last visited on 25 October 2021.
6. Journal „Information for Nursing Staff“. available at: http://cml.mu-sofia.bg/CML/Journals/Sestrinsko_delo , last visited on 25 October 2021.
7. List of nursing journals, Wikipedia, available at https://en.wikipedia.org/wiki/List_of_nursing_journals, last visited on 30 October 2021.
8. Stolley, J., K. Buckwalter, The Evolution of Nursing Research, J Neuromusculoskelet Syst.2000; 8(1): 10-15, Author manuscript; available in PMC 2019 September 11.
9. Richards, D., T. Hanssen, G. Borglin. The Second Triennial Systematic Literature Review of European Nursing Research: Impact on Patient Outcomes and Implications for Evidence-Based Practice. Worldviews on Evidence-Based Nursing. 2018, doi:10.1111/wvn.12320.
10. Richards, D., V. Coulthard, G. Borglin. The State of European Nursing Research: Dead, Alive, or Chronically Diseased? A Systematic Literature Review. Worldviews on Evidence-Based Nursing, 2014, 11(3), 147–155. doi:10.1111/wvn.12039
11. Polit D.F., Hungler BP. Essentials of Nursing Research, Methods, Appraisal, Utilization, 4th ed Philadelphia: Lippincott, 1997.
12. Polit, D. F., S. Northam, Impact factors in nursing journals. Nursing Outlook, 59, 2001, 1, 18-28.
13. Železnik, D., Blažun Vošner, H., & Kokol, P. (2017). A bibliometric analysis of the Journal of Advanced Nursing, 1976-2015. Journal of Advanced Nursing, 73(10), 2407–2419. doi:10.1111/jan.13296,

Информация за авторите:

Милена Сълева – Асистент по „Управление на здравните грижи“, email: msaleva@abv.bg

Силвия Александрова-Янкуловска – Професор по „Социална медицина и организация на здравеопазването и фармацията“, email: silviya_aleksandrova@hotmail.com

Научни трудове на Съюза на учените в България–Пловдив. Серия Г. Медицина, фармация и дентална медицина т. XXVII. ISSN 1311-9427 (Print), ISSN 2534-9392 (On-line). 2022. Scientific works of the Union of Scientists in Bulgaria-Plovdiv, series G. Medicine, Pharmacy and Dental medicine, Vol. XXVII. ISSN 1311-9427 (Print), ISSN 2534-9392 (On-line). 2022.

ХРАНИТЕЛНО ПОВЕДЕНИЕ И ЗДРАВЕН РИСК ПРИ СМЕНЕН И НОЩЕН РЕЖИМ НА ТРУД

Маргарита Тодорова, Станислава Харизанова
Катедра "Хигиена", Факултет по обществено здраве, Медицински Университет – Пловдив

NUTRITIONAL BEHAVIOR AND HEALTH RISK DURING SHIFT WORK AND NIGHT WORK

Margarita Todorova, Stanislava Harizanova
Department of Hygiene, Faculty of Public Health, Medical University - Plovdiv

Review: In recent years, there has been a significant increase in the proportion of employees on shift work. Compared to workers on regular work schedule during the day, shift workers suffer negative health effects and develop various adverse symptoms as a result of dissociation of the circadian rhythms of the body. During shift work, significant changes in behavioral and eating habits take place, especially when night work is included. This happens in connection with the diverse range of biological, social and cultural factors nowadays. A high percentage of unfavorable dietary patterns occur, especially during night work - irregular eating, night eating, increased consumption of fats and energy drinks, etc. It is scientifically proven that these factors are related to higher risk in developing some specific conditions like metabolic syndrome, cardiovascular and gastrointestinal diseases, etc. The aim of this review is to discuss the impact of shift work on health in connection with its trends and adverse factors, including inadequate dietary patterns. We will also highlight the importance of prophylactic nutrition and its new emerging scientific field: Chrono-nutrition, which is expected to take place in disease prevention among the workers on shift work.
Key words: shift work, night work, risk factors, prophylactic nutrition, chrono-nutrition

Абстракт: През последните години се наблюдава значителен ръст на сменния режим на работа. В сравнение с работещите дневна смяна при сменните работници се наблюдават различни неблагоприятни симптоми и отрицателни здравни ефекти във връзка с дисоциация (нарушаване) на циркадните ритми на организма. При работа на смени настъпват значителни промени в хранителните навици и поведения, особено когато е включен и нощен труд. Това се дължи на разнообразен спектър от биологични, социални и културни фактори в днешно време. Отчита се висок процент на неблагоприятни характеристики– нередовно хранене, нощно хранене, повишена консумация на мазнини и енергийни напитки и др. Научно доказани са рисковете за развитие на конкретни заболявания и състояния като метаболитен синдром, сърдечно-съдови и стомашно-чревни заболявания и др. Целта на този обзор е да се посочи влиянието на сменния и нощен режим на труд върху здравето на работниците във връзка с възникващите неблагоприятни фактори, включително неадекватния хранителен режим. Ще подчертаем важността на профилактиката и храненето, както и едно ново научно направление в тази сфера - Хроно-нутрициологията, за която се очаква да заеме своята ключова позиция в профилактиката на заболявания сред работещите на сменен и нощен режим на работа.

Ключови думи: сменен режим на труд, нощен труд, рискови фактори, профилактично хранене, хроно-нутрициология

Въведение

Процесите на световна урбанизация и икономически подем изменят чувствително факторите на трудовата среда през последните десетилетия. Само през двадесети век световният дял на популацията, живееща в градска среда, нараства от 14 на 50 %. [1] В Европа началото на тези промени настъпват след края на Втората световна война, като до днес процесът продължава да бъде наблюдаван предимно в развиващите се страни. В резултат на урбанизационния преход, днес една значителна част от работната сила е концентрирана в условията на сменен и нощен режим на труд, а достъпните епидемиологични данни показват, че ръстът на работещите в тези конкретни условия продължава да се покачва. Съотношението им се оценява на повече от 20% от общото население на Европа. [2]

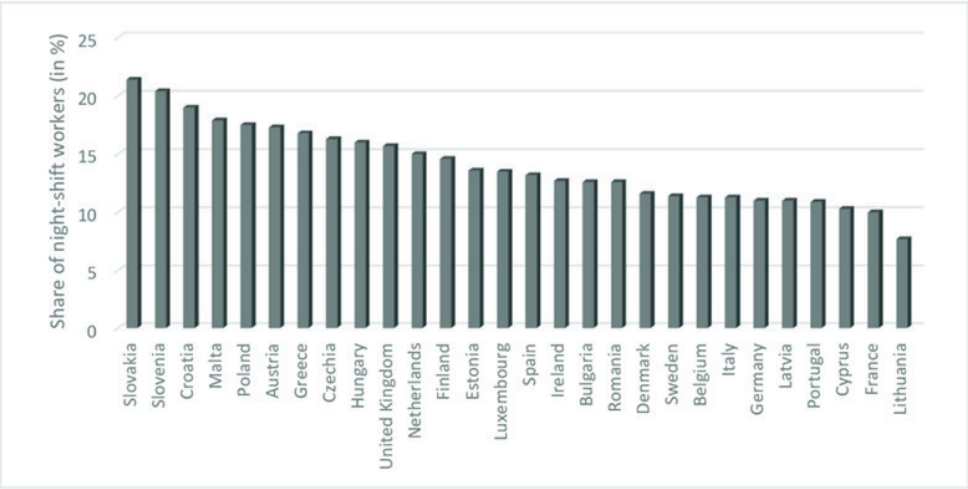

Фиг. 1 Заети лица, работещи в условия на нощна смяна, като процент от общата заетост във всяка страна от ЕС-28 през 2018 г. (въз основа на Евростат) по Marta Szkiela et al. [2]

Целта на този обзор е да посочат тенденциите на възникване на заболявания и ролята на хранителна профилактиката при работници на сменен и нощен режим на работа. Ще обърнем внимание на диетата като посредник и основно звено между факторите, благоприятстващи развитието на специфични патологични състояния.

Материали и методи:

Проведено бе проучване в базата данни на PubMed, Google Scholar и ScienceDirect Database чрез ключови думи и словосъчетания, както и в официални сайтове на различни правителствени и неправителствени институции.

Резултати и обсъждане:

Факт е, че неблагоприятните здравни последици, възникващи при работещите в условията на нощен труд и сменен режим на работа вече не подлежат на хипотези. Здравето на разглежданата работна ръка е изложено на спектър от редица отрицателни фактори, един от които е неадекватният хранителен режим. [3] Достъпните научни данни от последните години са подкрепени от безспорни доказателства за възникването на редица здравни последици, в условията на сменен режим на работа. Здравният риск и заболеваемостта се повлияват от комбинацията на три основни фактора, взаимно свързани под формата на интегрален показател в начина на живот при дискутирания контингент от работници: 1.

Неадекватен хранителен режим 2. Намалено време за сън и 3. Десинхронизация (дисоциация) на циркадните ритми на организма. [4]

Тенденции в модела на хранене и здравни ефекти

При работа на смени настъпват значителни промени в хранителните навици и поведения, особено когато е включен и нощен труд. Проучването на промените в храненето при работната ръка на сменна работа, на първо място налага да се изясни цялостното влияние на урбанизацията върху диетата или по-конкретно т. нар "Хранителен преход" (Nutrition transition). Хранителният преход е описан за първи път от Popkin през 1993 г., който хвърля светлина върху рязката промяна в хранителните модели сред човешката популация. [5] Промяна, която върви ръка за ръка с глобалните икономически и демографски процеси, както и с възникването на разнообразен спектър от нови биологични, социални и културни фактори.

Терминът "Хранителен преход" се използва най-вече за описание на прехода от традиционните и балансирани диети, към западния модел на хранене, който включва повече захари, мазнини и храна от животински произход. Този изменен хранителен модел се наблюдава и при работниците на сменен и нощен режим на работа, но включва палитра от допълнителни, неблагоприятни хранителни характеристики: нередовно хранене, нощно хранене, повишена консумация на мазнини, въглехидрати и енергийни напитки, частичен дефицит на есенциални микронутриенти. Нощният труд е асоциран с висока склонност към развитие редица метаболитни нарушения, като инсулинова резистентност, диабет, дислипидемии и метаболитен синдром. Установена е връзка между нарушените циркадни ритми, които в комбинация с нередовен модел на хранене предразполагат възникването на онкологични заболявания (като рак на гърдата), сърдечносъдови заболявания, стомашно-чревни заболявания и хипертония. [6] Този феномен дава началото на една нова профилактична хранителна наука: Хроно-нутрициологията – науката, която изучава влиянието на **времето** и **начина на хранене** върху здравните резултати, съчетавайки елементи от хранителни изследвания с хронобиологията и циркадните ритми. Очаква се хроно-нутрициологията да заеме своята роля като ключов компонент в хранителната профилактика при прицелния контингент от работници. [4]

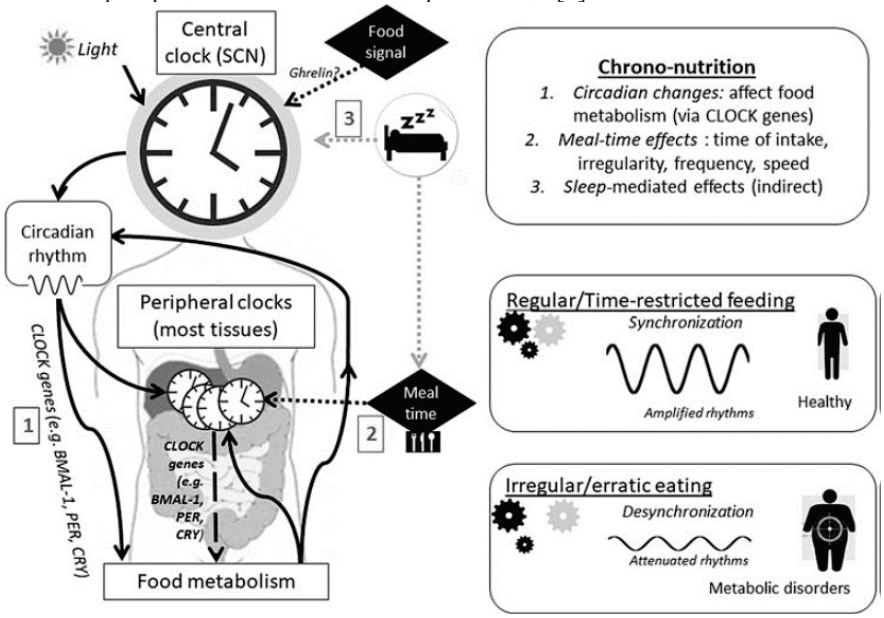

Фиг. 2. Хронобиология и предложени механизми за ефекта на хронологичното хранене върху здравето по [7][8]

Заключение:
Въпреки наличието на множество клинични наблюдения, продължава да бъде неизяснен и дискутабилен въпросът относно превенцията и в частност – хранителната профилактика при работниците на сменен режим на труд – ключов елемент за здравната система на България, но все още подценяван. Правилно съставената и проведената профилактика е базисна за снижаване на честотата на заболеваемост сред посочения контингент от работна сила. Това налага необходимостта от провеждане на изследвания със съвременна медицинска апаратура и прилагане на превантивни подходи и стратегии за ефективно управление на храненето при сменни работници. Би следвало да се очаква, че индивидуални корекции в хранителното им поведение ще окажат благоприятен ефект върху тяхното здраве и работоспособност. Професионалните препоръки за режима на хранене и състава на консумираната храна ще осигури една по-добра адаптация към сменния труд и ще намали значително рисковете за здравето.

Използвана литература:

1. Allender S, Foster C, Hutchinson L et al (2008) Quantification of urbanization in relation to chronic diseases in developing countries: a systematic review. J Urban Health 85, 938–951
2. Szkiela M, Kusideł E, Makowiec-Dąbrowska T, Kaleta D (2020) Night Shift Work-A Risk Factor for Breast Cancer. Int J Environ Res Public Health 20;17(2):659
3. Gupta CC, Coates AM, Dorrian J, Banks S (2019) The factors influencing the eating behaviour of shiftworkers: what, when, where and why. Ind Health. 3;57(4):419-453.
4. Pot GK (2018) Sleep and dietary habits in the urban environment: the role of chrono-nutrition. The Proceedings of the Nutrition Society, 77(3), 189–198
5. Popkin BM, Lu B & Zhai F (2002) Understanding the nutrition transition: measuring rapid dietary changes in transitional countries. Public Health Nutr 5, 947–953
6. Zimberg IZ, Fernandes Junior SA, Crispim CA, Tufik S, de Mello MT (2012) Metabolic impact of shift work. Work. 2012;41
7. Tahara Y, Shibata S (2013) Chronobiology and nutrition. Neuroscience 253, 78–88.
8. Oike H, Oishi K, Kobori M (2014) Nutrients, clock genes, and chrononutrition. Curr Nutr Rep 3, 204–2

Научни трудове на Съюза на учените в България–Пловдив. Серия Г. Медицина, фармация и дентална медицина т. XXVII. ISSN 1311-9427 (Print), ISSN 2534-9392 (On-line). 2022. Scientific works of the Union of Scientists in Bulgaria-Plovdiv, series G. Medicine, Pharmacy and Dental medicine, Vol. XXVII. ISSN 1311-9427 (Print), ISSN 2534-9392 (On-line). 2022.

НАСОЧЕНА ДОСТАВКА НА ПРОТИВОТУМОРНИ ЛЕКАРСТВЕНИ ВЕЩЕСТВА В ДЕБЕЛОТО ЧЕРВО

Яна Гвоздева[1,2], Маргарита Касърова[1]
1Катедра по фармацевтични науки, Фармацевтичен факултет, Медицински университет - Пловдив, Пловдив, България
2Научноизследователски институт на Медицински университет – Пловдив, Пловдив, България

COLON-TARGETED DELIVERY OF ANTICANCER DRUGS

Yana Gvozdeva[1,2], Margarita Kassarova[1]
1Department of Pharmaceutical Sciences, Faculty of Pharmacy, Medical University of Plovdiv, Plovdiv, Bulgaria
2Research Institute at Medical University of Plovdiv, Plovdiv, Bulgaria

Abstract
Colorectal cancer is the third leading cause of mortality among all types of cancers worldwide. According to studies, the causes of this type of cancer are dietary conditions and genetic predisposition. Despite advances in surgery and therapy, 50% of cases are fatal. A major challenge in the fight against colorectal cancer is the successful delivery of anticancer drugs to the colon due to the possibility of resorption or disintegration of the drug in the upper parts of the gastrointestinal tract. This review focuses on drug delivery systems to the colon - the incorporation of various neoplastic drugs into micro- and nanostructures and targeting them to the colon. Use of a nanodrug delivery system, coating with pH-dependent polymer and polysaccharides as carriers are some of the ways for transporting anti-cancer drugs to colorectal cancer cells, while reducing undesired drug distribution in healthy tissues. The importance of colon targeted drug delivery is that the drug released from the system must be sensitively active in the colon.
Key words: colorectal cancer, colon targeting, anticancer drugs

Introduction

Colorectal cancer (CRC) is now the third most common cancer diagnosis among men and women worldwide. Some of the causes of this type of cancer are smoking, regular alcohol consumption, unhealthy foods, being overweight and physical inactivity. The mortality of CRC have been increasing over the last 25 years in the young adults below the age of 50. According to the World Health Organization (WHO), in 2018, globally 1.80 million new cases of CRC were diagnosed and 862,000 patients died from CRC (Ahmed, 2020). There are three specific types of colon cancer : sporadic, inherited, and familial. The majority of cases are sporadic in nature, as many as 10% of casesare thought to be hereditary (Thakral et al., 2011).

The most common treatment option for CRC is surgery that involves the removal of cancerous tissues by minimally invasive surgery followed by radiotherapy to help decrease the size of the colon cancer tumor. Radiation therapy remains a standard modality for patients with rectal cancer, it has only a limited role in colon cancer. Chemotherapy is a universal approach in the treatment of

all forms of CRC. 5-Fluorouracil (5-FU) remains the first choice by chemotherapy for colon cancer, both in the adjuvant and metastatic setting. In addition to 5-fluorouracil, oral fluoropyrimidines such as capecitabine and tegafur are used as monotherapy or in combination with oxaliplatin, levamisole and irinotecan (Sathishkumar, Doctoral dissertation). Curcumin, doxorubicin and paclitaxel have been proven to be a successful chemotherapeutic approach against CRC. Disadvantages of the chemotherapy are the side effects of the use of anticancer drugs and their toxicity to the whole organism. Most of the drugs cause cardiotoxicity which is a major and serious concern in drug discovery, and the drug metabolites generated from cancerous tissues might exert such side effects on normal tissues via the blood circulatory system (Kamei et al., 2017). Therefore, the design of a more potent drug delivery systems to reduce toxicity and improve on the specific delivery to the cancerous colon area is of paramount importance (Jaferian et al., 2016). The colon specific drug delivery system (CDDS) should release the drug unchanged in to the colon. The drug should not be disintegrated or absorbed in the stomach as well as the small intestine. It should be absorbed when it reaches the colon (Qureshi et al., 2013). Targeted drug delivery will deliver the drug to the target organ and reduce its amount in the rest of the body, which can cause side effects. This will increase the safety and effectiveness of the drug. Colon targeting drug delivery is suitable for drugs which are polar and / or susceptible to chemical and enzymatic degradation in the upper GI tract, highly affected by hepatic metabolism, in particular, therapeutic proteins and peptides (Qureshi et al., 2013).

1. Nanoparticles

Delivery of anticancer drug-loaded nanoparticles (NPs) to the colorectal region for uptake by tumor cells has the potential to improve therapy and reduce side effects (Ma et al., 2014). Nanoparticles could be delivered to each cell due to their size and the polymers used. Nanoparticles could be from 1 to 100 nm in size. Larger particles display significantly inferior levels of a cellular endorsement than smaller particles. NPs with a size of 100 nm have 2.5-fold better cell uptake than larger particles of 1 μm in diameter (Hani et al., 2021). They could enhance the solubility of poorly water soluble drugs in the nanosize range, control drug release, and penetrate mucus layers to reach cell membranes. Silver, gold and magnetic nanoparticles are used to treat colon cancer. Silver nanoparticles (AgNPs) loaded with antitumor drugs also have antimicrobial action against bacteria, viruses and other eukaryotic microorganisms. There are a number of studies on silver nanoparticles from plants such as Azadirachta indica, Capsicum annuum and Carica papaya and others. Gold nanoparticles (AuNPs) are used in immunochemical tests to detect cancer cells and diagnose cancer. Magnetic nanoparticles prepared with Fe_3O_4 and Fe_2O_3 are used for targeted treatment of cancer (magnetic hyperthermia), sorting and manipulation of stem cells (Hasan et al., 2015). Most NPs are created for i.v. administration and their delivery to the colorectal region and efficacy in killing cancer cells is severely restricted. Use of a carrier that delivers high concentrations of drug-loaded NPs to the colon via the oral route would prove CRC treatment (Ma et al., 2014). The anticancer drug 5-Fluorouracil has poor bioavailability because it is hydrophilic, as well as poor absorption due to the rapid metabolism after intravenous administration. In a study by Öztürk et al. (2017), polycaprolactone nanoparticles with 5-fluorouracil were prepared, which showed high efficacy against colorectal cancer compared to conventional dosage forms. Silica nanoparticles (SiNPs) could provide excellent biocompatibility, hydrophobicity, stability, and resistance to pH changes. To improve the chemotherapeutic efficacy of 5-FU in colon cancers, 5-FU loaded hyaluronic acid was conjugated with silica. SiNPs were prepared for targeting colon cancer cells (Karbownik et al., 2013). The result proved that conjugation of HA to SiNPs could result in enhanced uptake of 5-FU through CD44-mediated endocytosis uptake and could result in significant anticancer efficacy (Chandran et al., 2017).

2. Coating with pH-dependent polymers

The coating with ph-sensitive polymers is used both in the preparation of micro- and nanocarriers with antitumor drugs, and for the coating of tablets, capsules and pellets with anticancer drugs.

Polymethylmethacrylic polymers (Eudragit L100® and S100®) are used for this purpose. PH-dependent systems are applicable for delivery to the colon due to the different pH in the parts of the gastrointestinal tract (GIT). PH in the human GIT increases from the stomach (pH 1-2, to 4 during digestion), small intestine (pH 6 - 7) and increases to 7-8 in the distal ileum (Mehta et al., 2011). Eudragit S®dissolves at pH > 7 and is used for colon targeting. The colon-specific drug delivery systems using Eudragits® have been described for different drugs such as 5-aminosalicylic acid, insulin, prednisolone, etc. Microspheres coated with Eudragit S100 using an oil-in-oil solvent evaporation method have been reported for colon-specific drug delivery (Vaidya et al., 2009). Of interest is the study of Sabudhi et al. (2015) about Eudragit S100 coated citrus pectin nanoparticles with 5-Fluorouracil. Pectin is used in a number of studies as a natural polymer suitable for colon specific drug delivery system. 5- FU pectin nanoparticles were obtained and coated with Eudragit S100 for targeted delivery to the colon . *In vitro* cytotoxicity evaluation was performed against HT-29 cancer cells and showed a 1.5-fold greater cytotoxicity potential of nanoparticles compared to a 5-FU solution. The data from the *in vivo* study depicted that Eudragit S100 successfully protected 5-FU nanoparticles, enabling them to reach the colon. There, the obtained nanoparticles were taken up and exhibited drug release for a prolonged period of time (Sabudhi et al., 2015). In a study of Rajasree et al. (2018) capecitabine loaded poly (lactic-co-glycolic acid) (PLGA Cap) based nanoparticles were prepared by double emulsion solvent evaporation technique, then surface modified using chitosan and encapsulated in Eudragit S 100® to treat colon cancer. *In vitro* release studies showed a burst release followed by sustained release of capecitabine only at the colonic media with. The prepared PLGA Cap NPs showed higher *in vitro* bioadhesion compared to unmodified NPs and were stable according to ICH guidelines. The optimized NPs killed 92.30% of the cancer cells compared to free drug capecitabine. The results proved the promising applicability of the formulated NPs as a novel and targeted delivery system for CRC (Rajasree et al., 2018).

3. Polysaccharides as carriers

Natural polysaccharides such as pectin and xylan are not digested in human stomach or small intestine, but are degraded in the colon by bacteria available there. They belong to microflora-activated systems and refer to colon-specific carriers (Sabra et al., 2021). The most studies on these systems have been dedicated to natural polysaccharides due to their availability, affordability, flexibility, and biocompatibility. Pectin is an aqueous soluble polymer and exhibits a higher strength of mucoadhesion on large intestinal mucosa than small intestinal mucosa. The pectin-based matrix is available as single-unit dosage form such as tablet or multiple-unit dosage form, namely beads, pellets, and microparticles. The pectin in matrix was crosslinked by di- or multi-valent cations, mixed with viscous polymer and/or calcium salt, or coated with viscous, pH resistant or poorly water-soluble polymer to reduce the drug dissolution in aqueous medium prior to reaching the colon (Wong et al., 2011). Pectin in the form of compression coating was used for colon specific drug delivery system. The coating was susceptible to enzymatic attack in the colon by releasing the drug. A number of studies show the application of guar gum as a carrier, because it protects the drug from being released in the physiological environment of stomach and small intestine. Inulin is another natural polysaccharide which was incorporated in Eudragit RS film and was evaluated as a possible biodegradable coating for colonic drug delivery (Mehta et al., 2011).

Conclusion

Targeted delivery of anticancer drugs to the colon is being extensively investigated over the past two decades. Colon specific drug delivery systems offers considerable therapeutic benefits to patients in terms of both local and systemic treatment. CDDS can obstruct the progression of colon cancer cells and can effectually lead to their apoptosis. Nanoparticle drug delivery, the use of pH-dependent polymers and polysaccharides are just a small part of the ways to target the anticancer drug for purposing increased therapeutic effectiveness and reduced side effects of the drugs by improving their pharmacokinetics. These CDDS may be the basis for new advanced strategies of treatment of colon diseases.

Acknowledgements
The article is published with the support of the Project № BG05M2OP001-1.002-0005-C 03, Center for Competence "Personalized Innovative Medicine (PERIMED)", work package - 8; funded by the Operational Program "Science and Education for Intelligent Growth" 2014-2020, co-financed by the European Union through the European Regional Development Fund

References:
Ahmed M. Colon cancer: a clinician's perspective in 2019. Gastroenterology research. 2020 Feb;13(1):1.
Chandran SP, Natarajan SB, Chandraseharan S, Shahimi MS. Nano drug delivery strategy of 5-fluorouracil for the treatment of colorectal cancer. Journal of Cancer Research and Practice. 2017 Jun 1;4(2):45-8.
Hani U, Honnavalli YK, Begum Y, Yasmin S, Osmani RA, Ansari MY. Colorectal cancer: A comprehensive review based on the novel drug delivery systems approach and its management. Journal of Drug Delivery Science and Technology. 2021 Apr 21:102532.
Hasan S. A review on nanoparticles: their synthesis and types. Res. J. Recent Sci. 2015;2277:2502.
Jaferian S, Negahdari B, Eatemadi A. Colon cancer targeting using conjugates biomaterial 5-flurouracil. Biomedicine & Pharmacotherapy. 2016 Dec 1;84:780-8.
Karbownik MS, Nowak JZ. Hyaluronan: towards novel anti-cancer therapeutics. Pharmacological Reports. 2013 Sep 1;65(5):1056-74.
Kamei KI, Kato Y, Hirai Y, Ito S, Satoh J, Oka A, Tsuchiya T, Chen Y, Tabata O. Integrated heart/cancer on a chip to reproduce the side effects of anti-cancer drugs in vitro. RSC advances. 2017;7(58):36777-86.
Ma Y, Coombes AG. Designing colon-specific delivery systems for anticancer drug-loaded nanoparticles: An evaluation of alginate carriers. Journal of Biomedical Materials Research Part A. 2014 Sep;102(9):3167-76.
Mehta TJ, Patel AD, Patel MR, Patel NM. Need of colon specific drug delivery system: review on primary and novel approaches. IJPRD. 2011;3(1):134-53.
Öztürk K, Mashal AR, Yegin BA, Çalış S. Preparation and in vitro evaluation of 5-fluorouracil-loaded PCL nanoparticles for colon cancer treatment. Pharmaceutical development and technology. 2017 Jul 4;22(5):635-41.
Qureshi AM, Momin M, Rathod S, Dev A, Kute C. Colon targeted drug delivery system: A review on current approaches. Indian Journal of Pharmaceutical and Biological Research. 2013 Oct 31;1(04):130-47.
Rajasree PH, Paul W, Sharma CP, Osmani RA, Hani U, Srivastava A. Eudragit encapsulated cationic poly (lactic-co-glycolic acid) nanoparticles in targeted delivery of capecitabine for augmented colon carcinoma therapy. Journal of Drug Delivery Science and Technology. 2018 Aug 1;46:302-11.
Sabra R, Billa N. Soliciting the Oral Route as a Logical Approach to Managing Colon Cancer. Frontiers in Bioengineering and Biotechnology. 2021 Feb 25;9:122.
Sathishkumar T. Characterization and in Vitro Drug Release Performance of Eudragit Coated Hibiscus Esculentus-Sodium Alginate Beads for Colon Specific Delivery System (Doctoral dissertation, CL Baid Metha College of Pharmacy, Chennai).
Subudhi MB, Jain A, Jain A, Hurkat P, Shilpi S, Gulbake A, Jain SK. Eudragit S100 coated citrus pectin nanoparticles for colon targeting of 5-fluorouracil. Materials. 2015 Mar;8(3):832-49.
Thakral NK, Ray AR, Bar-Shalom D, Eriksson AH, Majumdar DK. The quest for targeted delivery in colon cancer: mucoadhesive valdecoxib microspheres. International Journal of Nanomedicine. 2011;6:1057.
Vaidya A, Jain A, Khare P, Agrawal RK, Jain SK. Metronidazole loaded pectin microspheres for colon targeting. J Pharm Sci. 2009;98:4229–36.
Wong TW, Colombo G, Sonvico F. Pectin matrix as oral drug delivery vehicle for colon cancer treatment. Aaps PharmSciTech. 2011 Mar;12(1):201-14.

Научни трудове на Съюза на учените в България–Пловдив. Серия Г. Медицина, фармация и дентална медицина т. XXVII. ISSN 1311-9427 (Print), ISSN 2534-9392 (On-line). 2022. Scientific works of the Union of Scientists in Bulgaria-Plovdiv, series G. Medicine, Pharmacy and Dental medicine, Vol. XXVII. ISSN 1311-9427 (Print), ISSN 2534-9392 (On-line). 2022.

ПРИЛОЖЕНИЕ И ОЦЕНКА НА ACCELERATE PHENO СИСТЕМА ЗА БЪРЗО ИДЕНТИФИЦИРАНЕ НА МИКРООРГАНИЗМИ ОТ ПОЛОЖИТЕЛНИ ХЕМОКУЛТУРИ

Гергана Ленгерова [1,2,3], Веселина Кирина [2], Ралица Райчева [4], Михаил Петров [1,3], Мариана Мурджева [1,2,3]

1. Катедра по микробиология и имунология, Фармацевтичен факултет, Медицински университет - Пловдив

2. Лаборатория по Микробиология, УМБАЛ „Св. Георги“- Пловдив

3. Научноизследователски институт на Медицински университет - Пловдив

4.Катедра по социална медицина и обществено здраве, Факултет по обществено здраве, Медицински университет – Пловдив

APPLICATION AND EVALUATION OF ACCELERATE PHENO SYSTEM FOR RAPID IDENTIFICATION OF MICROORGANISMS FROM POSITIVE BLOOD CULTURES

Gegana Lengerova[1,2,3], Veselina Kirina[2], Ralica Raycheva[4], Michael Petrov[1,3], Marianna Murdjeva[1,2,3]

1. Department of Microbiology and Immunology, Faculty of Pharmacy, Medical University - Plovdiv, Bulgaria

2. Laboratory of Microbiology, University Hospital St. George, Plovdiv, Bulgaria

3. Research Institute at Medical University - Plovdiv, Bulgaria

4. Department of Social Medicine and Public Health, Faculty of Public Health, Medical University – Plovdiv

Abstract

Introduction: The identification of blood cultures by routine methods is time-consuming and can lead to inappropriate initial therapy, development of resistance to antibiotics, prolonged hospital stay, increased medical costs and reduced survival of patients.

Aim: To evaluate the diagnostic potential of the Accelerate Pheno system for identification of bacteria, yeast, as well as the tested antibiotic sensitivity for more accurate and rapid microbiological diagnosis from positive blood cultures compared to routine microbiological testing.

Methods: The method was applied on 17 positive blood cultures obtained from patients admitted at the University Hospital „St. George“ - Plovdiv. Blood cultures were tested by an automated system for rapid microbiological diagnosis - Accelerate Pheno immediately after their positivity, and after a preliminary selection based on Gram staining. The system determines the antimicrobial

susceptibility of proven bacterial isolates. The results were compared with routine biochemical methods, semi-automated and automated microbial identification systems. Antibiotic sensitivity was determined by the disk diffusion method (Bauer-Kirby) and MIC (VITEK-2 Compact automated system). A $p<0.05$ value was considered statistically significant.
Results: In 82.4% (n = 14; p = 0.002, z = 3.8) of the positive blood cultures tested by Accelerate Pheno, the results were confirmed by classical identification methods. The system was able to identify microorganisms within 1-3 hours. The disadvantage of the system is the limited spectrum of microorganisms (16) and the lack of possibility to identify some of the microorganisms to the species level. Coincidence with the classical methods was observed in 76.5% (n = 13) at the genus level and at the species level in 47.1 (n = 7). The antibiotic susceptibility of the isolates was established within 6-8 hours per sample. The Accelerate Pheno system provides fast and accurate ID/AST results for most microorganisms, found routinely in blood cultures. The sensitivity of the method is 82.4%.
Conclusion: The Accelerate Pheno system provides fast and relatively accurate results for identified microorganisms, compared to classical identification methods. The identification of some microorganisms only to the genus level requires additional and mandatory use of routine methods. Rapid results, immediately after the positivity of the blood culture, should allow timely orientation of clinicians and aid the adequate assessment of the therapy.
Keywords: blood cultures, AST, identification

Попадането и циркулирането на патогенни микроорганизми в кръвта може да доведе до тежки животозастрашаващи състояния като сепсис - най-тежкото инфекциозно усложнение. Важен фактор при овладяването им е бързото диагностициране и стартирането на ефективна антимикробна терапия. При използването на стандартни техники за идентификация на микроорганизми, от позитивирането на хемокултурата до получаването на окончателен резултат от микробиологичните изследвания изминават, поне 48-72 часа. В сравнение с тях бързите диагностични тестове осигуряват окончателна идентификация на микроорганизма в рамките на часове след растежа и размножаването им (*Kollef, 2008; She, 2019)*. Системата Accelerate Pheno използва автоматизирана технология за флуоресценция *in situ* хибридизация, за да осигури бърза идентификация (ID) на най-честите причинители на бактериемии/фунгемии, а също така и дава резултати от тестове за антибиотична чувствителност (AST) на идентифицираните бактерии *(Charnot-Katsikas, 2018*). Accelerate Pheno комбинира ID и AST в един инструмент директно от положителната хемокултура, давайки на лекаря своевременни насоки за промяна или де-ескалиране на емпиричната терапия и оптимизиране на лечението (*Charnot-Katsikas, 2018).* Спектърът на теста обхваща 16 микроорганизма - Грам-положителни, Грам-отрицателни бактерии и гъбички (Таблица 1). Целта на проучването беше да се оцени диагностичната значимост на системата Accelerate Pheno за идентификация на бактерии и дрожди, както и тестваната антибиотична чувствителност за по-прецизна и бърза микробиологична диагностика от положителни хемокултури спрямо рутинното микробиологично изследване.

Таблица 1. Спектър на Accelerate Pheno System.

Микроорганизъм	Антибиотик за тестване
Грам-положителни бактерии: *Coagulase-negative Staphylococcus spp.* *Enterococcus faecalis* *Enterococcus faecium* *Staphylococcus aureus* *Staphylococcus lugdunensis* *Streptococcus spp.*	Ampicillin Erythromycin Linezolid Vencomycin Cefoxitin Daptomycin Ceftaroline Doxycycline
Грам-отрицателни бактерии: *Acinetobacter baumannii* *Citrobacter spp.* *Enterobacter spp.* *Escherichia coli* *Klebsiella spp.* *Proteus spp.* *Pseudomonas aeruginosa* *Serratia marcescens*	Amoxicillin clavulanic acid Aztreonam Cafazolin Cefepime Cefoxitin Ceftazidime Cefuroxime Ceftriaxone Ciprofloxacin Colistin Ertapenem Gentamicin Meropenem Piperacillin-Tazobactam Tobramycin Trimethoprim/sulfamethoxazole
Гъбички: *Candida albicans* *Candida glabrata*	

Материали и методи:

Чрез системата Accelerate Pheno бяха анализирани 17 кръвни култури от пациенти с клинични и лабораторни данни за бактериемия/фунгемия, хоспитализирани в клиниките на УМБАЛ „Св. Георги“ гр. Пловдив. Хемокултурите се вземаха чрез венепункция при спазване на условията за асептика и антисептика и се транспортираха възможно най-бързо до Лабораторията по микробиология при УМБАЛ „Св. Георги“ – Пловдив и до Катедрата по микробиология и имунология на Медицински университет - Пловдив. След регистрация на пробите хемокултурите се култивираха в апарат BacT/ALERT 3D-60 (bioMérieux, Франция). Веднага след позитивирането им за ориентация на микробиолога се приготвяха препарати за директна микроскопия по Грам и пробата се зареждаше в системата по указаните от производителя правила. Резултатите бяха сравнени с рутинните лабораторни методи за идентификация (класически, полуавтоматични, автоматични), а антибиотичната чувствителност беше тествана чрез дисково дифузионния метод на Бауер-Кърби, MIC (минимална инхибираща концентрация) тестове и автоматизирана система VITEK-2 COMPACT (Biomerieux, France). Систематизирането, обработката и анализът на първичните данни под формата на количествени и качествени променливи е реализирано със статистическия пакет на софтуера за социални науки IBM SPSS Statistics v.26. За всички тестове е възприето ниво на значимост $p<0.05$. Анализът, изводите и препоръките от изследването са изведени след обобщеното представяне на емпиричните резултати в таблична форма и онагледени със съответните графични изображения. Графичният анализ е извършен в среда на MS Office 365 с помощта на Excel.

Резултати и дискусия:
В проучването бяха включени 11 мъже (64.7 %) и 6 жени (35.3 %) на средна възраст 55 г. (20.5-62 г.). Това разпределение е показано на Фигура 1. Пациентите бяха от клиниките по Педиатрия, Анестезиология и интензивно лечение (КАИЛ), Кардиохирургия и хирургични и вътрешни отделения, Център за костномозъчни трансплантации и Неврохирургия.

Фигура. 1. Относителнен дял на пациентите по пол, изследвани с хемокултури

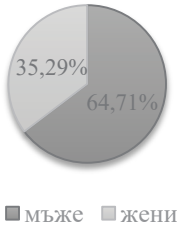

Идентифицирането на микроорганизмите чрез системата ставаше в рамките на 3 часа. При 14 (82.4 %; p=0.002, z=3.8) от доказаните микроорганизми имаше съвпадение с класическите методи за идентификация, два не бяха идентифицирани, независимо че микроорганизмите бяха включени в спектъра на теста, а в един от случаите се доказа разминаване на родово и видово ниво. От изследваните хемокултури най-често бяха доказани коагулаза-негативни стафилококи, ентерококи и Грам-негативни бактерии – *Klebsiella spp., Proteus spp.* (Фигура 2). Системата нямаше възможност да идентифицира някои микроорганизми в спектъра до вид, а само до род. Съвпадение с класическите методи до родово ниво се установи в n=13 (76.5 % ; p=0.03), а до видово в n=7 (47.1 %; p=0.735; z=0.3) от случаите. От една страна това се отчита като недостатък, тъй като не изключва по-натъшния микробиологичен анализ, но от друга спомага за ориентиране на клиницистите за адекватен терапевтичен подход. Тези данни корелират с проучванията на *Marschal, 2017* и *Cenci, 2020.*

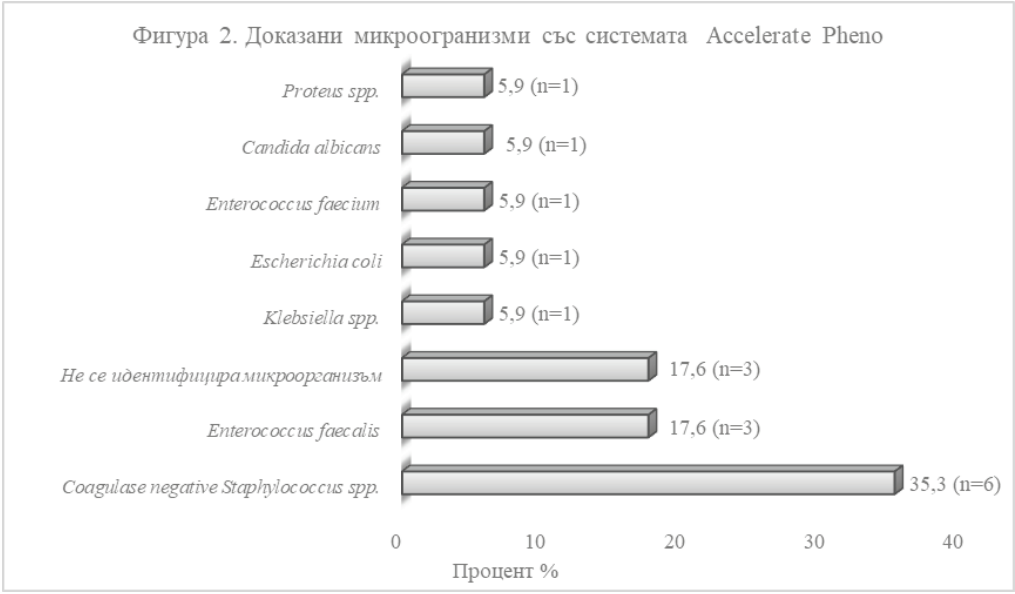

При изследване на инвазивни изолати в микробиологичната практика е препоръчително да се постигне идентификация на микроорганизмите до видово ниво, тъй като това може да бъде от решаващо значение за лечението. Това наложи в няколко случая да се извърши по-нататъшна идентификация до ниво вид с помощта на алтернативни методи. Това е необходимо, тъй като при някои изолати резултатите от AST са ограничени и докладването не винаги е възможно, когато липсва пълната идентификация на микробните видовете. В такива случаи MIC и интерпретациите могат да варират. Например *K. pneumoniae* има същите изисквания за интерпретация на антибиотична чувствителност като *K. oxytoca.* Това означава, че идентифициране на изолата като *Klebsiella spp.* няма да повлияе на антибиотичното лечение. От друга страна *P. mirabilis* и *P. vulgaris* имат различна вродена резистентност и възможността за идентификация на апарата само до ниво род, може да даде грешна интерпретация на AST резултатите. Това се потвърждава и в проучването на *Charnot-Katsikas, 2018* върху 151 изолата от хемокултури. В такива случаи е необходимо лабораторията да извърши допълнително изследване за идентификация и чувствителност, с което да верифицира получените резултати от системата.

Независимо от ограничения брой на микроорганизми (16 броя) и идентификацията на някой от тях само до ниво род, възможността за тестване на антибиотична чувствителност чрез определяне на MIC, директно от позитивни хемокултури, е изключителен напредък и дава възможност за почване на една таргетна антибиотична терапия, а не емпирична. Антибиотичната чувствителност на доказаните бактериални изолати беше установена от системата в рамките от 6-8 часа за проба. Това позволява намаляване на времето за идентификация с 1-2 дни, в сравнение с това при използването само на стандартните методи.

Тестване на антибиотичната чувствителност беше извършено от системата в 13 (76.5 %) от случаите. При идентификация на гъбички, системата няма възможност за определяне на антимикотична чувствителност. В нашето проучване бяха доказани само два Грам-отрицателни микроорганизма от тестваните проби – един *Proteus spp*. и една *Klebsiella spp.* Чрез системата има възможност да се определи чувствителността им към широк спектър от антибиотици – Amoxicillin/Clavulanic acid, Aztreonam, Cafazolin, Cefepime, Cefoxitin, Ceftazidime, Cefuroxime, Ceftriaxone, Ciprofloxacin, Colistin, Ertapenem, Gentamicin, Meropenem, Piperacillin-Tazobactam, Tobramycin и Trimethoprim/sulfamethoxazole. Този

набор от антимикробни средства дава възможност за започване на таргетирана терапия на пациента. При изолата от род *Klebsiella spp.* не се установиха различия при получените данни от системата и стандартните тестове. Проблем се отчете при пробата с изолат *Proteus spp.* Доказаха се съществени различия в интерпретацията на резултатите от системата и тези, получени при рутинното тестване. Антибиотиците от групата на бета-лактамите и групата на аминогликозидите бяха интерпретирани според системата като чувствителни, докато при стандартно тестване на изолата към тези антибиотици те бяха интерпретирани като резистентни. Това бе отчетено като значима грешка в интерпретацията на лекарствената чувствителност, тъй като може да доведе до започване на ненужна и неефективна антибиотична терапия. Тези несъвпадения на AST, сравнени с рутинните методи, отдаваме на факта, че системата работи със стандарт на European Committee on Antimicrobial Susceptibility Testing – EUCAST версия 2019 година, което налага допълнително сравнение с обновена версия на EUCAST и интерпретация на пробата, независимо от получените резултати. Сходно мнение и твърдение е описано в проучванията на *Socio, 2018; Descours, 2020; Starr, 2019.*

По-голямо предизвикателство се установява при Грам-положителните бактерии, при които се налага допълнително определяне на чувствителност към антибиотични средства, тъй като включените в спектъра на теста антимикробни средства са ограничени. Независимо от това, получените резултати съвпадат със стандартните методи за изследване. Тези резултати корелират с мултицентровото проучване на *Ullberg and Özenci 2020*. Друго ограничение на системата е, че тя може да обработва само една проба на модул в рамките на 8 часа. Освен това идентифицирането на микроорганизмите до ниво вид може да бъде важно за целите на епидемиологията и контрола на инфекцията, и именно поради това стандартното микробиологично изследване не може да бъде изключено напълно *(Starr, 2019; Lutgring, 2018; Cenci, 2020).*

Други трудности, които се откриха при работата с Accelerate Pheno бяха при две от пробите, където системата не даде антибиограма, а при една се получи съществено несъвпадение на ниво род и вид, съответно и грешна интерпретация на антибиотичната чувствителност. Това бе отчетено като съществена грешка, която би допринесла за тежки усложнения от неправилна антибиотична терапия на пациента, както и компрометиране на резултатите от лабораторията. При една от пробите системата не идентифицира микроорганизма, независимо че беше включен в спектъра на теста. Такива фалшиво-позитивни и фалшиво-отрицателни резултати се наблюдават и при други проучвания на системата (*Burnham, 2019; Marschal, 2017).* Независимо от представените несъвършенства на Accelerate Pheno, тя осигурява бързи ID/AST резултати за повечето организми, които се срещат рутинно в кръвните култури. Тя е лесна за използване, намалява времето за ID/AST и дава възможност клинично изпълними резултати да бъдат съобщени много по-рано, което потвърждава данните от проучването на *Lutgring*, *2018.*

Заключение:

Системата Accelerate Pheno има улеснен протокол на работа, осигурява бързи и сравнително точни ID/AST резултати за най-често срещаните кръвни патогени, сравнени с рутинните методи за идентификация. Чрез системата се намалява времето за идентификация с 1-2 дни в сравнение с това чрез стандартните методи. Това дава възможност завършени клинично изпълними резултати да бъдат съобщени много по-рано. Въпреки това ограниченият спектър микроорганизми, идентификацията само на някои микроорганизми до вид, както и работата с необновена версия за интерпретация на антимикробната чувствителност налага задължително използване на потвърдителни рутинни методи. Системата може да допълни рутинното микробиологично изследване, но не и да го изключи.

Благодарности:

Изследването беше извършено благодарение на Национален Университетски Комплекс за биомедицински и приложни изследвания, обвързан с участие в BBMRI-ERIC (НУКБПИ-BBMRI.BG), Споразумение МОН-МУ-СОФИЯ Д01-285/17,12,2019 г. и Договор за партньорство МУ-Пловдив Д-190/11.09.2019 г., част от НАЦИОНАЛНА ПЪТНА КАРТА за НАУЧНА ИНФРАСТРУКТУРА (2017-2023 г.) и Национална научна програма „Млади учени и постдокторанти“ 2018-2021 г.

Литература:

1. Burnham Jason, Meghan Wallace, Brian Fuller et al. 2019. “Clinical Effect of Expedited Pathogen Identification and Susceptibility Testing for Gram-Negative Bacteremia and Candidemia by Use of the Accelerate PhenoTM System.” *The Journal of Applied Laboratory Medicine* 3 (4): 569–79. https://doi.org/10.1373/JALM.2018.027201.
2. Cenci Elio, Riccardo Paggi, Giuseppe V. De Socio et al. 2020. “Accelerate Pheno™ Blood Culture Detection System: A Literature Review.” *Https://Doi.Org/10.2217/Fmb-2020-0177* 15 (16): 1595–1605. https://doi.org/10.2217/FMB-2020-0177.
3. Charnot-Katsikas, Angella, Vera Tesic, Nedra Love et al 2018a. “Use of the Accelerate Pheno System for Identification and Antimicrobial Susceptibility Testing of Pathogens in Positive Blood Cultures and Impact on Time to Results and Workflow.” *Journal of Clinical Microbiology* 56 (1). https://doi.org/10.1128/JCM.01166-17/ASSET/A3E96D4D-1D9F-4694-81A8-8DEAAA3C9B03/ASSETS/GRAPHIC/ZJM0011857850002.JPEG.
4. Descours, Ghislaine, Laurent Desmurs, Thi Lam Thuy Hoang et al. 2018. “Evaluation of the Accelerate Pheno™ System for Rapid Identification and Antimicrobial Susceptibility Testing of Gram-Negative Bacteria in Bloodstream Infections.” *European Journal of Clinical Microbiology and Infectious Diseases* 37 (8): 1573–83. https://doi.org/10.1007/S10096-018-3287-6/TABLES/4.
5. Kollef Marin 2008. “Broad-Spectrum Antimicrobials and the Treatment of Serious Bacterial Infections: Getting It Right up Front.” *Clinical Infectious Diseases*. Clin Infect Dis. https://doi.org/10.1086/590061.
6. Lutgring Joseph, Cassiana Bittencourt, Erin Mc Elvania TeKippe et al. 2018. “Evaluation of the Accelerate Pheno System: Results from Two Academic Medical Centers.” *Journal of Clinical Microbiology* 56 (4). https://doi.org/10.1128/JCM.01672-17/SUPPL_FILE/ZJM999095891S6.PDF.
7. Marschal Matthias, Johanna Bachmaier, Ingo Autenrieth et al. 2017. “Evaluation of the Accelerate Pheno System for Fast Identification and Antimicrobial Susceptibility Testing from Positive Blood Cultures in Bloodstream Infections Caused by Gram-Negative Pathogens.” *Journal of Clinical Microbiology* 55 (7): 2116–26. https://doi.org/10.1128/JCM.00181-17/SUPPL_FILE/ZJM999095551S1.PDF.
8. She Rosenmary, Jeffrey Bender . 2019. “Advances in Rapid Molecular Blood Culture Diagnostics: Healthcare Impact, Laboratory Implications, and Multiplex Technologies.” *The Journal of Applied Laboratory Medicine* 3 (4): 617–30. https://doi.org/10.1373/JALM.2018.027409.
9. Socio Giuseppe V De, Alessandra Belati, Riccardo Paggi et al. 2018. “Accelerate Pheno™ System in Sepsis by Gram-Negative Pathogens: Four Months of Hospital Experience.” *New Microbiologica* 43: 1121–7138.
10. Starr Kimberly, Danielle Robinson, Kevin Hazen. 2019. “Performance of the Accelerate Diagnostics PhenoTM System with Resin-Containing BacT/ALERT® Plus Blood Culture Bottles.” *Diagnostic Microbiology and Infectious Disease* 94 (2): 122–28. https://doi.org/10.1016/J.DIAGMICROBIO.2019.01.002.
11. Ullberg Måns, Volkan Özenci. 2020. “Identification and Antimicrobial Susceptibility

Testing of Gram-Positive and Gram-Negative Bacteria from Positive Blood Cultures Using the Accelerate Pheno™ System." *European Journal of Clinical Microbiology and Infectious Diseases* 39 (1): 139–49. https://doi.org/10.1007/S10096-019-03703-Y/TABLES/6.

Научни трудове на Съюза на учените в България–Пловдив. Серия Г. Медицина, фармация и дентална медицина т. XXVII. ISSN 1311-9427 (Print), ISSN 2534-9392 (On-line). 2022. Scientific works of the Union of Scientists in Bulgaria-Plovdiv, series G. Medicine, Pharmacy and Dental medicine, Vol. XXVII. ISSN 1311-9427 (Print), ISSN 2534-9392 (On-line). 2022.

ЕКСПЕРИМЕНТАЛНО ИЗСЛЕДВАНЕ НА ЕФЕКТА НА КАНАБИДИОЛ ВЪРХУ ПРОЦЕСИТЕ НА ОБУЧЕНИЕ И ПАМЕТ ПРИ ПЛЪХОВЕ СЪС СКОПОЛАМИН-ИНДУЦИРАНО УВРЕЖДАНЕ НА ПАМЕТТА

Мария Георгиева-Котетарова[1], Илин Кандиларов[1], Христина Златанова[1], Наталия Вилмош[1], Кристина Свинарова[2], Делян Делев[1], Илия Костадинов[1]

1Катедра по фармакология и клинична фармакология, Медицински факултет, Медицински университет - Пловдив

2Студент, Факултет по дентална медицина, Медицински университет - Пловдив

EXPERIMENTAL STUDY OF THE EFFECT OF CANNABIDIOL ON LEARNING AND MEMORY IN RATS WITH SCOPOLAMINE-INDUCED MEMORY IMPAIRMENT

Maria Georgieva-Kotetarova[1], Ilin Kandilarov[1], Hristina Zlatanova[1], Natalia Vilmosh[1], Kristina Svinarova[2], Delian Delev[1], Ilia Kostadinov[1]

1Department of Pharmacology and Clinical Pharmacology, Faculty of Medicine, Medical University of Plovdiv

2Student, Faculty of Dental Medicine, Medical University of Plovdiv

Abstract:

Introduction: Cannabidiol (CBD) is a non-psychotomimetic phytocannabinoid found in Cannabis sativa plant. In the last decade, cannabidiol has gained attention as a potential therapeutic approach for the treatment of neuropsychiatric diseases. Experimental evidence indicates that CBD possesses antioxidant, anti-inflammatory and anxiolytic effects. CBD has also been shown to exert neuroprotective effect in neurodegenerative conditions such as Alzheimer's disease and multiple sclerosis.

Aim: The aim of the present study was to evaluate the effect of cannabidiol on the processes of learning and memory in scopolamine -induced memory impairment.

Materials and methods: Male Wistar rats were divided into 5 groups (n=8). The animals were treated orally for 14 days as follows: the 1st and the 2nd group received olive oil; 3rd, 4th and 5th – CBD 2.5, 5 and 10 mg/kg bw respectively. After two-week period learning ability and memory retention were evaluated using step-through passive avoidance test and Y-maze spontaneous alteration test. Memory impairment was induced on the days of the experiment 30 minutes after administration of the substances by applying scopolamine 1 mg/kg bw intraperitoneally to groups 2 to 5. The latency reaction time and percentage of spontaneous alterations were registered in step-through and Y-maze test respectively. Statistical analyses were performed using SPSS 19.

Results: In the step-through passive avoidance test all tested doses of CBD showed significantly increased latency of reactions on the short-term memory retention test compared to

the scopolamine-treated control group. In the long-term memory retention test same effect was seen only in the group treated with CBD 2,5 mg/kg bw compared to control group with scopolamine. In the Y-maze test animals treated with 5 and 10 mg/kg bw significantly increased percentage of spontaneous alterations compared to both control groups.

Conclusion: Cannabidiol improved learning and memory in scopolamine-induced memory in a non-dose-dependent manner.

Key words: cannabidiol, scopolamine-induced memory impairment, Y-maze, step-through passive avoidance test

Introduction

Cannabis sativa has been used in medicine since ancient times. In traditional Chinese medicine cannabis was utilised for the treatment of malaria and asthma, and in India for neuralgias, convulsions and migraines (Maule et al, 2015). Cannabis sativa contains over 100 compounds. Among them Δ9-tetrahydrocannabinol (THC) is considered the main component responsible for the psychoactive effects of the plant. Cannabidiol (CBD) is the main nonpsychotropic phytocannabinoid constituent of Cannabis sativa, corresponding to about 40% of the plant extract (da Silva et al 2018).

In the last decades CBD has attracted researchers attention due to its wide therapeutic properties across a range of neuropsychiatric disorders - analgesic, anticonvulsant, antiemetic, anti-inflammatory, anxiolytic activity (Blessing et al, 2015). Several preclinical studies showed improved working memory, object and social recognition, spatial learning and memory in several neurodegenerative models including the model of Alzheimer's disease (AD), in inflammation and in neurological deficits, following both chronic or acute CBD application (Kozela et al, 2020).

The aim of the present study was to examine the effect of cannabidiol on learning and memory in rats with scopolamine-induced memory impairment.

Material and methods:

Ethical statement

The experiment has been approved by Animal Health and Welfare Directorate of the Bulgarian Food Safety Agency, permit № 257/2019 and by the Ethic Committee at Medical University of Plovdiv.

Drugs: cannabidiol - organic CBD, Nature's Way; scopolamine purchased from Sigma-Aldrich

Model of impaired memory

Male Wistar rats (200±20 g bw) were used in the study. Animals were kept under standard laboratory conditions - 12 h light/dark cycle; food and water *ad libitum*. Animals were divided into five groups (n=8) and were treated for 14 days as follows: I group – control olive oil per os; II group – control olive oil per os with memory impairment; III group – CBD 2,5 mg/kg b.w. per os; IV group – CBD 5 mg/kg b.w. per os; V group – CBD 10 mg/kg b.w. per os

After two-week period learning ability and memory retention were evaluated using one-way step through inhibitory "passive" avoidance test and Y-maze test (Ugo Basile, Italy). Memory impairment was induced on the days of the experiment 30 minutes after administration of the substances by applying scopolamine (SCP) 1 mg/kg bw intraperitoneally to groups 2 to 5. Learning and memory were evaluated 30 min after inducing memory impairment.

One way step-through inhibitory "passive" avoidance test

The step-through passive avoidance apparatus basically consists of two compartments: one black and one white, brightly illuminated. They are connected by a sliding automatic door. Each animal was set down in the bright compartment and got access to the dark one. When the animal entered into the dark compartment the door slid down and the animal was subjected to a short-lasting aversive stimulus (electrical foot shock for 9 sec, intensity 0.4 mA). Learning criterion was the latency of reactions – time spent in the illuminated compartment. The first two days of the experiment were the training session, on the third day short-term memory retention was studied.

Long-term memory retention test was performed on day 9. Each day included 3 sessions with a 30-minute interval. Cutt-off time for each session was 178 sec.

Y-maze test

Y-maze and spontaneous alternations are widely used to assess spatial working memory in rodents. It is constructed of black plexiglas and consists of three arms interconnected at 120 °. The arms were equal (50 cm long, 10 cm wide, and 30 cm high) and randomly labeled A, B and C. The spontaneous alternation tests were conducted on two consecutive days: one day of training and a retention test on the next day. The animal was placed in the middle of the setup and allowed to investigate the other arms for 5 min. An alternation is consecutive entry into the three different arms of the maze. For example ABC, BCA, CAB, CBA, etc. Spontaneous alternation (SA) was determined by:

$$SA\ (\%) = \frac{\text{Number of alternations}}{\text{Total number of entries} - 2} \times 100$$

Statistics

Statistical analyses were performed using IMB SPSS software 19.0. Mean values ± SEM were calculated. Results were considered significant at $P < 0.05$. ANOVA was used to compare groups' parameters followed by Tuckey's multiple comparison test.

Results

In the step-through passive avoidance test all tested doses of CBD showed significantly increased latency of reactions on the short-term memory retention test compared to the scopolamine-treated control group. In the long-term memory retention test same effect was seen only in the group treated with CBD 2,5 mg/kg bw compared to control group with scopolamine (Fig. 1).

In the Y-maze test animals treated with 5 and 10 mg/kg bw significantly increased percentage of spontaneous alterations on the training day as well as on the memory retention test on the second day compared to both control groups (Fig. 2).

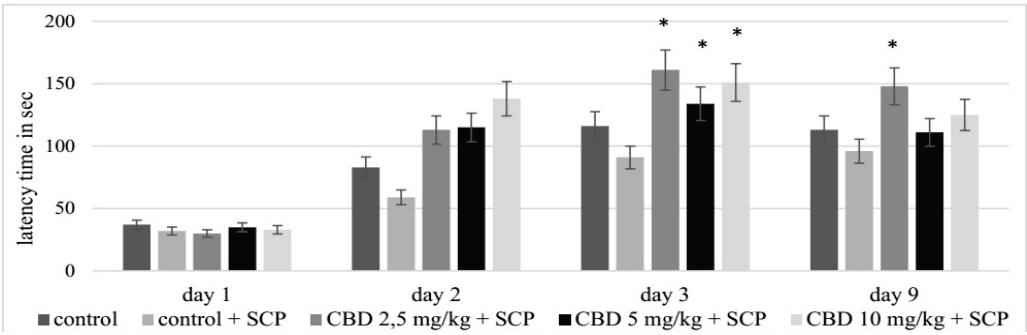

Fig. 1. Effect of CBD on the latency time in the step-though passive avoidance test in rats with scopolamine-induced memory impairment. *p < 0.05 compared with SCP

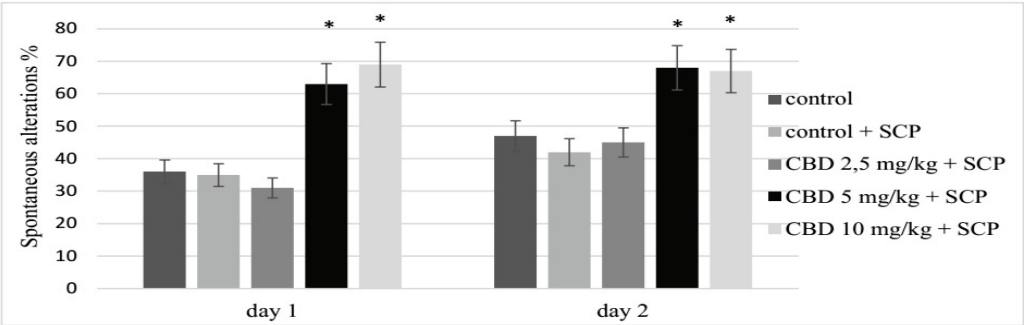

Fig. 2. Effect of CBD on the percentage of spontaneous alterations in Y-maze test in rats with scopolamine-induced memory impairment. *$p < 0.05$ compared with SCP and control

Discussion

In our study we have applied scopolamine as a substance for inducing of impaired memory. Numerous sources have shown that scopolamine is capable of blocking cholinergic neurotransmission. Acetylcholine (Ach) is the central neurotransmitter that mainly relates to learning and memory processes. Scopolamine is widely used to induce AD-like pathology in vivo and in vitro as it can compromise the processes of learning acquisition and consolidation, significantly reduce Ach activities, and can raise oxidative stress in the hippocampus and prefrontal cortex in mice (Liu et al, 2020).

One-trial step-through inhibitory (passive) avoidance in rodents is hippocampus-dependent learning test and induces long-term potentiation (LTP) in CA1 region of the hippocampus (Zieba et al, 2019). Y-maze test is used as a behavioral trial for assessing hippocampal integrity. In our study all doses of CBD improved short-term memory in the step-through inhibitory (passive) avoidance test, but only the lowest dose improved long-term memory in a model of scopolamine-induced memory impairment. CBD in doses 5 and 10 mg/kg could increased the percentage of SA in Y-maze test. Barichelo et al have found that prolonged treatment with cannabidiol prevented memory impairment in rats with pneumococcal meningitis in the inhibitory avoidance task (Barichelo et al, 2012). The results from our study confirm these findings, demonstrating the pro-cognitive effect of CBD.

Additionaly it has been recently reported that systemic administration of CBD to mice increased the levels of Ach in the forebrain within hours. Therefore, there is evidence of association between cannabidiol, the cholinergic muscarinic neurotransmission system and cognitive function (Naranjo, 2019).

Conclusion: The results from our study suggest that CBD could improve learning and memory in non-dose dependent manner.

Acknowledgement: This study was funded by Medical University of Plovdiv, Bulgaria, grant № DPDP-9/2020.

References:

Barichelo T, Ceretta RA, Generoso JS, Moreira AP, Simoes LR, Comim CM, Quevedo J, Vilela MC, Zuardi AW, Crippa JA, Teixeira AL. Cannabidiol reduces host immune response and prevents cognitive impairments in Wistar rats submitted to pneumococcal meningitis. Eur J Pharmacol. 2012; 697:158-64.

Blessing E.M., Steenkamp M.m., Mazanares J, Marmar C.R. Cannabidiol as a potential treatment for anxiety disorders. Neurotherapeutics. 2015; 12 (4): 825–836.

da Silva VK, de Freitas BS, Garcia RCL, Monteiro RT, Hallak JE, Zuardi AW, Crippa JAS, Schroeder N. Antiapoptotic effects of cannabidiol in an experimental model of cognitivee decline induced by brain iron overload. Transl Psychiatry. 2018; 8:176.

Kozela E, Krawczyk M, Kos T, Juknat A, Vogel Z, Popik P. Cannabidiol improves cognitive impairment and reverse cortical transcriptional changes induced by ketamine, in schizophrenia-like model in rats. Mol Neurobiol. 2020; 57:1733-1747.

Liu Z, Qin G, Mana L, Dong Y, Huang S, Wang Y, Wu Y, Shi J, Tian J, Wang P. GAPT regulates choliergic dysfunction and oxidative stress in the brains of learning and memory impairment mice induced by scopolamine. Brain Behav. 2020; 10:e01602

Maule WJ. Medical uses of marijuana (Cannabis sativa): fact or fallacy? Br J Biomed Sci. 2015;72(2):85–91.

Naranjo CJ, Osborne AL, Weston-Green K. Effect of cannabidiol on muscarinic neurotransmition in the pre-frontal cortex and hippocampus of the poly I:C rat model of schizofrenia. Prog Neuropsychopharmacol Biol Psychiatry. 2019; 94:109640

Zieba J, Sinclir D, Sebree T, Bonn-Miller M, Gutterman D, Siegel S, Karl T. Cannabidiol (CBD) reduces anxiety-related behavior in mice via an FMRP-independent mechanism. Pharmacol Biochem Behav. 2019; 181:93-100.

Научни трудове на Съюза на учените в България–Пловдив. Серия Г. Медицина, фармация и дентална медицина т. XXVII. ISSN 1311-9427 (Print), ISSN 2534-9392 (On-line). 2022. Scientific works of the Union of Scientists in Bulgaria-Plovdiv, series G. Medicine, Pharmacy and Dental medicine, Vol. XXVII. ISSN 1311-9427 (Print), ISSN 2534-9392 (On-line). 2022.

ПОЖАРЪТ ПРИРОДНО И/ИЛИ АНТРОПОГЕННО БЕДСТВИЕ

Етова Р.[1], Д. Тодорова[2] , М. Георгиева[1], Е. Вълканова[1], Маринкова Ст.[3]
1Катедра „Епидемиология и МБС", Факултет по обществено здраве, Медицински университет – Пловдив
2Катедра „Превантивна медицина", Факултет по обществено здраве, Медицински университет – София
3Студент по медицина VI курс, Медицински университет – Пловдив

A FIRE- NATURAL AND/OR MAN-MADE DISASTER

Rumyana Etova[1], Desislava Todorova[2], Mariya Georgieva[1], Elena Valkanova[1], Stanislava Marinkova[3]
1Department of Epidemiology and Disaster Medicine, Faculty of Public Health, Medical University of Plovdiv
2 Department of Preventive Medicine, Faculty of Public Health, Medical University of Sofia
3Student in Medicine, 6 year of education, Medical University of Plovdiv

Abstract: Fires are one of the most common natural and/or man-made disasters. The causes of the fires are of different origin. They cause severe environmental, economic and social problems. The fires put live and health of the population as risk, but also of the search and rescue teams. Regardless of their origin, fires seriously affect the normal functioning of society and cause serious material damage. In-depth study of the causes of fires, actions in a case of fire and fire safety rules will inevitably reduce their impact on society. Strict observance of fire-fighting measures and rules by all age groups of the population is necessary in order to minimize the effect of the fires.

Key words: fire, society, causes, fire safety

Въведение: Пожарите са сравнително често срещани бедствени ситуации. По характер пожарите се подразделят на природни и антропогенни.

При природните пожари последствията са свързани със загубата на огромни площи за сравнително кратък период от време и сериозни екологични замърсявания.

Антропогенните пожари обикновено са техногенни или битови. (Kanev, 2017) Според отраслите, в които възникват, пожарите могат да бъдат: пожари в жилищни и обществени сгради; пожари в промишлени обекти; пожари в обекти за съхраняване на химически вещества; пожари в обекти на транспорта; пожари в горски и полски масиви. Независимо от произхода им пожарите водят до сериозно замърсяване на околната среда, разрушаване на сграден фонд, конструкции, промишлено оборудване, материални ценности и загуба на имущество. Наред с всичко това пожарите сериозно застрашават живота и здравето на хората в зоната на поражение и на спасителните екипи. (Yuval Palgi)

Целта на публикацията е да се акцентира върху пожарите като природни и/или антропогенни бедствия оказващи пагубно и негативно влияние не само върху обществото, но и върху околната среда.

Материал и методи:

В настоящата разработка е използвана съществуваща по въпроса за пожарите литература, сравнителен и описателен методи. В разнообразната литература по темата се констатират връзки и зависимости еднотипни за пожарите в различни отрасли, обекти и страни.

Обсъждане: По данни на ЕМ-ДАТ /Международна база данни за Бедствени ситуации (БС) разкрита към центъра за изследвания на БС на Католическия университет в Белгия/ след наводнението (47,4%), вторите по честота са бедствията свързани с високи температури (21,1%), като 10,5% се падат на пожарите независимо от техния произход. (фиг.1) http://www.preventionweb.net/countries/bgr/data/

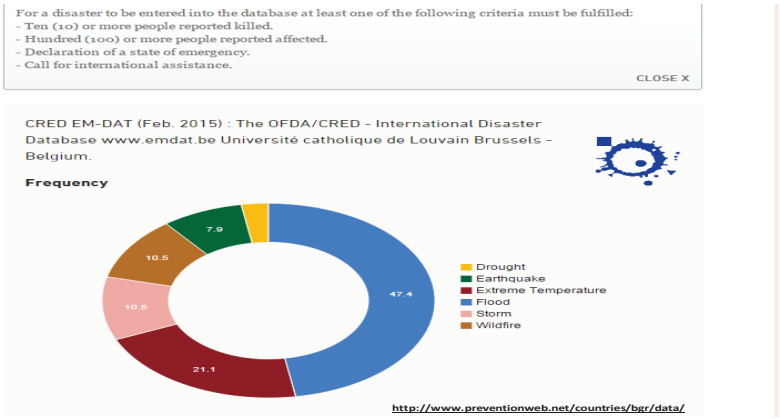

Фиг.1. Разпределение на БС по честота /по данни на ЕМ-ДАТ/

Пожарът е неконтролируем процес на горене. Пожарите се подразделят на природни и антропогенн.

Природните пожари могат да бъдат горски и растителни. Причини за възникване на природните пожари могат да бъдат – климатичните промени, гръмотевични бури, палене на стърнища, повреди в далекопроводи, нагряване на камъчета, стъкълца и др. (Todd D., 2019)

Природните пожари от своя страна биват: подземни, низови и върхови.

Подземните пожари се разпространяват сред подземните горими материали в дълбочина, която варира от няколко сантиметра до няколко метра в зависимост от дълбочината на почвения слой до който има органична материя.

Низовите пожари са преобладаващия вид горски пожари. Развиват се в приземния слой горими материали: мъртва постилка, горски опад (опадали листа, клони), подраст (млади израстъци), подлес (храстова растителност), сечищни отпадъци и др.

При върховите пожари огънят се разпространява по горните части от короните на дърветата, където горимите материали са леки и по-бързо горят. Върховият пожар първоначално възниква като низов пожар.

Природните пожари, освен големите загуби на ценна дървесина, предизвикват и отделяне на значителни количества вредни вещества в атмосферата, унищожаване на почвата, нанасяне на непоправими щети на флората и фауната. (Костадинова К., 2004)

В основата на антропогенните пожари е заобикалящата човека среда, неговата небрежност, безотговорност и невнимание. (Carlee Lehna, 2017) Най-честите причини за този тип пожари са техническа неизправност, късо съединение, искри от електрически произход, топлинното действие на нагревателни електрически уреди, на лампи с нажежаема жичка, искри с механичен произход, горене на твърди вещества и материали, топлинно действие от химични и биохимични реакции, действие на открит пламък от различни огнеизточници и др. (Twyman Erin Fahey, 2017)

На фиг.2 в графичен вид са систематизирани най-честите причини за пожари. Прави впечатление, че 38% са пожарите поради човешка небрежност, следвани от пожари с неустановена причина (22%).

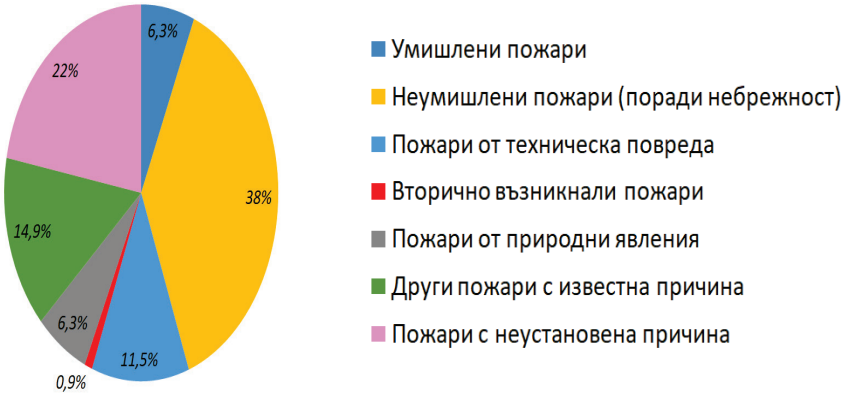

При пожарите основните поразяващи фактори са два – термичен и токсичен. В резултат на тези поразяващи фактори могат да се развият типичните при пожар увреди на човешкото здраве – термични, токсикологични, травматични, психологични, белодробна болест, репродуктивни аномалии, онкологични и др. (Канев К., 2007), (Carl A. Maida, 1989)

За преодоляване на щетите от пожарите е необходимо бързо съсредоточаване на силите и средствата на различни институции с цел бързо организиране и извършване на евакуация на всички застрашени и бързо ограничаване на разпространението на пожара. Бързата, адекватна и навременна реакция на спасителните екипи ще намали вредното въздействие на поразяващите фактори върху здравето на човека, материалните и културните ценности.

Изводи:

Изследване на причините и условията за възникване и разпространение на пожарите.

Прогнозиране, оценка и анализ на риска от възникване на пожари.

Разработване на правила, норми, мероприятия и обучения насочени към запознаване на всички възрастови групи от населението с противопожарната и аварийна безопасност.

Международен обмен на данни, информация и опит за предотвратяване и преодоляване на последиците от пожарите.

Заключение: Задълбоченото изучаване на причините за пожарите и последиците от него са необходими за разработване на противопожарни мерки, стратегии и подходи за минимизиране на рисковите фактори и негативното му въздействие върху хората.

Библиография:

Carl A. Maida, Norma S. Gordon, Alan Steinberg, and Gail Gordon, Psychosocial Impact of Disasters: Victims of the Baldwin Hills Fire, Journal of Traumatic Stress, Vol. 2, No. 1, 1989, 37-48

Carlee Lehna, Stephanie Twyman Erin Fahey, Mary-Beth Coty, Joe Williams, Drane Scrivener, Gracie Wishnia, John Myers, An organizational process for promoting home fire safety in two community settings, Available online at www.sciencedirect.com ScienceDirect, Burns 43 (2017) 162-168

The OFDA/CRED-International disaster database. Mortality. In: Internationally reported losses. Resource of URL: http://www.preventionweb.net/countries/bgr/data/

Todd D. Smith, David M. DeJoy, Mari-Amanda Dyal, Yongjia Pu, Stephanie Dickinson, Multi-level safety climate associations with safety behaviors in the fire service, Journal of Safety Research 69 (2019) 53–60

Twyman Erin Fahey, Mary-Beth Coty, Joe Williams, Drane Scrivener, Gracie Wishnia, John Myers, An organizational process for promoting home fire safety in two community settings, Available online at www.sciencedirect.com ScienceDirect, Burns 43 (2017) 162-168

Yuval Palgi, Sheila Daniela Dicker-Oren & Talya Greene Anxiety, Stress, & Coping An International Journal ISSN: 1061-5806 (Print) 1477-2205 (Online) Journal homepage: https://www.tandfonline.com/loi/gasc20

Канев К. В. Драгнев, В. Ламбова и колектив, Медико-тактическа характеристика на бедствените ситуации, Медико-тактическа характеристика на огнище при пожар, издателство Ирита, 2007, 173-182

Канев К., Д. Димов, В. Драгнев и др., Учебник по медицина на бедствените ситуации Огнише на поразяване при пожари и взривове, Университетско издателство „Св. Климент Охридски", София, 2017, 613-615

Костадинова К., Ф. Тотева, Н. Янева, М. Петрова и колектив, Сборник с образователни материали за обучение за действия при бедствия, аварии, катастрофи и пожари, Пожарна опасност в горите и в селското стопанство, Издателска къща „Спектър Бен" ООД, 2004, 62-64

Научни трудове на Съюза на учените в България–Пловдив. Серия Г. Медицина, фармация и дентална медицина т. XXVII. ISSN 1311-9427 (Print), ISSN 2534-9392 (On-line). 2022. Scientific works of the Union of Scientists in Bulgaria-Plovdiv, series G. Medicine, Pharmacy and Dental medicine, Vol. XXVII. ISSN 1311-9427 (Print), ISSN 2534-9392 (On-line). 2022.

ВРОДЕН ШИЙНО-ЛИЦЕВ ЛИМФАНГИОМ - ПРЕДСТАВЯНЕ НА СЛУЧАЙ И ЛИТЕРАТУРЕН ОБЗОР

Ангел Тенев[1], Магдалина Влахова[2], Яна Мерджанова-Гаргова[2], Рафет Хафузов[2], Кристина Килова[3], Екатерина Учикова[2], Таня Китова[4]
1. Медицински факултет, Медицински университет - Пловдив
2. Клиника по акушерство и гинекология, УМБАЛ „Свети Георги", Медицински университет - Пловдив
3. Катедра „Медицинска информатика, биостатистика и електронно обучение", Медицински университет - Пловдив
4. Катедра „Анатомия, хистология и ембриология", Медицински университет - Пловдив

CONGENITAL CERVICAL-FACIAL LYMPHANGIOMA - CASE REPORT AND LITERATURE REVIEW

Angel Tenev[1], Magdalena Vlahova[2], Yana Merdjanova-Gargova[2], Rafet Hafuzov[2], Kristina Kilova[3], Ekaterina Uchikova[2], Tanya Kitova[4]
1. Faculty of Medicine, Medical University of Plovdiv, Bulgaria
2. Clinic of Obstetrics and Gynecology, University Hospital "St. George ", Medical University of Plovdiv, Bulgaria
3. Department of Medical Informatics, Biostatistics and E-learning, Faculty of Public Health, Medical University of Plovdiv, Bulgaria
4. Department of Anatomy, Histology and Embryology, Medical University of Plovdiv, Bulgaria

Abstract
Lymphangiomas are malformations of the lymph vessels that can occur in almost all parts of the human body, but are more common in the neck and cervical region (75%) and present about 25% of all cysts in the neck. The lymphangiomas occure in 1:6000 cases at birth and 1: 750 in miscarriages. We present a case of a 27 year old woman, second pregnancy, without bad habits or diabetes in the family history. She took Neopholic acid until 9th GW. Prenatal ultrasound examination at 30 GW established a tumor formation originating from the fetal neck. For the purpose of diagnostic clarification, MRI was performed after the written consent of the patient, which confirmed the presence of tumor formation and specified the involved structures. A Caesarean section was performed - the baby weight 3550-grams, 50 cm tall, with a large formation covering the left half of the neck, reaching the left ear and going back to the neck, which was defined as a massive lymphangioma. The presented clinical case is a good example of the need for a multidisciplinary approach and team, as well as highly specialized equipment for the diagnostic clarification of the anomaly and optimal elective therapeutic way.
Key words: Lymphangioma, malformations, prenatal imaging, MRI

Въведение

Малформациите локализирани в облстта на главата и шията могат да бъдат кисти с произход от щитовидната жлеза, злокачествени образувания, както и да бъдат свързани с

пролиферацията на кръвоносните съдове. Образуванията макар и масивни, в голям процент от случаите са с доброкачествен произход. Срещат се от 1/12000 до 1/30000 раждания и биха могли да бъдат разделени на нарушения в развитието, на такива с възпалителна генеза и с неопластична (Meier, 2014). В диференциално диагностичен план феталните шийни тумори включват лимфангиома, хемангиома, гуша, тератом и невробластом (Kornacki, 2017). Малформациите засягащи главата и шията са сравнително редки и са резултат от действието на съвкупност от фактори, като същинската им патогенеза не е напълно изяснена. Тези състояния могат да бъдат резултат, както на фактори от страна на родителите (генетични заболявания, начин на живот, прием на лекарства), така и на фактори на външната среда (социално-битови условия, работна среда). В някои случаи комплексното им влияние може да доведе до развитието на малформации, които са несъвместими с живота (Zheng, 2021). Възникването на вродените шийно-лицеви малформации често се асоциира с налични хромозни аномалии – Тризомии 13, 18 и 21, синдромите на Turner, на Noonan и Treacher-Collins (Jaiswal, 2015).

Много често вродените аномалии могат да се установят пренатално след втория триместър, което налага навременното установяване на произхода и същността на дадената патология. От ключово значение е да се определи вида на съответната патология пренатално, за да може да се предприеме правилното терапевтично поведение. В голяма част от случаите това се постига чрез пренатални сонографски изследвания, които дават информация за разположението, големината и формата на съответната формация (Фиг. 1.А). Поради разположението им в комплексна топографска област каквато е шията често е необходима по-прецизна оценка на самите формации, което може да се постигне чрез осъществяване на МРТ, която по-детайлна картина на всички структури намиращи се в близост до зоната на интерес. Използването на МРТ позволява по-голяма точност при оценяването на тежестта на случая, както и избора на метода и времето на родоразрешение (Zheng, 2021); (Фиг. 1.Б).

Описание на случая

Касае се за 27 годишна жена с втора, нормално протекла бременност, без вредни навици и фамилна обремененост за диабет, приемала Фолиева киселина до 9 Г.С. Съобщава за брат, роден със синдром на Даун и починал 9 месеца след раждането. При извършване на пренатално сонографско изследване през 22 Г.С. не се установяват аномалии на плода. При следващото ехорафско изследване през 30 г.с. се установява туморна формация изхождаща от шията на плода и повишено количество околоплодна течност (Фиг. 1.А).

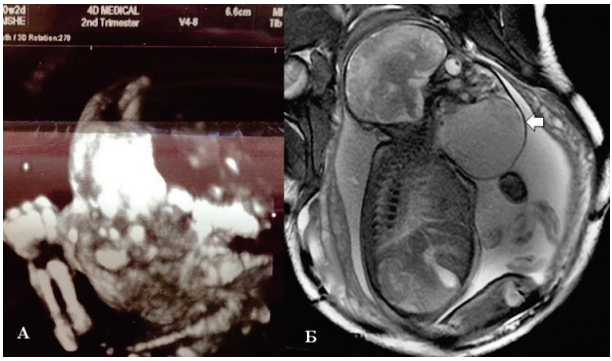

Фиг. 1. А/ Пренаталната ехография визуализира туморна формация в областта на шията, ангжираща и лицето; Б/ МРТ показва голяма кистична формация, започваща от шията и разпространяваща се към лицето (стрелка).

Поради ехографските данни и локацията на формацията, имаше съмнения за притискане на хранопровода и трахеята. Осъществените кръвни изследвания са без отклонения от нормата. С цел диагностично доуточняване се осъществи МРТ извършено в

транслационният център на МУ Пловдив, след даденото писмено съгласие на пациентката, което потвърди наличието на туморна формация и уточни ангажираните структури (Фиг. 1.Б). След разговор с пациентката и дадените обяснения относно нейното състояние и анализираните данни от образните изследвания се насрочи дата за Цезарово сечение. Роди се жив доносен плод, 3550 гр, ръст 50 см. с голяма формация, която обхваща лявата половина на шията, стигаща до лявото ухо и отиваща назад към врата. Кожата на места бе тънка, на други дебела. След проведени консултации с детски хирург се прие че се касае за масивен лимфангиом**.**

Дискусия

Лимфните малформации могат да бъдат: а/ микрокистични (<2 mL, разполагащи се над нивото на милохиоидеодния мускул, често засягащи устната кухина); б/ макрокистични (>1 от киста, >2 mL като размер, разполагащи под нивото на милохиоуидния мускул) и в/ смесени (най-често срещаният от типовете, какъвто е и лимфангиомът) (Mirza, 2010) Според DeCou et al. честотата на лимфангиома е 1:6000 при раждане и 1:750 при спонтанни аборти (DeCou, 1998) Лимфангиомите са малформации на лимфните съдове, които могат да се срещат в почти всички части на човешкото тяло, като са по-чести в шията и цервикалния регион (75%) и съставляват около 25% от всички кисти на шията (Jaiswal, 2015).

Сериозността на клиничната картина на лимфангиомите произлиза от възможната компресия върху прилежащите структури, както и от трудността при отстраняването им. Смята се, че лимфангиомите възникват от секвестри на лимфни тъкани/съдове, които не успяват установете връзка с нормални дренажни съдове по време на вътреутробния живот (Mirza, 2010). Предложени са три теории за обяснение на произхода на тази аномалия: а/ първата предполага, че е налице блокиране или спиране на нормалния растеж на примитивните лимфни канали по време на ембриогенезата; б/ според втората примитивната лимфна торбичка не достига до венозната система; и в/ според третата по време на ембриогенеза, лимфната тъкан лежи в грешната област (Jaiswal, 2015).

Клиничната картина се характеризира с нарушения в дишането, дисфагия, нарушения в периферната нервна система, в зависимост от размера и локализацията на формацията. При палпация лимфангиомът може да има твърда, мека, подвижна, фиксирана или пулсираща консистенция. Обикновено се състои от цялостна структура, но също така може да са налице и множество септи. Диагнозата може да се постави от образни изследвания– ехография и МРТ МРТ е особено ценна за избора на правилен оперативен подход, тъй като цялостна представа, както за структурата на формацията, така и за нейните взаимоотношения с околните тъкани и органи. Дефинитивната диагноза се поставя посредством хистологично изследване. Лечението на избор е главно хирургическо като в зависимост от локализацията и големината подходът може да бъде различен (Jiao-Ling, 2018). В някои случаи трябва да се обсъжда и консервативно лечение на лезиите разположени над околоушната област, за да се избегнат усложнения от операцията (Ozen, 2005).

В диференциално диагностичен план е добре да се имат предвид и кистичната хигрома. Тя представлява малформацция в дренажа на лимфната система в областта на шията. Може да се установи пренатално посредством сонография и/или МРТ, но също може да се срещне и в ранна детска възраст. Дефинитивното лечение е хирургичното (Utomo, 2021).

Кистите на дуктус тиреоглосус са редки малформации с честота от 1% (Fang, 2021). Дължат на непълното затвяряне на дуктус тиреоглосус и също трябва да се имат предвид в диференциално диагностичен план. Разположени са близо до срединната линия на шията и по-специално над подезичната кост. Характеризират се с подутина, която може да бъде с различни размери. Често могат да бъдат асимптоматични, но ако достигнат големи размери може да се изявят с дисфагия. Лечението е хирургично (Fang, 2021).

Храниалните дъги представляват ембриологичните предшественици на лицето, шията и фаринкса. Аномалиите на хрилните дъги са вторите най-често срещани вродени лезии на

главата и шията при деца (Adams, 2016). Те могат да се представят като кисти, синусови пътища, фистули или хрущялни остатъци и присъстват с типични клинични и рентгенологични модели в зависимост от коя арка е замесена.
При нарушение в ембрионалното развитие на първа и втора хрилна дъга може да се наблюдават състояния като заешка или вълча уста.
Ушната атрезия е състояние при което външният слухов канал липсва или затворен – изразява се с проблеми със слуха, а също така и козметичен дефект. Микрогнатията е друг дефект който се изявява със спиране или забавяне в развитието на долната челюст. Всички тези състояние могат да се срещат самостоятелно, но в голям процент от случаите са асоциирани с тежки генетични синдроми като – синдром на Трийчър-Колинс, синдром на Пиере-Робин, Аурикуло-кондиларен синдром, синдром на Стиклер.

Заключение

Макар и редки, към случаите на аномалии в областта на шията трябва да се подхожда с максимална прецизност. За да се постави точна видова диагноза е необходимо да се установи, както локализацията, големината, дълбочината и съдържанието на формацията, така и взаимоотношенията ѝ с околните структури.
Представеният клиничен случай е добър пример за необходимостта, както от мултидисциплинарен подход и екип, така и от високо специализирана апаратура с цел диагностичното уточняване на аномалията и оптимален избор на терапевтично поведение.

Библиография

1. Meier JD, Grimmer JF. Evaluation and Management of Neck Masses in Children. Am Fam Physician. 2014; 89(5):353 - 358. PMID: 24695506.
2. Kornacki J, Skrzypczak J. Fetal neck tumors — antenatal and intrapartum management. Ginekologia Polska 2017; 88(5):266 - 269.
3. Zheng W, Gai S, Qin J, et al. Role of prenatal imaging in the diagnosis and management of fetal facio-cervical masses. Sci Rep 2021**;** 11**,** 1385. https://doi.org/10.1038/s41598-021-80976-4.
4. Jaiswal AA, Garg AK, Ravindranath M, et al. A huge congenital cervical lymphangioma' – Case report with review of literature. Egyptian Journal of Ear, Nose, Throat and Allied Sciences 2015; 16(3): 283-290.
5. Mirza B, Ijaz L, Saleem M, Sharif M, Sheikh A. Cystic hygroma: an overview. J Cutan Aesthet Surg. 2010; 3:139–144.
6. DeCou MD, Jones DC, Jacobs HD, et al. Successful ex utero intrapartum treatment (EXIT) procedure for congenital high airway obstruction syndrome owing laryngeal atresia. J Pediatr Surg. 1998;33(10):1563–1565.
7. Jiao-Ling L, Hai-Ying W, Wei Z, et al. Treatment and prognosis of fetal lymphangioma. Eur J Obstet Gynecol Reprod Biol. 2018 Dec;231:274-279.
8. Ozen IO, Moralioglu S, Karabulut R, et al. Cervicofacial Cystic Hygromas in Children. ORL 2005;67:331–334. https://doi.org/10.1159/000090043
9. Utomo MT, Harahap A, Etika R. Massive cystic hygroma of the neck with respiratory distress in newborn. Journal of Pediatric Surgery Case Reports 2021; 71. 101945 https://doi.org/10.1016/j.epsc.2021.101945.
10. Fang N, Angula LN, Cui Y, Wang X. Large thyroglossal duct cyst of the neck mimicking cervical cystic lymphangioma in a neonate: a case report. Journal of International Medical Research 2021; 49(4) 1–8.
11. Adams A, Mankad K, Offiah C, Childs L. Branchial cleft anomalies: a pictorial review of embryological development and spectrum of imaging findings. Insights Imaging 2016; 7:69–76

Научни трудове на Съюза на учените в България–Пловдив. Серия Г. Медицина, фармация и дентална медицина т. XXVII. ISSN 1311-9427 (Print), ISSN 2534-9392 (On-line). 2022. Scientific works of the Union of Scientists in Bulgaria-Plovdiv, series G. Medicine, Pharmacy and Dental medicine, Vol. XXVII. ISSN 1311-9427 (Print), ISSN 2534-9392 (On-line). 2022.

ОСТРА ТОКСИЧНОСТ И АНТИДЕПРЕСИВНА АКТИВНОСТ НА СУХ ЕКСТРАКТ ОТ SATUREJA MONTANA

Наталия Вилмош[1], Мария Георгиева-Котетарова[1], Илин Кандиларов[1], Христина Златанова[1], Делян Делев[1], Кристина Свинарова[2], Илия Костадинов[1]

1Катедра „Фармакология и клинична фармакология“, Медицински факултет, Медицински Университет Пловдив

2Факултет Дентална Медицина, Медицински Университет Пловдив

ACUTE TOXICITY AND ANTIDEPRESSANT ACTIVITY OF DRY EXTRACT OF SATUREJA MONTANA

Natalia Vilmosh[1], Mariya Georgieva-Kotetarova[1], Ilin Kandilarov[1], Hristina Zlatanova[1], Delyan Delev[1], Kristina Svinarova[2] Ilia Kostadinov[1]

1Department of Pharmacology and clinical pharmacology, Medical Faculty, Medical University of Plovdiv

2 Faculty of Dental Medicine, Medical University of Plovdiv

Abstract

Introduction: According to the World Health Organization, 60% of the world's population uses plant-based drugs. [1] The biggest challenge to traditional medicine is to guarantee the safety and efficacy of phytomedicines and to prevent adverse reactions. [2,3]

Aim: Our aim was to investigate the acute toxicity of dry extract of Satureja montana and its antidepressant effect compared to saline and the active ingredients rosmarinic acid and carvacrol.

Materials and methods: To investigate the acute toxicity of dry extract of Satureja montana we used 24 male Wistar rats randomly divided in 3 groups (n = 8), treated with the extract at doses of 5, 10 and 15 g/kg b.w.

For investigating the antidepressant activity of dry extract of Satureja montana we used 64 male Wistar rats randomly divided in 8 groups (n = 8), treated with saline and olive oil (control groups), dry extract of Satureja montana at doses of 250 and 500 mg/kg b.w. carvacrol 500 mg/kg b.w. and rosmarinic acid 15 mg/kg b.w. per os. Anxiety and depression were induced with an acute stress experimental model. The antidepressant activity was investigated with forced swim test. The statistical data was processed with Independent Sample t-test with IBM SPSS 19.0 software.

Results: The dry extract of Satureja montana at doses of 5, 10 and 15 g/kg b.w. didn't show acute toxicity on the 24th hour after ~~the~~ administration.

The stress significantly increased the ~~the~~ immobility of the rats. The dry extract of Satureja montana at dose 250 mg/kg b.w. significantly increased the time of active struggle compared to positive control groups and rosmarinic acid. The higher dose dry extract, carvacrol and rosmarinic acid didn't show an antidepressant effect.

Conclusion: ~~The~~ acute stress increases ~~the~~ anxiety and depressive behavior. The dry extract of Satureja montana only at dose 250mg/kg b.w. exerts antidepressant activity. However, further research is needed for investigating the mechanisms of antidepressant activity.

Key words: Satureja montana, carvacrol, rosmarinic acid, toxicity, depression, anxiety

Introduction

According to the World Health Organization, approximately 280 million (3,76%) people worldwide are diagnosed with depression. [1] This medical condition is treated with different groups of antidepressants, which are associated with many adverse effects. At the same time statistics from WHO show that 60% of the world's population use plant-based drugs as first line therapy. [2] The biggest challenge to traditional medicine is to guarantee the safety and efficacy of phytomedicines and to prevent adverse reactions. [3,4]

Aim

Our aim was to investigate the acute toxicity of dry extract of Satureja montana as well as its antidepressant effect compared to saline and the active ingredients rosmarinic acid and carvacrol.

Material and methods

Animals

All experiments are in accordance with protocol № 01-2/10.04.2020 of the Ethic Committee, Medical University of Plovdiv.

We used 24 male 8-weeks old Wistar rats, randomly divided in 3 groups (n=8) to investigate ~~of~~ the acute toxicity of the dry extract of Satureja montana.

For evaluating the antidepressant effect of the extract we used 64 male 8-weeks old Wistar rats, randomly divided in 8 groups (n=8).

All animals were housed under regular conditions of 12-hour light/dark cycle with free access to food and water.

Acute toxicity

The experimental animals were divided in three groups, treated with the dry extract of Satureja montana at doses of 5, 10 and 15g/kg b.w. We observed the survival on the 24th hour after the application of the dry extract.

Acute stress

The rats were divided in eight groups as follows (Table 1):

Table 1. Distribution of experimental animals by groups

Group	Substance and dose	Stress factor
Group I – negative control	Saline, 1ml/100g b.w	No
Group II – positive control	Saline, 1ml/ 100g b.w.	Yes
Group III – negative control	Olive oil, 1ml/ 100g b.w.	No
Group IV – positive control	Olive oil, 1ml/ 100g b.w.	Yes
Group V	Satureja montana dry extract, 250mg/kg b.w	Yes
Group VI	Satureja montana dry extract, 500mg/kg b.w	Yes
Group VII	Carvacrol, 500mg/kg b.w	Yes
Group VIII	Rosmarinic acid, 15mg/kg b.w	Yes

Depression was induced with acute cold stress experimental model. The Wistar rats from both positive controls and all test groups were exposed to low temperature in the refrigerator for 60min. Fifteen minutes after removing them from the refrigerator, their behavior was investigated with forced swim test.

Forced swim test

The test is performed in two consecutive days. The first day is a learning session in which the animals are left in 50 cm high plastic cylinders with 26°C water for 5min. The test session is on the second day. The rats are placed in the same cylinders for 5min. The researcher detects the time of active struggle of the test subject for escaping the cylinder.

Statistical processing

The statistical data was processed with Independent Sample t-test with IBM SPSS 19.0 software.

Results

Acute toxicity

All tested animals ~~were~~ survived. No acute toxicity was established on the 24th hour after administration of dry extract of Saureja montana

Antidepressant effect

The acute cold stress significantly decreased the time of active struggle of the animals from the respective ~~both~~ negative and ~~both~~ positive control groups, exposed to stress, which represents depressant behavior in stressed rodents ($p<0.05$, $p<0.001$ respectively).

The dry extract of Satureja montana at dose 250mg/kg b.w. increased the time of active struggle compared to the positive control group. ($p<0.001$) The same dose dry extract showed significant antidepressant effect compared to rosmarinic acid and carvacrol, too ($p<0.05$, $p\leq<0.001$ respectively). (Chart 1, Chart 2)

The higher dose of Satureja montana didn't reduce the immobility of test animals compared to the positive control group ($p>0.05$). The extract at dose 500mg/kg b.w also didn't increase significantly the time of active struggle compared to rosmarinic acid and carvacrol. (Chart 1)

No significant differences between both doses of the dry extract of Satureja montana were measured.

Rosmarinic acid at dose 15mg/kg b.w didn't show an antidepressant effect compared to the positive control group or the dry extract of the herb ($p>0.05$). (Chart 1, Chart 2)

Chart 1. Antidepressant effect of Satureja montana and rosmarinic acid compared to control groups

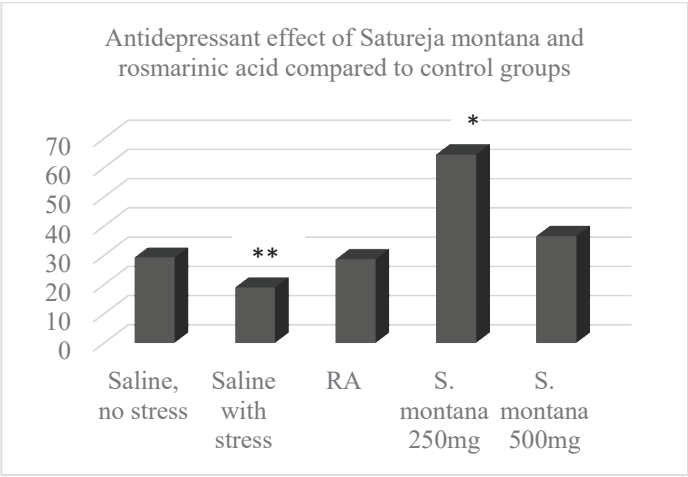

Chart 2. Antidepressant effect of Satureja montana, compared to rosmarinic acid and carvacrol.

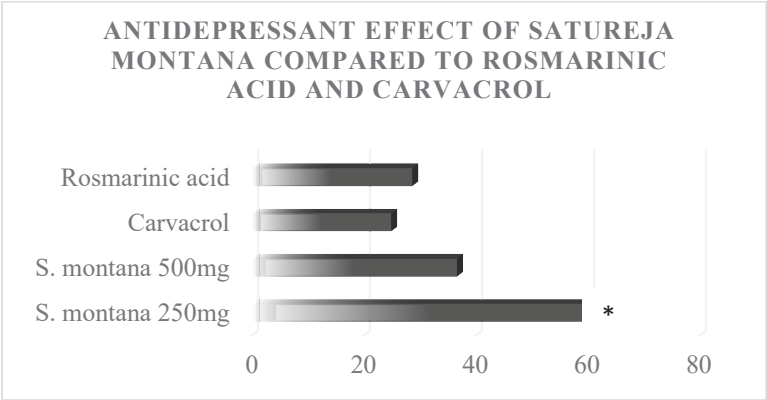

Carvacrol at dose 500mg/kg b. w. didn't increase the time of active struggle compared to the positive control group and Satureja montana ($p>0.05$).

Discussion

The antidepressant effect of the dry extract of Saureja montana is supposed to derive from the active ingredients in its composition. The possible mechanism of the antidepressant activity of rosmarinic acid is via stimulating ~~the~~ cell proliferation in the hippocampus associated with restoring ~~the~~ neuronal plasticity. [5] At the same time, cell culture studies have established that carvacrol can affect the levels of some neurotransmitters like serotonin, norepinephrine and dopamine through their transport and metabolism. [6] Although the separate 14-days application of both substances didn't show significant antidepressant effect in our study, we presume the potentiation of their effect in the composition of the dry extract.

Conclusion

The dry extract of Satureja montana is not toxic even in dose of 15g/kg b.w.

The dry extract of Satureja montana only at dose 250mg/kg b.w. exerts antidepressant activity. However, further research is needed for investigating the mechanisms of antidepressant activity of the dry extract of Satureja montana as well as for establishing probable dose dependence, observed in our results.

References:

1. Institute of Health Metrics and Evaluation. Global Health Data Exchange (GHDx). http://ghdx.healthdata.org/gbd-results-tool?params=gbd-api-2019-permalink/d780dffbe8a381b25e1416884959e88b
2. Khan MSA., Ahmad I, Chattopadhyay D. New Look to Phytomedicine, Chapter 1 - Herbal Medicine: Current Trends and Future Prospects, 2019: 3 – 13
3. Lin, L., Ananthakrishnan, A., Teerawattananon, Y. Evaluating traditional and complementary medicines: Where do we go from here? *International Journal of Technology Assessment in Health Care, 2021*, *37*(1), E45. doi:10.1017/S0266462321000179
4. Falzon CC, Balabanova A. Phytotherapy: An Introduction to Herbal Medicine. Prim Care. 2017 Jun;44(2):217-227. doi: 10.1016/j.pop.2017.02.001. PMID: 28501226.
5. Wang YS, Shen CY, Jiang JG. Antidepressant active ingredients from herbs and nutraceuticals used in TCM: pharmacological mechanisms and prospects for drug discovery. Pharmacol Res. 2019 Dec;150:104520. doi: 10.1016/j.phrs.2019.104520. Epub 2019 Nov 6. PMID: 31706012.
6. Polli FS, Gomes JN, Ferreira HS, Santana RC, Fregoneze JB. Inhibition of salt appetite in sodium-depleted rats by carvacrol: Involvement of noradrenergic and serotonergic pathways. Eur J Pharmacol. 2019 Jul 5;854:119-127. doi: 10.1016/j.ejphar.2019.04.026. Epub 2019 Apr 13. PMID: 30986399.

Научни трудове на Съюза на учените в България–Пловдив. Серия Г. Медицина, фармация и дентална медицина т. XXVII. ISSN 1311-9427 (Print), ISSN 2534-9392 (On-line). 2022. Scientific works of the Union of Scientists in Bulgaria-Plovdiv, series G. Medicine, Pharmacy and Dental medicine, Vol. XXVII. ISSN 1311-9427 (Print), ISSN 2534-9392 (On-line). 2022.

ПРОУЧВАНЕ ИНФОРМИРАНОСТТА НА ЛЕКАРИТЕ ПО ДЕНТАЛНА МЕДИЦИНА ОТНОСНО ЛЕЧЕНИЕТО НА ХРОНИЧНИ АПИКАЛНИ ПЕРИОДОНТИТИ С ГОЛЕМИ ОСТЕОЛИТИЧНИ ЛЕЗИИ

Десислава Петкова*, Снежана Цанова*Донка Кискинова**

***Катедра по Оперативно зъболечение и ендодонтия**
Факултет по дентална медицина, Медицински университет – Пловдив
****Катедра по "Приложна и институционална социология"**
Философо исторически факултет,
Пловдивски университет „ Паисий Хилендарски"

SURVEY STUDY OF THE AWARENESS OF DENTISTS ABOUT THE TREATMENT OF CHRONIC APICAL PERIODONTITIS WITH LARGE OSTEOLYTIC LESIONS

Desislava Petkova*, Snezhana Tsanova*

***Medical Univesity of Plovdiv, Faculty of Dental Medicine,**
Department of Operative dentistry and endodontics
Department of Applied and Institutional Sociology,
Faculty of philosophy and History,
University of Plovdiv Paisii Hilendarski

Abstract

Introduction: Chronic apical periodontitis is a common disease in daily dental practice. If endodontic treatment or retreatment is required, the preferred method remains conservative. The aim is to effectively influence the inflammatory process in the periodontium, relying on effective medication in the root canals. Criteria for the healing process are the clinical and radiological condition of the treated tooth.
Matherials and methods: A cross-sectional survey was conducted among 154 dentists through an anonymous survey. The purpose of the study was to explore the awareness of dentists about the treatment of chronic apical periodontitis with large apical lesions The systematization and analysis of the primary data was realized through IBM SPSS v.25. A significance level of $p<0.05$ was assumed.

Results: About 55% of the respondents have no specialty, 14% have "General dentistry" and 18 % have "Operative dentistry and endodontics". 50 % of the respondents treat 5 or more than 5 cases of chronic apical periodontitis with big lesions per month. 77% of them insert intracanal medigaments for 14 day, when treating chronic apical periodontitis with big osteolytic lesions.
Coclusions: A large part of the surveyed clinicians often encounters chronic apical periodontitis in their daily practice, prefer the multi-visit conservative treatment with the usage of intracanal dressing.

Keywords: chronic apical periodontitis, diffuse apical lesions, intracanal medicaments, multi-visit treatment

Въведение: Хроничните апикални периодонтити (ХАП) са често срещани заболявания в ежедневната дентална практика. При необходимост от провеждане на повторно ендодонтско лечение или релечение предпочитан метод остава консервативният. Целта е ефективно повлияване на възпалителния процес в периодонциума, разчитайки на ефективна медикация в кореновите канали. Критерии за оздравителен процес са клиничното и рентгенологично състояние на лекувания зъб.
Цел: Чрез анкетно проучване сред лекари по дентална медицина да установим нивото им на информираност относно лечението на хронични апикални периодонтити с големи остеолитични лезии.
Материали и методи: Анкетно проучване сред лекари по дентална медицина, членове на БЗС. Анкетната карта е анонимна, съдържа 13 въпроси и е форматирана в Google Forms.
За обработка и анализ на резултатите е използван статистически софтуер IBM SPSS Statistics v. 25. За целта на изследването са приложени дескриптивни методи при 95% доверителен интервал ($p<0,05$), а за онагледяване на резултатите – графичен анализ.

Резултати: Анкетата е попълнена от 154 дентални лекари, на възраст между 25 и 80 годишна възраст, в периода между месец октомври и месец декември 2021 г., от които 80 мъже (51,94 %) и 74 жени (48,05%).
Сред анкетираните преобладават участници във възрастовия диапазон 25-35 години (49,4%), следван от 36-45 години (28,6%), 46-55 години (16,9%). Най-малък е броят на хората над 55 години (5,2%). Според трудовия им стаж анкетираните се разпределят в следните категории: до 5 укъгодини 34,45% (n = 53); повече от 5 до 10 години – 17,5% (n = 27); повече от 10 до 15 години – 14,9% (n = 23); над 15 години – 33,1% (n = 51)
На въпроса за призната специалност някои от анкетираните дават по повече от един отговор, поради което общият размер на процентното изражение надхвърля 100. Голяма част от анкетираните дентални лекари (84 лица или 55%) са заявили, че нямат призната специалност. Със специалност по оперативно зъболечение и ендодонтия са се регистрирали 28 лекари по дентална медицина(18%); със специалност поливалентна стоматология - 22 (14%); 15 (9,7%) имат специалност по протетична дентална медицина, със специалност орална хирургия - 6 (4%), 4 (3%) имат специалност детска дентална медицина, 2-ма (1%) са със специалност ортодонтия и по един (1%) – парадонтология и ЗОЛ и лицево-челюстна хирургия.
На въпроса „Колко често във Вашата практика провеждате ендодонтско лечение на зъби с ХАП и големи лезии ?", 51 (33%) от анкетираните посочват над 5 случая месечно, 26 (17%) отговарят до 5 случая месечно, 63 (41%) – между един и три случая на месец и 14 (9%) не провеждат такова лечение (Фигура 1).

Фиг.1. Разпределение на анкетираните според честотата на провеждане на ендодонтско лечение на зъби с ХАП и големи лезии

На въпроса дали провеждат СВСТ изследване при избор на ендодонтско или хирургично лечение, 35 (23%) от анкетираните отговарят, че никога не го прилагат, а 44 лекари по дентална медицина (28%) – често. Но по-голяма част от анкетираните (75 или 49%) рядко използват в практиката си СВСТ с диагностична цел.

На въпроса „При лечение на зъби с ХАП и дифузни лезии, използвате ли средства за дългосрочна вътреканална медикация, по-голяма част (77% n = 118) от анкетираните дентални лекари прилагат вътреканална медикаментозна вложка за срок от 14 дни (на този въпрос част от анкетираните са дали повече от един отговор); 43-ма (28 %) от анкетираните прилагат медикаментозна вложка за по-дълъг срок, до наличие на видима рентгенологична промяна в костната плътност и едва 14 (9%) от анкетираните категорично не използват вътреканална медикация (Фигура 2).

Фиг.2. Разпределение на анкетираните според прилагане на средства за дългосрочна вътреканална медикация

На въпроса за индикации за приложение на дългосрочна интраканална медикация някои от анкетираните отново дават повече от един отговор, което обуславя общ процент, надвишаващ 100. Резултатите сочат, че 9 от тях (6%) никога не я прилагат, 51 (33%) – при първично лечение на ХАП, 78 (51%) – при релечение на ХАП, при неоздравяващи, персистиращи периапикални лезии – 81 (53%), при чести екзацербации – 67 (44%) и винаги – 26 (17%) (Фигура 3).

Фиг.3. Разпределение на анкетираните според индикациите за приложение на дългосрочна интраканална медикация

Въпросът към анкетираните относно видовете медикаментозни средства, които използват за медикаментозна вложка, също е с възможност за повече от един отговор. От представените на Фигура 8 резултати се вижда, че 9 (6%) от тях не използват подобни средства, 108 (70%) – използват калциев хидроксид в готова форма, 50 (33%) – използват калциев хидроксид приготвен ex tempore с дестилирана вода, 18 (12%) – калциев хидроксид ex tempore, приготвен с кортикостероид, 51 (33%) – кортикостероидни и антибиотични пасти, 20 (13%) – трикрезол формалин и 38 (25%) – йодоформ.

На въпроса „Как проследявате настъпването на оздравителен процес при лечение на зъби с ХАП и големи лезии, голям процент от респондентите използват класическа рентгенография (95%, съответно 146) и клинично проследяване - 49% (75 дентални лекари) . Малка част от тях провеждат CBCT изследване (20 от анкетираните, т.е. 13%) и едва един от анкетираните (1%) не проследява настъпването на оздравителен процес.

Лекарите по дентална медицина с призната специалност по-често използват 3D образна диагностика, както при избора си на метод за лечение, така и при проследяване на оздравителния процес след лечение.По отношение на продължителността от време за рентгенологично проследяване на оздравителния процес се установява, че 54 колеги (35,1%) го проследяват до 6 месеца, до 1 година – 40 колеги (26%) (Фигура 5). Стоматолозите, проследяващи този процес за период до две или пет години, са равен брой (по 30, т.е. 19,5%).

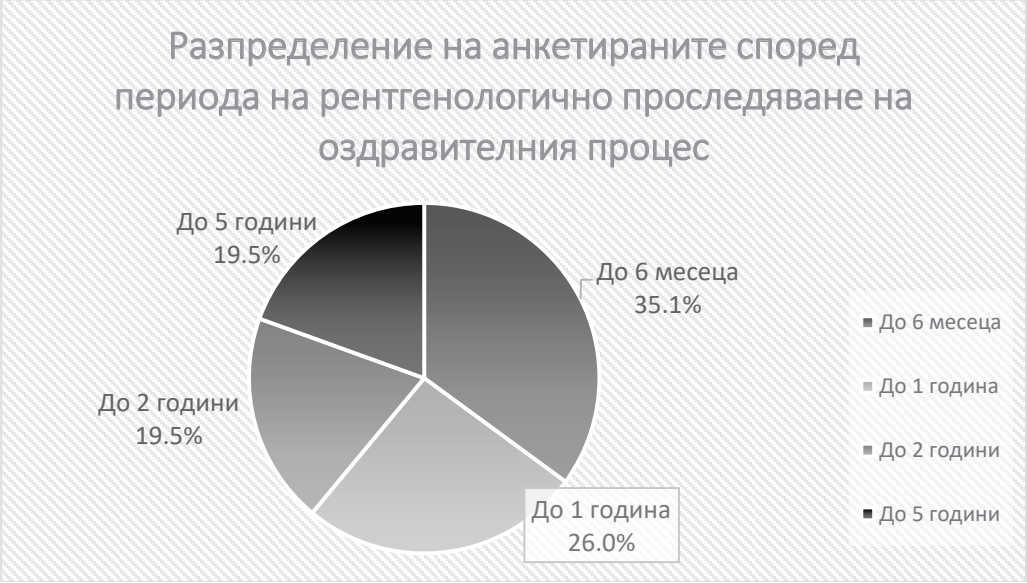

Фиг.5. Разпределение на анкетираните според периода на рентгенологично проследяване на оздравителния процес

Дискусия: Демографските фактори пол, възраст и трудов стаж в настоящата анкета дават възможност да бъдат установени и правилно интерпретирани тенденциите в прилагането на различни клинични протоколи при лечението на ХАП с обширни лезии сред лекарите по дентална медицина в България. В рамките на проведеното от нас анкетно проучване в по-голямата си част респондентите са на възраст между 25 и 35 години (49,4%, n= 76), следвани от тези между 36 и 45 години (28,6%, n=44). В двете посочени възрастови групи се наблюдава разлика в честотата на провеждане на лечение на зъби с ХАП и големи остеолитични лезии, като тя е 1-3 случая месечно във възрастовата група 25-35 години и до 5 или над 5 случая/месечно за възрастовата група 36-45 г. Получените статистически значими разлики могат да бъдат обосновани с по- големият трудов стаж и съответно клиничен опит в групата 36-45 г. Относителният дял на денталните лекари, които не лекуват ХАП с големи лезии (9% от анкетираните, n = 14) е значимо по-малък от този на денталните лекари, провеждащи лечение на ХАП с големи лезии (91%, n= 140). Не се доказва асоциация между пола на анкетираните и честотата на провеждане на ендодонтско лечение на зъби с ХАП и големи лезии ($\sqrt{\chi^2}$ =2,777 ; p = 0.427). Доказва се, че наличието и видът на признатата специалност оказват достоверно влияние върху честотата на провеждане на ендодонтско лечение на зъби с ХАП с големи лезии ($\sqrt{\chi^2}$ = 24,346; p=0,004). Установява се, че респондентите със специалност „Ортопедия“ най-рядко провеждат лечение на зъби с ХАП и големи лезии. От представените резултати, може да се твърди, че 40,9% от анкетираните провеждат ендодонтско лечение на зъби с ХАП с големи лезии между 1 и 3 случая на месец, а 51% - над 5 случая месечно. Установява се връзка между честотата на провеждане на СВСТ и честотата на лечение на зъби с ХАП и големи периапикални лезии ($\sqrt{\chi^2}$ = 15,261 ; p=0.018). Независимо от съществуващи изследвания показващи, че размерът на лезията и изборът на лечение на периапикални лезии въз основа на СВСТ триизмерен образ не се променят значително от тези, направени въз основа на 2D рентгенографии, (**Balasundaram A, 2012**) получената допълнителна информация дава възможност за по-детайлен разбор на клиничния случай и избор между различните методи за лечение. Данните от статистическия анализ показват, че за разлика от останалите

анкетирани, колегите със специалност „Оперативно зъболечение и ендодонтия“, прилагащи вътреканална медикация, най–често употребяват CaOH ex tempore миксиран с дестилирана вода. Само 10% от анкетираните колеги, прилагащи кортикостероидни и антибиотични пасти, са със специалност ОЗЕ, като разликата е статистически значима с останалите респонденти. От прилаганите вътреканални медикаменти, калциево хидроксидните препарати, в своите различни форми, остават най-често прилаганите. (**Siqueira, J.F, 1999**). Нашето анкетно проучване потвърждава тези данни. Премиксираните готови форми са предпочитани сред анкетираните колеги, предполагаме заради по-лесната им апликация и намаленото клинично време. Очакванията ни, че във възрастовата група 25-35 години клиницистите биха разчитали на съвременни средства за активиране на иригантите във финалния иригационен протокол и биха обработили и обтурирали едноетапно кореноканалното пространство, не бяха потвърдени статистически. Към едноетапно лечение пристъпват само 4,8 % от тази група. Не се наблюдават и статистически значими разлики между възрастовите групи във вида на прилаганите вътреканални медикаменти за дългосрочна медикация. Само 6,6 % от анкетираните колеги без специалност не провеждат лечение на хронични апикални периодонтити (ХАП) с големи остеолитични лезии. Хроничните апикални периодонтити с големи остеолитични лезии, много често са асоциирани с неуспехи при проведено първично ендодонтско лечение и често сложната ендодонтска процедура при ортоградното релечение, изисква допълнителна квалификация, специализирана техника, активно отчитане и проследяване на резултатите. Както предполагахме, голям процент от колегите със специалност „Оперативно зъболечение и ендодонтия“ (57 %) провеждат такъв тип лечение над 5 пъти месечно, но очакването ни, че ще има статистически значима разлика с колегите без специалност не бе потвърдено.

Обобщените резултати сред анкетираните, независимо от тяхната възраст, пол и специалност показват тенденция към запазване и ортоградно лечение и релечение на зъби с ХАП и дифузни лезии. Подобни резултати наблюдаваме в анкетни проучвания проведени в Северна Корея**(Lee J ,2020**) и Германия (**Conrad J,2020**).

Заключение: Лечението на хронични апикални периодонтити (ХАП) с големи остеолитични лезии изисква прецизна и точна диагностика, вкл. 3D образно изследване, ендодонтски план на лечение с ефективен клиничен протокол, използване на съвремени инструменти и медикаменти с доказано действие спрямо ендодонтската микробна флора, 3D обтуриране на кореноканалната система и проследяване на оздравителния процес клинично и рентгенологично, вкл. и чрез CBCT.

При ХАП с големи остеолитични лезии ендодонтското релечение е сериозно предизвикателство за общопрактикуващия лекар по дентална медицина и изисква допълнителни компетенции, работа в екип и поемане на отговорност за прогнозата на лекувания зъб.

Необходимо е разработване на унифициран ендодонтски протокол за лечение на хронични апикални периодонтити с големи остеолитични лезии, базиран на научни доказателства, за лекари по дентална медицина без специалност по Оперативно зъболечение и ендодонтия.

Библиография:

Lee J, Kang S, Jung HI, Kim S, Karabucak B, Kim E. Dentists' clinical decision-making about teeth with apical periodontitis using a variable-controlled survey model in South Korea. BMC Oral Health. 2020 Jan 29;20(1):23

Conrad J, Retelsdorf J, Attia S, Dörfer C, Mekhemar M. German Dentists' Preferences for the Treatment of Apical Periodontitis: A Cross-Sectional Survey. Int J Environ Res Public Health. 2020 Oct 13;17(20):7447.

Balasundaram A, Shah P, Hoen MM, Wheater MA, Bringas JS, Gartner A, Geist JR. Comparison of cone-beam computed tomography and periapical radiography in predicting treatment decision for periapical lesions: a clinical study. Int J Dent. 2012;2012:920815

Siqueira, J.F., Jr., & Lopes, H.P. (1999). Mechanisms of antimicrobial activity of calcium hydroxide: a critical review. *Int Endod J*, 32:361-369.

Адрес за кореспонденция:
гр. Пловдив, бул. «Христо Ботев» №3
Факултет по дентална медицина
Катедра «Оперативно зъболечение и ендодонтия»
Д-р Десислава Петкова
Тел.+359 88 960 2596
e-mail: deskoo9@gmail.com
Проф. д-р Снежана Цанова,дм
Тел. +359 888 526460
e-mail: dr_tzanova@abv.bg

Научни трудове на Съюза на учените в България–Пловдив. Серия Г. Медицина, фармация и дентална медицина т. XXVII. ISSN 1311-9427 (Print), ISSN 2534-9392 (On-line). 2022. Scientific works of the Union of Scientists in Bulgaria-Plovdiv, series G. Medicine, Pharmacy and Dental medicine, Vol. XXVII. ISSN 1311-9427 (Print), ISSN 2534-9392 (On-line). 2022.

АНКЕТНО ПРОУЧВАНЕ СРЕД ЛЕКАРИТЕ ПО ДЕНТАЛНА МЕДИЦИНА ОТНОСНО КЛЮЧОВИ ПРОБЛЕМИ ПРИ РЕТРОГРАДНО ЕНДОДОНТСКО ЛЕЧЕНИЕ

Кремена Маркова - Дрънгова[1], Нешка Манчорова[1], Донка Кескинова[2]
1 – Катедра „Оперативно зъболечение и ендодонтия”, Факултет по дентална медицина, Медицински университет – Пловдив
2- Катедра „Приложна и институционална социология“, Факултет по Философия и история , Пловдивски университет

SURVEY AMONG DENTISTS ABOUT KEY PROBLEMS IN RETROGRADE ENDODONTIC TREATMENT

Kremena Markova – Drangova[1], Neshka Manchorova-Veleva[1], Donka Keskinova[2]
1 - Department of Operative Dentistry and Endodontics, Faculty of Dental Medicine, Medical University - Plovdiv, Bulgaria
2 - Department of Applied and Institutional Sociology, Faculty of Philosophy and History, University of Plovdiv Paisii Hilendarski

Abstract

Introduction: Despite high levels of success in orthograde endodontic treatment, due to the complexity of root canal anatomy, inadequate instrumentation, and the presence of physical barriers, ideal goals are often difficult to achieve. In these cases, endodontic surgery is the choice of treatment with a predictable outcome. Apecotomy with retrograde root canal filling is a well-proven endodontic-surgical procedure for the treatment of persistent periapical lesions.

Aim: The aim of the present study was to examine the awareness and opinion of dentists regarding retrograde endodontic treatment.

Material and methods: A survey was conducted among dentists from Plovdiv, Stara Zagora and Sliven. The frequency, indications for use, means for preparation and obturation of the retrograde cavity, as well as ways to control bleeding were studied.The obtained data were statistically processed with SPSS v. 25 at significance level p <0.005.

Results: 39.7% of the respondents conduct retrograde endodontic treatment. Ultrasonic tips and MTA are preferred by dentists combination for preparation and obturation of the retrograde cavity. The biggest difficulty that the respondents meet is the the bleeding control in surgical zone.

Conclusion: Apecotomy with retrograde filling of root canals is a well-known endodontic surgical procedure used in persistent periapical lesions.

Key words: retrograde endodontic treathment, persistent periapical lesions

Въведение: Апекотомия с ретроградно обтуриране на кореновите канали е ендодонтско хирургична манипулация, прилагана в денталната практика, за справяне с персистиращите хронични периапикални периодонтити, където ортоградното ендодонтско релечение не е дало резултат или е било невъзможно да бъде проведено.

Цел: Целта на настоящото изследване е да се проучи информираността и мнението на лекарите по дентална медицина относно ретроградно ендодонтско лечение.

Материали и методи: Разработена е анкетна карта съдържаща 14 въпроса с възможност за един или повече от един отговора. Изследвани са както социално-демографски признаци, така и специфични признаци, като, показания и честота на прилагане на ретроградно ендодонтско лечение, материали и техники за препариране и обтуриране на ретроградния ендодонтски кавитет, средства за контрол на кървенето. Анкетната карта е предоставена на участниците в проучването чрез електронна форма в MicrosoftForms.

Получените данни са статистически обработени с SPSS v. 25 при ниво на значимост $p < 0,005$.

Резултати и дискусия: Анкетата бе попълнена от 164 лекари по дентална медицина, 50,7% (n=74) мъже и 49,3% (n=72) жени, на възраст от 25г. до над 55г. Най-голям дял 46,6% (n=68) съставляват анкетираните със стаж над 15г. Разпределението на лекарите по дентална медицина, според липсата или наличието на придобита специалност и вида й е представена на Диаграма1.

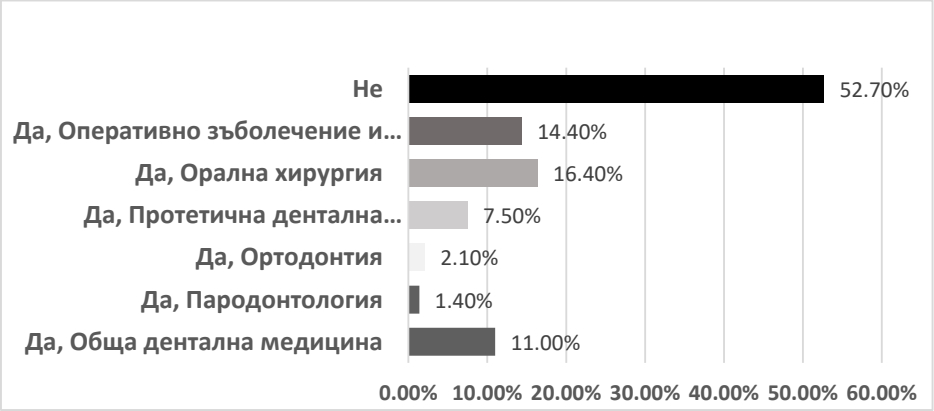

Диаграма 1. Разпределение на респондентите според наличие и вид на притежаваната специалност.

Най-голям дял от респондентите имат индивидуална дентална практика 59,6% (n=87) и практикуват в града и само 4,8% (n=7) от тях практикуват на село.

Не се доказва корелация между продължителността на трудовия стаж ($\sqrt{\chi^2}$= 0,595; p=0,898), както и между възрастта на анкетираните и провеждането на апекотомия с ретроградно обтуриране на кореновите канали ($\sqrt{\chi^2}$=2,993; p=0,393). Резултати корелиращи с други изследвания (Kui, 2018). Установява се обаче асоциация между пола на респондентите и извършването на ендодонтско хирургичната манипулация ($\sqrt{\chi^2}$=4,989; p=0,026).

Откри се статистически значима разлика между ЛДМ със специалност орална хирургия 87,5% (n=24), провеждащи ретроградно ендодонтско лечение и колегите от останалите специалности.

За малко над половината от анкетираните ендодонтско хирургичната манипулация е първи избор за лечение при персистиращи хронични периапикални лезии (Диаг.2), което

може да се обясни с въведените съвременни техники и материали, осигуряващи до 91.9% (Von Arx, 2012, Penrrocha, 2008) успех. От друга страна значение има и повишената здравна култура на пациентите и желанието им да съхранят своите зъби. Трябва да се отбележи и че, възстановяването на дефекти в зъбната редица, чрез протезни конструкции или импланти е по-инвазивно и скъпо.

Диаграма 2. Относителен дял на участниците относно лечебния подход при наличие на персистираща хронична периапикална лезия.

39,7% (n=58) от анкетираните са отговорили утвърдително на въпроса, дали провеждат апекотомия с ретроградно обтуриране на кореновите канали. Нашите резултати са близки с получените от Австралийското дружество по ендодонтия, които обявяват, че 45,5% от респондентите провеждат ендодонтско хирургичната манипулация (N Ha, 2016). Високият процент е доказателство за желанието на ЛДМ, да повишават квалификацията си и разширяват обема от лечебни дейности, както и за усилията им да приложат всички методи, с цел съхранение и запазване цялостта на съзъбието.

Отговорите на респондентите, относно най-честите причини за провеждане или насочване към специалист на пациенти за ретроградно ендодонтско лечение, получи следното разпределение (Диаграма 3):

Диаграма 3. Разпределение на анкетираните според мнението им относно показанията за провеждане на ретроградно ендодонтско лечение.

Най-голям процент от анкетираните 76% (n=110), рядко провеждат или изпращат към специалист пациенти за апекотомия с ретроградно обтуриране на кореновия канал, на месец. 15,1%, сред категорията на факториалния признак, не са имали случаи за такъв вид лечение , а 8,7% са провеждали или препращали към специалист, двама или повече пациенти месечно. Честотата на апикалната хирургия, провеждана след нехирургично ендодонтско релечение в различни проучванията варира от 5,5%- 15%. (Chen, 2007, Salehrabi, 2004) Тези данни кореспондират с получените от нас резултати, относно честотата на провеждане на апекотомия с ретроградно обтуриране на кореновите канали. Публикувани са обаче и данни, според които 70% от анкетираните имат до 5 пъти месечно такива случаи, 18,2% имат от 6 до 10 пъти, а 7,5% извършват от 11 до 15 апекотомии месечно (Creasy, 2009).

Високите нива на успех на съвременното ендодонтско лечение, достигащи 85%-98% (Santos-Junior, 2019) обясняват по-рядката нужда от приложение на ендодонтско хирургично лечение. Въпреки това тя остава единствена алтернатива при персистиращи периапикални лезии или при невъзможност за провеждане на ортоградно релечение.

Най-голям дял от респондентите използват ултразвуков накрайник за препариране на ретроградния кавитет 63% (n=48), кръгло стоманено борче използват 22% (n=16), а чрез лазер ретроградния кавитет изработват 15% (n=6). Ултразвуковите ретротипове дават възможност за изработване на по-малки, добре центрирани и оформени кавитети. Те следват аксиалната ос на зъба, като по този начин рискът от перфорации до голяма степен е намален (Palma, 2020). Макар че лазера има уникални свойства, като намаление на оттока, ускоряване на оздравителния процес, намаляване количеството на бактерии и други орални патогени в хирургичното поле, по-малко болка и осигуряване на добра хемостаза (Arslan, 2014), той все още рядко се среща в денталните кабинети, поради високата си цена.

Вида на материалите за ретроградно обтуриране и честотата на прилагането им от респондентите са представени на диаграма 4.

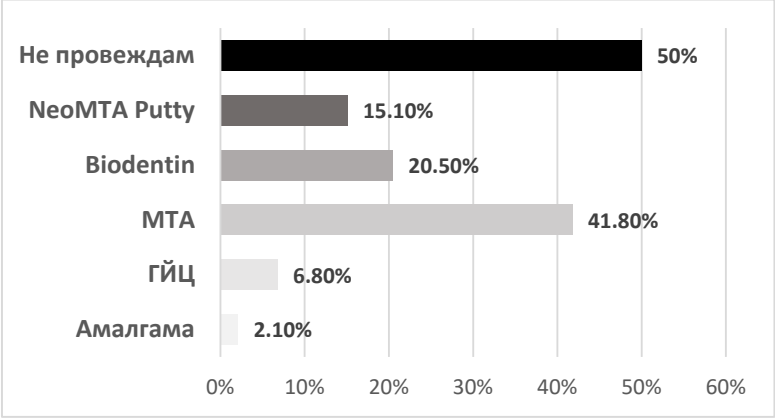

Диаграма 4. **Разпределение на участниците спрямо отговорите им на въпроса „Кой материал за обтуриране на ретроградния кавитет използвате“.**

Не се наблюдава зависимост между пола, трудовия стаж или вида на практиката с избора на обтуровъчен материал за ретроградния кавитет. Такава обаче има между първите две възрастовите групи, 25г-35г и 36г.-45г. (93,9%, 85,4%), посочващи MTA като предпочитан материал и четвъртата възрастова група над 55г (45,5%). MTA е най-използван материал и според други изследвания (N Ha, 2016, Rajbhandari, 2018). Той е създаден преди приблизително 30 години, период, през който денталните лекари са се убедили в неговите положителни качества, при това не само като материал за ретроградно обтуриране(Willian, 2017). Широкото поле на приложение, дава възможност на практикуващите да го прилагат в различни клинични ситуации, което им дава увереност в боравенето с него и в дълготрайните клинични резултати. Вероятно и това е причината, той да се използва в най-голям процент.

Адекватният контрол върху кървенето е от съществено значение за успеха на периапикалните ендодонтско хирургични процедури, тъй като подобрява видимостта в хирургичното поле, минимизира нужното време и е изискване за поставяне и втвърдяване на ретроградния материал (Nieto, 1016).

Според анкетираните, най-често използваните средства от тях за справяне с кървенето са марлена тампонада 18,5% (n=27), епинефрин с колаген 11,6% (n= 17) , костен восък 11% (n=16). По-рядко се прилагат железен сулфат 8,9% (n=13), колаген 6,2% (n=9) и алуминиев хлорид 4,8% (n=7). Тампонада с марля е най-бързият, евтин и лесно приложим метод, което обяснява и най-честият му избор. Докато денталните специалисти от Австралийското дружество по ендодонтия използват на първо място хемостатичен разтвор 30,8%, восък 28,2%, а 9,0% биха чакали пасивно, докато кървенето спре (N Ha, 2016).

Въпреки богатият набор от хемостатични средства, 25% от ЛДМ са посочили че овладяване на кървенето ги е затруднява най-много при ендодонтско хирургичната процедура. 21% от тях срещат трудности при обтуриране на ретроградния кавитет, което може да се дължи, както на осигуряване сухотата на оперативното поле, така и на качествата на обтуровъчните материалите. 12,3% се затрудняват с препарацията, а 4,1% с резекцията на кореновия връх. Обтурирането на ретроградния кавитет е и етапа, затрудняващ най-много респондентите в изследването на Crasy et all., което потвърждава нашите резултати.

Заключение: Резултатите показват, че апекотомия с ретроградно обтуриране на кореновите канали е лечебен метод, познат и използван в денталната практика, за справяне с персистиращите хронични периапикални периодонтити, където ортоградното ендодонтско релечение не е дало резултат или е било невъзможно да бъде проведено.

ЛИТЕРАТУРА

1. Von Arx T, Jensen SS, Hänni S, Friedman S. Five-year longitudinal assessment of the prognosis of apical microsurgery. J Endod. 2012;38:570-9.

2. Peñarrocha Diago M, Ortega Sánchez B, García Mira B, Martí Bowen E, von Arx T, Gay Escoda C. Evaluation of healing criteria for success after periapical surgery. Med Oral Patol Oral Cir Bucal. 2008;13:143-7.

3. Chen SC, Chueh LH, Hsiao CK, Tsai MY, Ho SC, Chiang CP. An epidemiologic study of tooth retention after nonsurgical endodontic treatment in a large population in Taiwan. J Endod 2007;33:226-9.

4. Salehrabi R, Rotstein I. Endodontic treatment outcomes in a large patient population in the USA: an epidemiological study. J Endod 2004;30:846-50.

5. Airton Oliveira Santos-Junior, Lidiane De Castro Pinto, Jose Francisco Mateo-Castillo, and Claudia Ramos Pinheiro, Success or failure of endodontic treatments: A retrospective study, J Conserv Dent, 2019 Mar-Apr; 22(2): 129–132.

6. Palma PJ, Marques JA, Casau M, Santos A, Caramelo F, Falacho RI, *et al*. Evaluation of root-end preparation with two different endodontic microsurgery ultrasonic tips. Biomedicines 2020;8:383.

7. Arslan H, Doganay E, Karatas E, Unlu MA, Ahmed HM. Effect of lowlevel laser therapy on postoperative pain after root canal retreatment: A preliminary placebo-controlled, triple-blind, randomized clinical trial. J Endod. 2017;43(11):1765-9.

8. William N. Ha, Timothy Nicholson, Bill Kahler, Laurence J. Walsh Mineral Trioxide Aggregate—A Review of Properties and Testing Methodologies. Materials. 2017; Nov; 10(11): 1261

9. Isabel Menendez-Nieto, Juan Cervera-Ballester, Laura Maestre-Ferrin, Juan Antonio Blaya-Tarraga, David Pe~narrocha-Oltra, Miguel Penarrocha-Diago, Hemostatic Agents in Periapical Surgery: A Randomized Study of Gauze Impregnated in Epinephrine versus Aluminum Chloride, J Endod 2016;42:1583–1587

Научни трудове на Съюза на учените в България–Пловдив. Серия Г. Медицина, фармация и дентална медицина т. XXVII. ISSN 1311-9427 (Print), ISSN 2534-9392 (On-line). 2022. Scientific works of the Union of Scientists in Bulgaria-Plovdiv, series G. Medicine, Pharmacy and Dental medicine, Vol. XXVII. ISSN 1311-9427 (Print), ISSN 2534-9392 (On-line). 2022.

ПРОУЧВАНЕ НА ОТНОШЕНИЕТО НА ЛЕКАРИТЕ ПО ДЕНТАЛНА МЕДИЦИНА КЪМ МЕТОДИТЕ И СРЕДСТВАТА ЗА ОЦЕНКА НА СЪСТОЯНИЕТО НА ЗЪБНАТА ПУЛПА

Весела Стефанова

Катедра „Оперативно зъболечение и ендодонтия“
Факултет по дентална медицина
Медицински Университет – Пловдив

STUDY OF THE ATTITUDE OF DENTISTS TO THE METHODS AND MEANS FOR ASSESSING THE STATUS OF THE DENTAL PULP

Vesela Stefanova

Department of Operative Dentistry and Endodontics
Faculty of Dental Medicine
Medical University of Plovdiv

Abstract

Introduction: The status of the dental pulp is crucial for the success of dental treatment. Distinguishing a vital tooth from one with inflamed or necrotic pulp tissue plays an important role in determining the therapeutic plan in Operative Dentistry and Endodontics.

Aim: To study the attitude of dentists to the methods and means for assessing the status of the dental pulp.

Material and methods: An anonymous survey was conducted by filling in an original questionnaire designed for this purpose, containing 15 questions, submitted for digital completion. The collected data were statistically analyzed.

Results: 190 correctly filled questionnaires were collected. Women with little work experience and no specialty predominate. There is a good knowledge of the classical methods for assessing the condition of the dental pulp, but poor application of modern tools.

Conclusion: It is necessary to raise awareness and use modern tools for diagnosing the condition of the dental pulp among dentists as laser Doppler flowmetry and pulse oximetry.

Key words: dentists, dental pulp satus, laser Doppler flowmetry, pulse oximetry

Въведение: Състоянието на зъбната пулпа е от ключово значение за успеха на денталното лечение (Mejàre IA, 2012). Разграничаването на виталния зъб от този с възпалена или некротична пулпна тъкан играе важна роля в определяне на терапевтичния план в Оперативното зъболечение и ендодонтия.

Използваните класически методи и тестове за виталност не дават достатъчно надеждни резултати и са силно зависими от знанията и опита на практикуващите, но не по малко важно е, че те са изцяло базирани на реакцията на пациента спрямо приложените дразнители (Petersson K, 1999).

Лазер-Доплер флоуметрията е съвременен неинвазивен метод за диагностика, използващ монохроматична светлина (Ingolfsson ER, 1994). Осъществява се през твърдите зъбни тъкани, които са трудни за преодоляване, достига до най-фините елементи от васкуларната система на пулпата и обективно определя състоянието на нейния кръвния ток (перфузия) (Soo-ampon S, 2003). Методът е изключително ценен, тъй като един от най-ранните признаци на всеки възпалителен процес е именно промяната в съдовата архитектоника и микроваскуларизация (Стефанова В, 2015)

Състоянието на пулпата може да се изследва и чрез пулсова оксиметрия, който е широко прилаган метод в общата медицина (Sinex JE, 1999). При него се използва специфичната абсорбция от хемоглобина на червена и инфрачервена светлина. На базата на това може да се определи насищането на кръвта с кислород (сатурация), чрез което да се отдеференцира нормална от патологично променена зъбна пулпа (Shahi P, 2015).

Цел: Да се проучи отношението на лекарите по дентална медицина към методите и средствата за оценка на състоянието на зъбната пулпа.

Материал и методи: Проведено е анонимно проучване, чрез попълване на оригинално разработена за целта анкетна карта, съдържаща 15 въпроса, предоставена за дигитално попълване. Първата половина от въпросника се отнася за социално-демографските характеристики на обхванатия в изследването контингент. Във втората част, въпросите засягат клиничния подход при диагностициране на състоянието на зъбната пулпа. Анкетата се отнася за използването на конвенционални клинични методи, електроодонтодиагностика, лазер-доплер, пулсова оксиметрия за установяване на състоянието на зъбната пулпа. Анкетното проучване е проведено през лято-есен 2021 година.

Получените първични данни са статистически обработени и анализирани.

Резултати и дискусия: Събрани са 190 коректно попълнени анкетни карти. От анализът на събраната социално-демографска информация, става ясно, че в така направеното проучване преобладават жените с малък трудов стаж (под 5 години) и без специалност. Най-голям е делът на респондентите във възрастовата група 25-30 години, което много вероятно се дължи на начинът за предоставяне, попълване и събиране на въпросникът, а именно дигитално.

При анализът на данните, касаещи спецификите при определянето и отдиференцирането на нормална и патологично променена пулпа се откриват някои интересни факти.

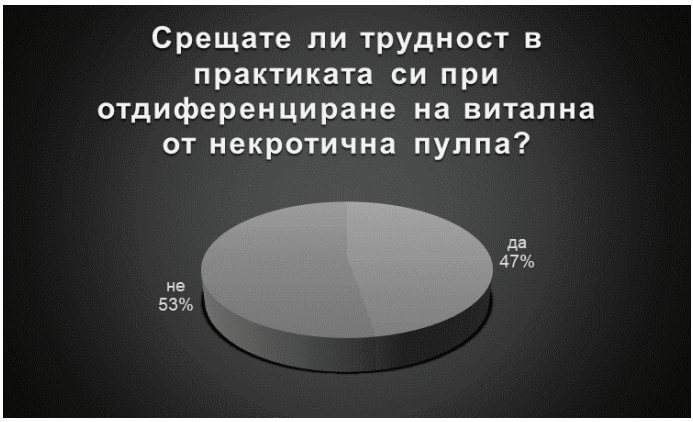

Фиг. 1. Отдиференциане на витална от некротична пулпа.

Почти половината от респондентите (Фиг. 1) заявяват, че срешат трудност при определяне на виталитета на зъбната пулпа. Този факт буди безпокойство и налага по-нататъшното му изследване.

Поради липсата на данни в специализираната научна литература няма възможност да бъде направена съпоставка с други подобни изследвания. Вероятно това се дължи на субективността на наложените в денталната практика клинични тестове за виталност и най-вече широко прилаганата термоодонтодиагностика.

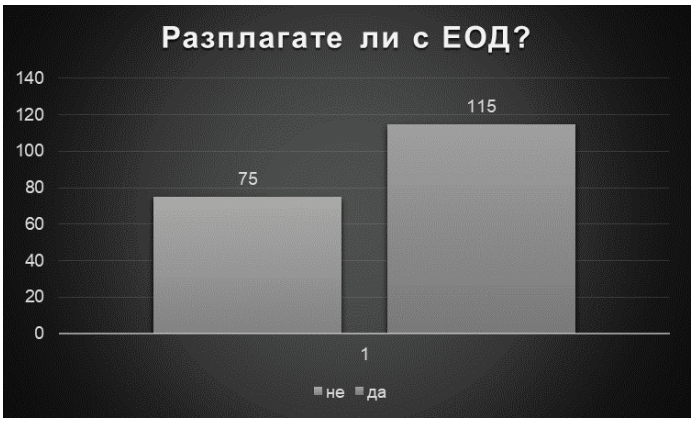

Фиг. 2. Наличие на електроодонтодиагностичен апарат в денталната практика.

По-голяма част от анкетираните отговарят (Фиг. 2), че разполагат с ЕОД. От събраните данни обаче не можем директно да съдим, че те го използват при случаите, в които е необходимо определяне на състоянието на зъбната пула и колко коректно те го прилагат. Това говори само за добра техническа обезпеченост на респондентите и денталните практики, в които те работят.

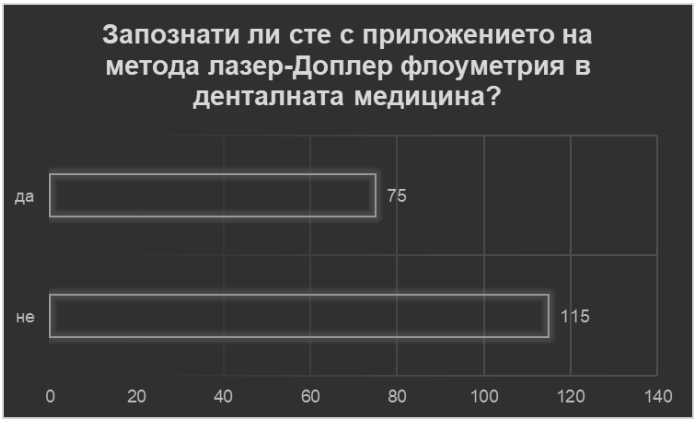

Фиг. 3. Познаване на метода лазер доплер флоуметрия.

Учудване буди големият брой лекари по дентална медицина, които отговарят, че са запознати с приложението на лазер доплер флоуметрията (Фиг. 3). Все още повечето от анкетираните лекари по дентална медицина не са наясно с този обективен клиничен метод за изследване на зъбната пулпа.

При анализа на данните, получени от отговора на въпроса: „Запознати ли сте с приложението на метода пулсова оксиметрия в денталната медицина?“ (Фиг. 4), се вижда, че по-големият брой от анкетираните лекари по дентална медицина не познават този метод. Вероятно повечето го познават, но го свързват единствено с неговото строго медицинско приложение (Sinex JE, 1999). Добре би било да се изтъкнат предимствата на пулсовата оксиметрия, както в сферата на експерименталната дентална медицина, но така също и в клиничната практика при решаване на трудни терапевтични решения.

По-широкото приложение на лазер доплер флоуметрията и пулсовата оксиметрия от лекарите по дентална медицина ще повиши увереността им и намали затрудненията при диагностика на заболяванията на зъбната пулпа, които се дължат най-вече на субективизма на използваните конвенционални тестове, а именно тяхната зависимост от реакцията на пациента.

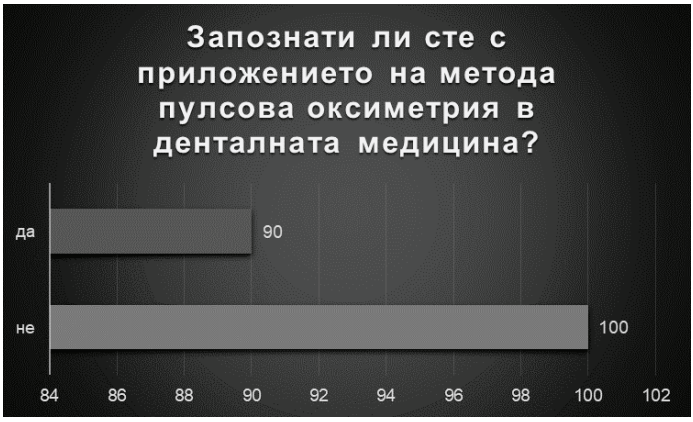

Фиг. 4. Познаване на метода пулсова оксиметрия.

На база на осъщественото анкетно проучване се открива добра обезпеченост с класическите средства (ЕОД) за оценка на състоянието на зъбната пулпа от анкетираните лекари по дентална медицина, но слабо познаване на обективните съвременните методи.

Заключение: Необходимо е повишаване на осведомеността и използването на обективните съвременни средства за диагностика на състоянието на зъбната пулпа, както лазер доплер флоуметрия, така също и пулсова оксиметрия сред лекарите по дентална медицина с цел повишаване на тяхната увереност при сравняване и оценка на виталитета на зъбите.

Библиография:

1. Mejàre IA, Axelsson S, Davidson T, Frisk F, Hakeberg M, Kvist, T, Bergenholtz G. Diagnosis of the condition of the dental pulp: a systematic review. International Endodontic Journa 2012;45(7): 597–613
2. Petersson K, Söderström C, Kiani-Anaraki M, Lévy G. Evaluation of the ability of thermal and electrical tests to register pulp vitality. Endod Dent Traumatol. 1999;15(3):127-31
3. Ingolfsson ER, Tronstad L, Hersh E, Riva CE. Efficacy of laser Doppler fiowmetry in determining pulp vitality of human teeth. Endod Dent Traumatol 1994;10:83-87
4. Soo-ampon S, Vongsavan N, Soo-ampon M, Chuckpaiwong S, Matthews B. The sources of laser Doppler blood-flow signals recorded from human teeth. Arch Oral Biol. 2003 May;48(5):353-60
5. Стефанова В. Приложение на лазер доплер флоуметрия в денталната медицина. Dental Magazine 2015;3:18-22
6. Sinex JE, Pulse oximetry: principles and limitations. Am J Emergency Medicine 1999;17(1):59-67
7. Shahi P, Sood PB, Sharma A, Madan M, Shahi N, Gandhi G. Comparative Study of Pulp Vitality in Primary and Young Permanent Molars in Human Children with Pulse Oximeter and Electric Pulp Tester. Int J Clin Pediatr Dent 2015;8(2):94-8

Адрес за кореспонденция:

Доц. д-р Весела Стефанова, дм

Катедра „Оперативно зъболечение и ендодонтия“

Факултет по дентална медицина

Медицински Университет – Пловдив

Бул. „Христо Ботев“ 3

vesela.stefanova@mu-plovdiv.bg

Научни трудове на Съюза на учените в България–Пловдив. Серия Г. Медицина, фармация и дентална медицина т. XXVII. ISSN 1311-9427 (Print), ISSN 2534-9392 (On-line). 2022. Scientific works of the Union of Scientists in Bulgaria-Plovdiv, series G. Medicine, Pharmacy and Dental medicine, Vol. XXVII. ISSN 1311-9427 (Print), ISSN 2534-9392 (On-line). 2022.

ПРОУЧВАНЕ НА ПРИЛАГАНИТЕ ОТ БЪЛГАРСКИ ЛЕКАРИ ПО ДЕНТАЛНА МЕДИЦИНА ПОДХОДИ ЗА ИЗПОЛЗВАНЕ АДХЕЗИВНА СИСТЕМА СЪС СЪДЪРЖАНИЕ НА 10-MDP ПРИ ТВЪРДИ ЗЪБНИ ТЪКАНИ, ПРЕПАРИРАНИ С ER:YAG ЛАЗЕР

Весела Стефанова, Николай Симеонов
Катедра Оперативно зъболечение и ендодонтия
Факултет по дентална медицина
Медицински Университет – Пловдив

STUDY OF THE APPROACHES USED BY BULGARIAN DENTISTS FOR THE USE OF AN ADHESIVE SYSTEM WITH 10-MDP ON TEETH PREPARED WITH ER:YAG LASER

Vesela Stefanova, Nikolay Simeonov
Department of Operative Dentistry and Endodontics
Faculty of Dental Medicine
Medical University – Plovdiv

Abstract:
Aim: To study the approach used by dentists for the use of an adhesive system containing 10-MDP in hard dental tissues prepared with Er:YAG laser.
Material and methods: An anonymous study was conducted by filling in an originally developed questionnaire containing 23 questions submitted for digital completion. The collected data were statistically analyzed.
Results: 186 correctly filled questionnaires were processed. The respondents have a short work experience of 13 years on average, and 77 people have a specialty. More than half (53%) do not know if the adhesive system used contains 10-MDP. Only 2% use a laser to etch hard dental tissues.
Conclusion: The use of an adhesive system containing 10-MDP in hard dental tissues prepared with Er: YAG laser needs to be further clarified and included as part of the clinical rehabilitation protocol used by Bulgarian dentists.
Keywords: dental adhesive system, dentists, dentin, Er:YAG, 10-MDP

ВЪВЕДЕНИЕ**:**

Развитието на денталната медицина и денталните материали довеждат до концептуални промени във всеки един от етапите при лечение на зъбния кариес. В ежедневната си практика лекарите по дентална медицина са основно ангажирани с лечението на тази нозологична единица. Новостите в денталното материалознание, физиката, химията и биотехнологиите предлагат качествено нов подход и възможности в сферата на оперативното зъболечение и ендодонтия.

Адхезивните системи имат за цел да осъществят микромеханична връзка между твърдите зъбни тъкани и композитния материал. Един от водещите производители на

пазара успява да внедри в адхезивните си системи т.нар. MDP мономер 10-метакрилоилоксидецил дихидрогенфосфат (10-MDP), който осъществява както микромеханична, така и химическа връзка. Функционалният мономер 10-MDP има химична структура, която позволява по-добро свързване (Yoshihara, 2018).

Естеството на работа на класическите ротационни инструменти и денталните лазери е различно и според множество утвърдени изследвания, водят до различия в повърхността на препарирания дентин. При използване на ротационните инструменти се откриват повърхности с наличие на размазан пласт и запушени дентинови каналчета, а при Er:YAG лазерите – по-грапави повърхности, липса на размазан пласт и има множество отворени каналчета (Tsanova, 2010, Stefanova, 2017). Третирането на дентин с Er:YAG лазер води и до повишаване на киселинната му резистентност (Cvikl, 2015).

Резултатите за силата на връзка при използване на дентални адхезиви върху дентин, препариран с Er:YAG лазер или класически ротационни инструменти, са противоречиви. Адхезивни системи със съдържание на (10-MDP) може да се окажат по-подходящи, в сравнение с тези без, за употреба при кавитети в дентин, препариран с Er:YAG лазер.

ЦЕЛ: Да се проучи отношението на лекарите по дентална медицина за използване адхезивна система със съдържание на 10-MDP при твърди зъбни тъкани, препарирани с Er:YAG лазер.

МАТЕРИАЛ И МЕТОДИ: Извършено бе анкетно проучване, адресирано към лекарите по дентална медицина в България. Въпросите засягаха клиничния подход при лечение на зъбен кариес, които са диагностицирани и лекувани от респондентите. Анкетата се отнася за използването на адхезивни системи съдържащи 10-MDP и използването на Er:YAG лазер за препариране на твърди зъбни тъкани. Анкетното проучване бе проведено през периода юни-юли 2020 година. За целите на проучването бе разработена оригинална анкетна карта, която съдържа 23 въпроса, разделени в две групи – първите осем са социално-демографски, а останалите касаят изследваните специфични признаци на наблюдение.

РЕЗУЛТАТИ И ДИСКУСИЯ: От анкетираните лекари по дентална медицина са събрани общо 197 анкети, от които 186 са подложени на окончателна обработка.

Средната възраст на анкетираните е 38 години. Мъжете са 36%, а жените 64%. Средно стажът на всички изследвани е 13,0 г. Без специалност са 109 души, със специалност са 77 души, от които 29 са със специалност „Оперативно зъболечение и ендодонтия“.

Преобладаващата част от анкетираните (74%) използват самоецваща се адхезивна система, а останалите 26% заявяват, че използват адхезивна система, изискваща ецване и промиване. Адхезивните системи, изискващи две стъпки, са по-предпочитани и се използват от повече от 2/3 от анкетираните (69%). Едностъпкова адхезивна система използват 20%, а едва 11% използват тристъпкова. При направено анкетно проучване в Палестина сред 370 дентални лекари се установява, че тридесет и седем процента от респондентите предпочитат двустъпкови адхезивни системи с ецване и промиване (45%) и едностъпкови (всичко в едно) (28%). В това проучване само 11% са избрали двустъпкови самоецващи се адхезивни системи (Arandi, 2020). Прави впечатление, че респондентите в нашето проучване предпочитат двустъпкови самоецващи се адхезивни системи, многократно повече спрямо лекарите по дентална медицина в Палестина, които от своя страна предпочитат двустъпкови адхезивни системи с ецване и промиване. В друго анкетно проучване направено сред 138 лекари по дентална медицина в Източна Шотландия, също най-предпочитана е Prime & Bond NT (Dentsply), която е двустъпкова адхезивна система с промиване (McFadzean, 2009).

На въпроса „Използвате ли адхезивна система със съдържание на 10-MDP“, 53% от анкетираните са посочили, че не знаят, дали адхезивната система, която използват, съдържа 10-MDP и едва 21% знаят, че използват такава. За съжаление не се откриват други изследвания, които да дават данни за използването на адхезивни системи, съдържащи 10-MDP.

Киселинно ецване използват 95%, а едва 2% от анкетираните използват лазер за ецване на твърдите зъбни тъкани (1 човек използва само лазер, а други 3-ма киселина и лазер). Не ецват с нищо 4-ма от анкетираните.

Интересно е, че 46% от анкетираните посочват, че ецват само емайловата повърхност, а 53% ецват емайл и дентин. Останалият 1% анкетирани, ецват само дентин.

Относно използване на дентален лазер, 29 (16.20%) от анкетираните посочват, че го използват за обработка на меки тъкани, 6 (3.40%) за твърди тъкани и 27 (15.10%) за физиотерапевтични цели. Мнозинството от денталните лекари, съставляващи 65.30% (n=117), не използват дентален лазер в практиката си (Фиг. 1).

Фигура 1. Причини за нарушена адхезивна връзка, посочени от анкетираните въз основа на наблюденията им

Проведено е анкетно проучване през 2018 г. сред лекари по дентална медицина в Индия за познанията и използването на дентален лазер (Yadav, 2018). При това изследване 21% използват дентален лазер и 59% от тях използват диоден такъв, което е сходно с резултатите получени при нашето проучване.

В това наше изследване се представят оригинални данни, за спецификите на приложение на дентални лазери. Големият процент на лекарите по дентална медицина, които не използват дентални лазери все още, може да се обясни с високата цена на тези устройства. Именно тези от тях, които са за приложение върху твърди зъбни тъкани, са с най-висока цена и може би те се закупуват само от големите дентални клиники.

Подмяната на обтурациите заема голям процент от ежедневната работа на общопрактикуващите зъболекари (Kidd, 1994). Мнозинството от отговорилите (93%) посочиха, че им се налага подмяна на обтурации поради наличие на нарушена маргинална адаптация и само 7% избраха отговор не се налага. Според проучване направено от E. Kidd през 1994 г., 75% от работата на зъболекаря е свързана с подмяна на обтурации, поради диагностициране на вторичен кариес. Възможно причина за високия процент, отдаваме на хипердиагностика.

Относно причините за нарушена адхезивна връзка, които анкетираните са наблюдавали в практиката си, най-често изтъкваната причина е проблем при изолацията

(n=109), следва проблем при нанасяне на композитния материал (n=98), проблем при препарацията (n=49), проблем при нанасяне на адхезива (n=31), проблем при ецването (n=18), проблем при нанасяне на праймера (n=13). Броят на посочилите дадените причини надвишава 179 поради това, че мнозинството от анкетираните (61%) са изтъкнали повече от една причина.

Последният въпрос от анкетата цели да определи честотата на нарушена маргинална адаптация спрямо това колко стари са композитните обтурации. Общо 150 от анкетираните са предоставили отговори и 36 не са отговорили. От отговорилите, най-висок относителен дял (36%) посочват между 3 и 5 години, 27% между 1 до 3 години, 15% над 5 години, 3% под 1 година и 19% не могат да преценят. Най-често се установява нужда от смяна на обтурациите след около 5 години.

ИЗВОД: Лекарите по дентална медицина не са наясно дали използваната от тях адхезивна система съдържа MDP. Респондентите предпочитат двустъпкови самоецващи се адхезивни системи, а лазерът не е предпочитано средство за ецване на твърди зъбни тъкани. Най-често се установява нужда от смяна на обтурациите след около 5 години.

Прилагането от български лекари по дентална медицина на адхезивна система със съдържание на 10-MDP при твърди зъбни тъкани, препарирани с Er:YAG лазер е необходимо да бъде по-мащабно разяснено и включено като възможност за осъвременяване на клиничния възстановителен протокол.

Библиография:

1. Yoshihara K, Hayakawa S, Nagaoka N, Okihara T, Yoshida Y, Van Meerbeek B. Etching Efficacy of Self-Etching Functional Monomers. J Dent Res. 2018;97(9):1010-1016. DOI: 10.1177/0022034518763606.
2. Tsanova Sn, Tomov G. Morphological changes in hard dental tissues prepared by Er:YAG Laser (LiteTouch, Syneron), Carisolv and rotary instruments. A scanning electron microscopy evaluation. Folia Med 2010;52(3):46-55. DOI: 10.2478/v10153-010-0006-1.
3. Stefanova V, Tsanova Sn. Clinical applications of lasers in operative dentistry and endodontics. Scientific works of the Union of Scientists in BulgariaPlovdiv, series G. Medicine, Pharmacy and Dental medicine. 2017;20:236-9.
4. Cvikl B, Lilaj B, Franz A, Degendorfer D, Moritz A. Evaluation of the Morphological Characteristics of Laser-Irradiated Dentin. Photomed Laser Surg. 2015;33(10):504-508. DOI: 10.1089/pho.2015.3949.
5. Arandi N, Thabet M. Knowledge and Attitudes of Dentists toward Adhesive System Selection: A Cross-sectional Study from Palestine. J Int Soc Prevent Communit Dent. 2020;10:107-15.
6. McFadzean R, Gibson E, Newcombe R, Nataraja R, Santini A. Resin-Based Composites and Dentine-Bonding Agents. Which, Who and Why? A Study in the East of Scotland. Primary Dental Care. 2009;2(16);59-66.
7. Yadav S, Chaudhry S, Talwar S, Verma M. Knowledge and practices of dental lasers among dental professionals in India: A survey-based study. J Dent Lasers 2018;12(2);50-5.
8. Kidd E, Joyston-Bechal S, Beighton D. Diagnosis of secondary caries: a laboratory study. Br Dent J 1994;176(4):135-8. DOI: 10.1038/sj.bdj.4808389.

Contacts:
Dr. Nikolay Simeonov
n.m.simeonov@gmail.com

Научни трудове на Съюза на учените в България–Пловдив. Серия Г. Медицина, фармация и дентална медицина т. XXVII. ISSN 1311-9427 (Print), ISSN 2534-9392 (On-line). 2022. Scientific works of the Union of Scientists in Bulgaria-Plovdiv, series G. Medicine, Pharmacy and Dental medicine, Vol. XXVII. ISSN 1311-9427 (Print), ISSN 2534-9392 (On-line). 2022.

ХИРУРГИЧНА ТЕХНИКА ЗА ВЕРТИКАЛНА И ХОРИЗОНТАЛНА АУГМЕНТАЦИЯ НА АЛВЕОЛАРНИЯ ГРЕБЕН

Крикор Гирагосян – асистент в катедра „Орална хирургия“ към Факултет по дентална медицина Пловдив
Иван Ченчев – доцент в катедра „Орална хирургия“ към Факултет по дентална медицина Пловдив, Ръководител " Център дентална имплантология" към Научноизследователски институт към Медицински университет -Пловдив.
Василена Иванова – главен асистент в катедра „Орална хирургия“ към Факултет по дентална медицина Пловдив
Стефан Златев - главен асистент в катедра „Протетична дентална медицина“ към Факултет по дентална медицина Пловдив

SURGICAL TECHNIQUE FOR VERTICAL AND HORIZONTAL ALVEOLAR RIDGE AUGMENTATION

Krikor Giragosyan – Assistant professor in the department of “Oral surgery” at the Faculty of dental medicine Plovdiv
Ivan Chenchev – Associate professor in the department of “Oral surgery” at the Faculty of dental medicine Plovdiv, Chief of Center of Dental Implantology at the Research Institute Medical University - Plovdiv.
Vasilena Ivanova – Chief assistant professor in the department of “Oral surgery” at the Faculty of dental medicine Plovdiv
Stefan Zlatev - Chief assistant professor in the department of “Prosthetic dental medicine” at the Faculty of dental medicine Plovdiv

Abstract

In order to obtain optimal results from the dental implant rehabilitation it is necessary for the patients to possess enough “available” hard (bone) and soft (attached gingiva) tissues. The alveolar ridge often undergoes pre- and postextraction resorption. With the aid of the different augmentation procedures the obstacle of insufficient “available bone” is overcome and more

favorable conditions for implant placement are created. This leads to more desirable patient outcomes in the implant treatment.
Key words: Vertical ridge augmentation, Non- resorbable membranes, GBR, d-PTFE, Titanium mesh

Въведение

За да се получат оптимални резултати в имплантологичното лечение е необходимо пациентите да притежават достатъчни по количество и качество меки (прикрепена гингива) и твърди (алвеоларна кост) тъкани. Размерите на алвеоларната кост могат да бъдат понижени в резултат на пародонтална патология, периапикални лезии, директна травма на костните структури или неопластични процеси. След загуба на зъби резорбцията на костта е най-активна през първата година, като най-изразена е през първите три месеца (Van der Weijden 2009, Ayoub 2017). Това налага използването на различни техники за възстановяване на височината и ширината му, с цел да се постигнат благоприятен завършек на имплантологичната рехабилитация.

Приготвяне на мукопериосталните ламба

Оперативната интервенция бива извършвана с локална проводна анестезия. След настъпване на анестетичния ефект, операцията започва с крестален мукопериостален разрез. Медиално и дистално разрезът достига наличните зъби и преминава в сулкуларен. Следва приготвянето на асиметричната част на ламбото (Herzberg, 2017). Медиовестибуларно, разрезът продължава в сулкуларен до медиофациалния линеен ъгъл на втория зъб, намиращ се медиално, след обеззъбения участък (изображение 1). Дистовестибуларно, сулкуларната инцизия преминава аналогично- до дистофациалния линеен ъгъл на втория зъб, намиращ се дистално от обеззъбения участък (ако такъв е наличен). Медиално и дистално се прави 10 мм вертикален разрез, започващ от мезио/ дистофациалния линеен ъгъл , в косо направление, като по този начин се осигурява по- широката основа на ламбото. Лингвалното ламбо се приготвя като сулкуларният разрез продължава до медиолингвалния и дистолингвалния линеен ъгъл на зъбите, съседни на обеззъбения участък (изображение 2). Вертикалният разрез от лингвалната страна е 5мм. Следва отпрепариране на мукопериосталните ламба - вестибуларно и лингвално (изображения 3,6).

Тъй като едно от условията за успешна направлявана костна регенерация е първично заздравяване на раната, върху ламбата се извършват определени манипулации, позволяващи тяхното зашиване в по – коронарна посока, без напрежение. Периостът на вестибуларното ламбо е нужно да бъде прерязан на дълбочина от 1 мм от дистално към медиално (изображение 4). Това прерязване се извършва под мукогингивалната линия, тъй като в противен случай има опасност от перфорация на вестибулума. След прерязването на периоста,се прилага субмукозната техника на Misch. Методът е разработен с цел ламбото да може да покрите по- големи присадки (по – големи от 15мм х10мм височина и ширина). Използват се ножици за дисекция на меки тъкани (Metzenbaum), влизайки на тъпо в тъканите през прерязания периост. Ножиците се движат със затворени браншове, апикално към вестибулма, между субмукозата на букалното ламбо и неотпрепарирания периост. Това движение се извършва приблизително на дълбочина от 10 мм, след което ножиците се отварят. Това субмукозно пространство е успоредно на повърхностната мукоза, а не

дълбоко към подлежащата кост. По този начин се създава субмокозен тунел, а ламбото придобива по- голяма подвижност (изображение 5).

При долночелюстните аугментации в дисталните участъци е необходимо удължаване на лингвалното ламбо по метода Ronda (Ronda,2015). От лингвалната страна ламбото следва да бъде отпрепарирано до достигане на linea mylohyoidea. След това с инструмент на тъпо (периостален елеватор) се локализира съединителнотъканна ивица, продължаваща в епимизиума на musculus mylohyoideus (изображение 7). Тази ивица, широка около 1см – 2 см в мезиодистално направление, е вплетена в лингвалното ламбо на около 5 мм от билото на алвеоларния гребен, в апикално направление. Елеваторът се поставя под тази ивица и с внимателни движения в коронарна посока влакната се отделят от лингвалното ламбо . Urban доразширява идеята за мобилизация на лингвалното ламбо при аугментация на долна челюст. Изхождайки от анатомотопографските особености на областта, авторът „разделя“ дисталния участък на долната челюст на 3 зони, според начина за мобилизиране на лингвалното ламбо (Urban, 2018). Лингвалното ламбо в първата зона (ретромоларната ямка) не се поддава на голямо удължаване, като единствено се отделя от ретромоларната област с разпатор (изображение 8). Втората зона на този участък се заема от m. mylohyoideus и нейното удължаване става по по- горе описания начин. Третата зона на ламбото е заемана само от периост, поради косия каудален вървеж на m. mylohyoideus, и нейното мобилизиране се извършва, чрез периостално прерязване (изображение 9). Лингвалното ламбо във фронталния участък на долната челюст се мобилизира по същия начин като третата зона.

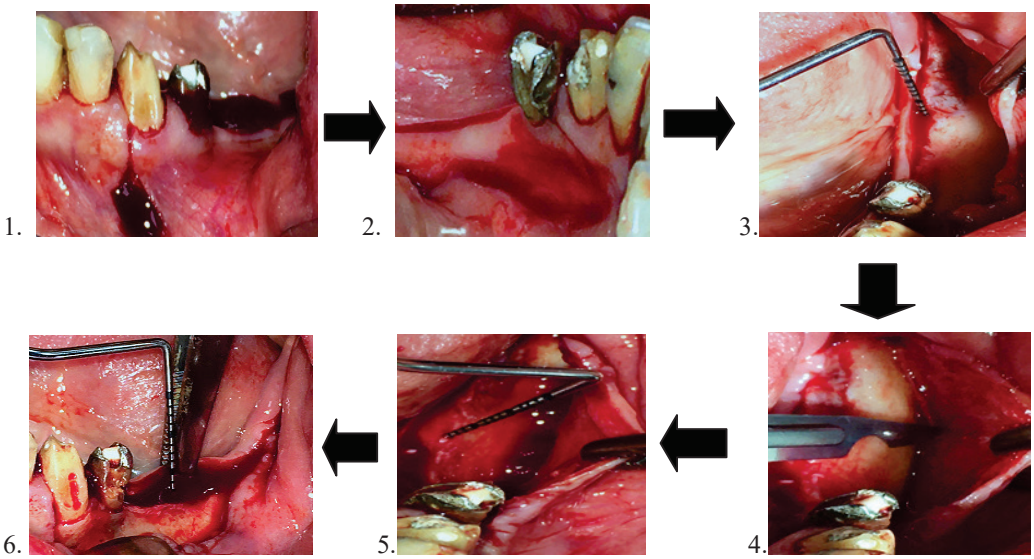

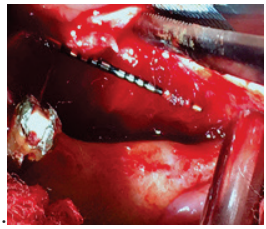
7.

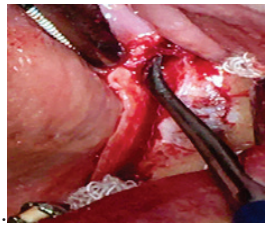
8.

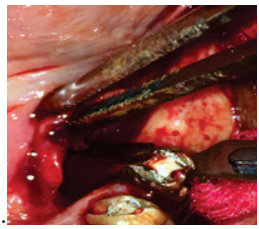
9.

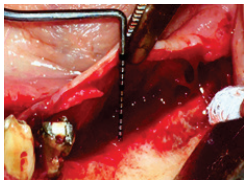
10.

След извършване на по- горе посочените манипулации върху лингвалното ламбо, се получава достатъчна мобилизация, за последващото коронарно зашиване, като в случая е показано трикратно „удължаване“ (изображение 10).

След мобилизирането на вестибуларното и лингвалното ламбо следва да бъде подготвена приемащата ложа – алвеоларният гребен. Това става чрез използването на регионалния ускоряващ/акцелераторен феномен (РУФ). При случаите на направляване костна регенерация РУФ може да бъде предизвикан чрез фенестриране на кортикалната пластина на челюстта (Buser 1995). Костни кръвоносни съдове е нужно да прорастнат в присадката, за да бъде направляваната костна регенерация успешна (Winet 1996). Артериолите в кортикалната част на костта са в твърде малко количество и поради тази причина се разчита на съдовете в спонгиозата. Това също налага кортикалисът да бъде фенестриран (изображение 11) или премахнат. Тези отвори (изображение 12) осгуряват и достъп на кръв от спонгиозната компонента на челюстта до мястото на присадката. По този начин се промотира реваскуларизация, а и кръвта носи със себе си различни растежни фактори. Хирургичната травма увеличава РУФ като паралелно с това в участъка на увредата навлизат тромбоцити, напуснали увредените кръвносни съдове. Те освобождават тромбоцитни растежни фактори и трансформиращи растежни фактори, както и повишават активността на остегенетичните клетки. Фенестрациите на костта се правят едновременно с обилна промивка с физиологичен разтвор. В противен случай, има опасност от прегряване на костта, което ще забави оздравителния процес.

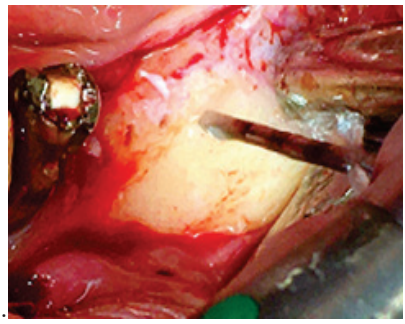
11.

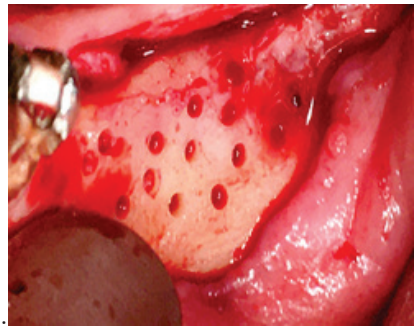
12.

Вземане на автогенна кост:
Автогенната кост се взема интраорално предимно от латералната част на ретромоларната област на долна челюст, като могат да се използват и други участъци от долна и горна челюст в зависимост от дадения клиничен случай (ментална област на долна челюст и туберът на горна челюст). След отпрепариране на мукопериосталното ламбо в съответната област, с помощта на Bone Chip maker® се събира необходимото количество автогенна кост (изображения 13 и 14). Тази кост се поставя в стерилен съд и се смесва с ксенографта.

13. 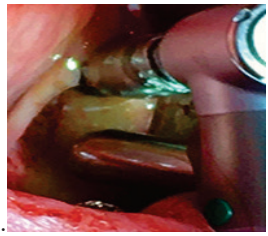

14. 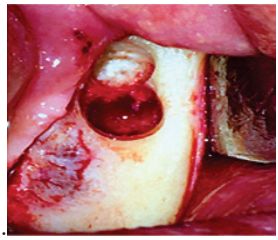

Поставяне на костния графт и фиксирана на изолационите мембрани:
При използване на титаниево реинфорсираните политетрафлуороетиленови (ПТФЕ) мембрани, те трябва предварително да бъдат огъвани и изрязвани, за да се адаптират добре към алвеоларния израстък, и под тях да има достатъчно пространство за поставяне на костна присадка. Необходимо условие е и мембраната да отстои на 1 мм от шийките на съседните зъби, с цел образуването на нова гингиводентлна връзка да не бъде възпрепятствано. След адаптацията, костната присадка, която в случая ще бъде смес от авто- и ксенографт- приблизително съотношение 1/1 (изображение 15), се смесва с sPRF. Така се получава така наречената лепкава кост- „sticky bone“ (изображение 16).
При използване на ПТФЕ мембрана, тя се фиксира лингвално с един или два винта. След което, цялото количество костна присадка се поставя и се притиска към фенестрираната реципиентна кост. Фиксирането завърввa с 3-4 титаниеви винта и вестибуларно. При използване на 3D принтирана титаниева мрежа, за поддържане на новосъздаденото пространство, лепкавата кост се поставя по конкавната повърност от мрежата (изображение 17) се притиска към оперативното поле. Мрежата следва да бъде фиксирана с 3-4 пина, като един или два ще бъдат поставяни лингвално, и два – вестибуларно (изображение 18). Върху така поставените нерезорбируеми мембрани се поставят 2-3 PRF мембрани (изображение 19).

15.

16.

17. 18. 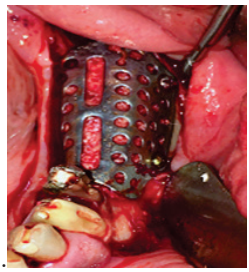 19.

Зашиване и шевен материал

При костни аугментации, за фиксиране на меките тъкани се използват нерезорбируеми конци , тъй като резорбируемите губят част от якостта си на опън известно време след поставянето си (Ivanoff 2001). Представител от тази група е монофиламентият политетрафлуороетилен. Този тип конци притежават отлична якост на опън, не имбибират течности и са биоинертни.

За зашиването се използва двуетажен прекъснат шев. Първоначално се правят хоризонтални П-образни шевове на около поне 8 мм от ръба на ламбата (изображение 20), а след това се поставят обикновенни прекъснати шевове на 3 до 5 мм от раневата повърхност и до 5 мм един от друг (изображение 21). Меките тъкани трябва да могат да бъдат съпоставени едни към други без напрежение. След инспекция за наличие на присадка в участъка на инцизията, ламбото се притиска мануално за 3 до 5 минути. По този начин ще се обезпечи хемостаза и се ще се унищожат мъртвите пространства под ламбото, които биха компрометирали аугментацията.

20. 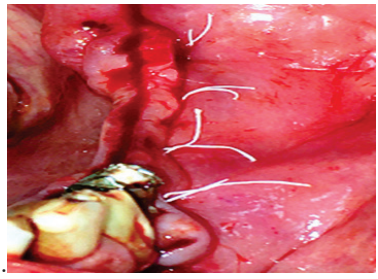 21. 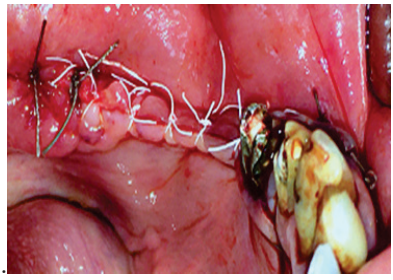

Заздравителен период

Достатъчен заздравителен период трябва да бъде осигурен, за да се включи присадката във вътрешния метаболизъм на костна тъкан - ремоделирането. Количеството време варира и се определя от локални фактори, като размер на дефекта и количеството използвана автогенна присадка. По- големи дефекти, в комбинация с по- малко количество автогенна кост, изискват по- дълъг оздравителен процес. Общи фактори също играят роля при

оздравителния процес. Заболявания като диабет, хиперпаратиреоидизъм, тиреотоксикоза, остеомаласия, остеопороза и болест на Пейджет удължават заздравителния период. В литературата се наблюдава закономерност на изчакване в период от 4 до 6 месеца при аугментация от 5 мм и между 6 и 10 при аугментация по- голяма от 5 мм (Mounir 2019, Zita Gomes 2016) . В изследване, включващо 57 пациенти (65 зони на аугментация) (Urban 2021) се съобщава за заздравителен период от 9,3 ± 3,3 месеца. Препоръки от водещи автори в областта са издадени и по време на консесус относно направляваната костна регенерация през 2016 в Болония. Наставленията са при вертикална аугментация на алвеоларния гребен заздравителния период да бъде между 6 и 12 месеца (Cucchi 2016). Въпреки насоките, в литературата липсват ясни параметри, относно времетраенето на заздравителния период при различните аугментационни процедури (Jespen 2019). Изчакването, по-голям период от време не винаги води до успех- ако повече от половина присадка е от автогенна кост, увеличен оздравителен период от година и повече, може да доведе до резорбция на новосформираната кост.

Дискусия

Костната тъкан търпи модификации във времето поради хипо- и авитаминози, хормонални промени, както и различни механични влияния, свързани със снемаемото протезиране. Въпреки това, биомеханични параметри като продължителност на периода, в който пациентите са в състояние на частично или тотално обеззъбяване, са доминантни (Roberts 1987). За преодоляване на тази костна „недостатъчност“ са разработени различни техники, целящи оптимални резултати в имплантологичната рехабилитация. Тези способи са дистракционната остеогенеза, сплит крест техниката, синус лифтът и направляваната костна регенерация. Направляваната костна регенерация (НКР) е хирургична процедура, чрез която се увеличава обемът на алвеоларната кост на места, подлежащи на имплантологично лечение, или на места с вече съществуващ имплант. Тя се подчинява на определени постулати, а именно първично заздравяване на раната, ангиогенеза, създаване на пространство и стабилизиране на кръвния съсирек (Wang, 2006). Спазването на тези принципи е в тясна корелация с използваната техника за направляваната тъканна регенерация.

За да се постигне първично заздравяване на раната е необходимо предвидливо „разкрояване“ и мобилизиране на мукопериосталните ламба. Това е наложено от нуждата, в последствие ламбата да бъдат зашити в по- коронарен аспект. От друга страна, коронарното преместване на ламбата се отразва в негативен аспект на прикрепянето му за съседните зъби, посредством формирането на биологична ширина. Асиметричното ламбо, предложено от Herzberg, решава този проблем, тъй като вестибуларните и лингвалните вертикални разрези минимизират короналното преместване на ламбото, в близост до зъбите. Вестибуларно сулкуларната инцизия заема два зъба медиално и/или дистално от дефекта, с цел да се улесни манипулацията на меките тъкани. Поради факта, че лингвално не се отпрепарира интерденталната папила, единият от ъглите на вестибуларното ламбо може да бъде „закотвен“ за нея, което ще доведе до по- бързо се формиране на биологичната ширина, влияеща много благоприятно на оздравителния процес.

Друга техника, целяща първично заздравяване е приготвяне на „пончо“ ламбо (De Santis 2021). Техниката започва с направата на сулкукларна инцизия, продължаваща два зъба медиално и дистално от участъка, подлежащ на аугментация. Ако регионът е дистално необеззъбен, сулкуларната инцизия се прави само медиално на участъка. Следва хоризонтална инцизия дълбоко в преходната гънка, заемаща по- голяма площ от атрофиралия участък. В последствие, двете хоризонтални инцизии се съединяват с ветрикални, като изходният продукт представлява ламбо, хранещо се само от лингвалната страна. Мобилизирането на това ламбо става по по- горе описаните начини. Недостатък на тази техника е, че се прерязват по- голямо количество кръвоносни съдове с по- голям лумен, от което произтича обилното периоперативно кървене.

Друга техника е използването на ламбо с разделена/частична дебелина (Windisch 2017). Първоначалните инцизии са същите като при асиметричното ламбо, но букалното ламбо бива разделено на периостална и мукозна компонента. Следва мобилизация на лингвалното ламбо по по- горе описаните начини. Зашиването при тази методика също се различава от това при конвенционалните методи. Първо се зашива букалният периост за лингвалното ламбо с помощта на лингвално позиционирани матрачни шевове, на 5 мм от ръба на лингвалното ламбо. Следва зашиване на мукозното за лингвалното ламбо на 3 мм от раневия ръб с обикновен прекъснат шев. Недостатък на тази техника е, че след заздравяването е необходимо да се аугментира прикрепената гиннгива от лингвалната страна, поради факта, че при тази техника, основно се използва лингвалното ламбо за покриване на присадката. Поради това, драстично се намалява ширината на прикрепената гингива в тази област. За разлика, при използване на конвенционалната техника с асиметричното ламбо, нуждата за мекотъканна аугментация възниква вестибуларно, като този достъп е оперативно по- удобен.

За да се спази вторият принцип на НКР (ангиогенезата) е необходимо костни кръвоносни съдове да „пролазят“ в поставената присадка, като чрез тях остеобласти ще стигнат до приемащата ложа и ще започне продукцията на грубовлакнеста костна тъкан. При перфорация на кортикалната костна пластинка се регенерира значително по- голямо количество костна тъкан, в сравнение с неперфориран кортикалис (Delloye 2002). Декортикирането е използвано и при експериметални проучвания на спинално сливане при зайци и мишки, като е установено, че води до по- голям процент костно формиране и по добра инкорпорация на костния графт след 9 – 10 седмици, сравнено с недекортикирани акцепторни ложи (Boden 1995, Canto 2008).

Последните два принципа на НКР се спазват като в приемащата ложа се добави костната присадка и се постави бариерната мембрана. Изборът на костозаместил е ксенографт, поради причната, че той се резорбира най- бавно, сравнен с другите костозаместители. По този начин новосъдаденото пространство може да бъде поддържано най- дълго време. Ксенографтът се смесва с автографт, поради наличието на различни растежни фактори в състава на последния, което повишава остеоиндуктивния потенциал на присадката (Plonka 2018).

Изборът на бариерна мембрана също е от значение при направляваната костна регенрация. Според консенсуса от 2019 г. (Jespen 2019) на Европейската асоциация на пародонтолозите,

при възстановяване на комбинирани вертикални и хоризонтални костни дефекти, е необходимо използването на нерезорбируеми мембрани. Благодарение на техните физични качества, те успяват да стабилизират кръвния съсирек и да запазят новополученето пространство за достатъчно дълъг период от време. На по- долу представената таблица са изтъкнати техните предимства и недостатъци:

Предимства	**Недостатъци**
Твърдост, осигуряваща стабилност на присадката или пространството под мембраната	Необходимост от втора операция за премахването на мембраната
Отлична биопоносимост и по- добра клетъчна изолация (ПТФЕ)	Повишен риск за мекотъканно врастване (титаниеви мрежи)
Пластичност, позволяваща адаптирането на мембраните към костните дефекти	Повишен риск от експозиция
Позволява и мекотъканно кръвоснабдяване от мукопериосталното ламбо (титаниеви мрежи)	Повишен риск за инфекция след експозиция
	Технически, по- трудна процедура при поставянето им

Заключение

В заключение, пренебрегването на който и да е от постулатите на направляваната костна регенерация не би довело до желани резултати от лечението. Само при спазването на четирите принципа, произхождащо използване на определена хирургична техника и подбор на материали, по време на всеки един от етапите на оперативната интервенция, може да се очакват благоприятни резултати в костната регенерация. Именно и по- голямото количество „налична“ кост води до по- голяма свобода в избора и поставянето на ендосални имплатни и тяхното протетично възстановяване.

Литературни източници:

1.Van der Weijden F., Dell'Acqua F., Slot DE. Alveolar bone dimensional changes of post-extraction sockets in humans: a systematic review. J Clin Periodontol. 2009;36(12):1048-58.

2. Ayoub, A.H., Agbor, A.M. Comparative study of extraction socket preservation using autogenous PRF and TCP. EC Dent Sci 2017, 8, 26-37.

3. Herzberg, Ran. (2017). Vertical Guided Bone Regeneration for a Single Missing Tooth Span with Titanium-Reinforced d-PTFE Membranes: Clinical Considerations and Observations of 10 Consecutive Cases with up to 36 Months Follow-up. International Journal of Periodontics and Restorative Dentistry. 37. 892-899. 10.11607/prd.3380.

4. Ronda, Marco & Stacchi, Claudio. (2015). A Novel Approach for the Coronal Advancement of the Buccal Flap. The International journal of periodontics & restorative dentistry. 35. 795-801. 10.11607/prd.2232.

5. Urban I, Traxler H, Romero-Bustillos M, Farkasdi S, Bartee B, Baksa G, Avila-Ortiz G. Effectiveness of Two Different Lingual Flap Advancing Techniques for Vertical Bone Augmentation in the Posterior Mandible: A Comparative, Split-Mouth Cadaver Study. Int J Periodontics Restorative Dent. 2018 Jan/Feb;38(1):35-40. doi: 10.11607/prd.3227. PMID: 29240202.

6. Buser D, Dula K, Belser UC, et al.Localized ridge augmentation using guided bone regeneration. II. Surgical procedure in the mandible. Int J Periodontics Restorative Dent. 1995;15:10-29.

7. Winet H: The role of microvasculature in normal and perturbed bone healing as revealed by intravital microscopy, Bone 19:39S-57S, 1996.

8. Mounir, Mohamed & Nassar, Yasmine & Shalash, Mahmoud & Mounir, Samy & Omar, Omar. (2019). Assessment of three- dimensional bone augmentation of severely atrophied maxillary alveolar ridges using prebent titanium mesh vs customized poly-ether-ether-ketone (PEEK) mesh: A randomized clinical trial. Clinical Implant Dentistry and Related Research. 10.1111/cid.12748.

9. Zita Gomes, Raquel & Paraud, Andres & Han, Chang-Hun & Bechara, Sohueil & Tawil, Isaac. (2016). Alveolar Ridge Reconstruction with Titanium Meshes and Simultaneous Implant Placement: A Retrospective, Multicenter Clinical Study. BioMed Research International. 2016. 1-12. 10.1155/2016/5126838.

10. Urban IA, Saleh MHA, Ravidà A, Forster A, Wang HL, Barath Z. Vertical bone augmentation utilizing a titanium-reinforced PTFE mesh: A multi-variate analysis of influencing factors. Clin Oral Implants Res. 2021 Jul;32(7):828-839. doi: 10.1111/clr.13755. Epub 2021 Apr 24. PMID: 33786888.

11. Cucchi A, Chierico A, Fontana F, Mazzocco F, Cinquegrana C, Belleggia F, Rossetti P, Soardi CM, Todisco M, Luongo R, Signorini L, Ronda M, Pistilli R. Statements and Recommendations for Guided Bone Regeneration: Consensus Report of the Guided Bone Regeneration Symposium Held in Bologna, October 15 to 16, 2016. Implant Dent. 2019 Aug;28(4):388-399. doi: 10.1097/ID.0000000000000909. PMID: 31344018.

12. Jepsen S, Schwarz F, Cordaro L, Derks J, Hämmerle CHF, Heitz-Mayfield LJ, Hernández-Alfaro F, Meijer HJA, Naenni N, Ortiz-Vigón A, Pjetursson B, Raghoebar GM, Renvert S, Rocchietta I, Roccuzzo M, Sanz-Sánchez I, Simion M, Tomasi C, Trombelli L, Urban I. Regeneration of alveolar ridge defects. Consensus report of group 4 of the 15th European Workshop on Periodontology on Bone Regeneration. J Clin Periodontol. 2019 Jun;46 Suppl 21:277-286. doi: 10.1111/jcpe.13121. PMID: 31038223.

13. Ivanoff CJ, Widmark G: Nonresorbable versus resorbable sutures in oral implant surgery: a prospective clinical study, Clin Implant Dent Relat Res 3:57-60, 2001.

14. Roberts, Wilbur & Turley, P.K. & Brezniak, Naphtali & Fielder, P.J.. (1987). Implants: Bone physiology and metabolism. CDA journal California Dental Association. 15. 54-61.

15. Wang HL, Boyapati L. "PASS" principles for predictable bone regeneration. Implant Dent. 2006 Mar;15(1):8-17. doi: 10.1097/01.id.0000204762.39826.0f. PMID: 16569956.

16. De Santis D, Gelpi F, Verlato G, Luciano U, Torroni L, Antonucci N, Bernardello F, Zarantonello M, Nocini PF. Digital Customized Titanium Mesh for Bone Regeneration of Vertical, Horizontal and Combined Defects: A Case Series. Medicina (Kaunas). 2021 Jan 11;57(1):60. doi: 10.3390/medicina57010060. PMID: 33440889; PMCID: PMC7826518.

17. Windisch, Péter & Martin, Anna & Shahbazi, Arvin & Molnár, Bálint. (2017). Reconstruction of horizontovertical alveolar defects. Presentation of a novel split-thickness flap design for guided bone regeneration: A case report with 5-year follow-up. Quintessence international (Berlin, Germany: 1985). 10.3290/j.qi.a38354.

18. Delloye C, Simon P, Nyssen-Behets C, *et al.* Perforations of cortical bone allografts improve their incorporation. Clin Orthop Relat Res 2002; 396: 240-7.

19. Canto FR, Garcia SB, Issa JP, *et al*. Influence of decortication of the recipient graft bed on graft integration and tissue neoformation in the graft-recipient bed interface. Eur Spine J 2008; 17: 706-14.

20. Boden SD, Schimandle JH, Hutton WC. An experimental lumbar intertransverse process spinal fusion model. Radiographic, histologic, and biomechanical healing characteristics. Spine (Phila Pa 1976) 1995; 20: 412-20.

21. Plonka, Alexandra & Urban, Istvan & Wang, Hom-Lay. (2018). Decision Tree for Vertical Ridge Augmentation. The International journal of periodontics & restorative dentistry. 38. 269-275. 10.11607/prd.3280.

22. Jepsen S, Schwarz F, Cordaro L, Derks J, Hämmerle CHF, Heitz-Mayfield LJ, Hernández-Alfaro F, Meijer HJA, Naenni N, Ortiz-Vigón A, Pjetursson B, Raghoebar GM, Renvert S, Rocchietta I, Roccuzzo M, Sanz-Sánchez I, Simion M, Tomasi C, Trombelli L, Urban I. Regeneration of alveolar ridge defects. Consensus report of group 4 of the 15th European Workshop on Periodontology on Bone Regeneration. J Clin Periodontol. 2019 Jun;46 Suppl 21:277-286. doi: 10.1111/jcpe.13121. PMID: 31038223.

Научни трудове на Съюза на учените в България–Пловдив. Серия Г. Медицина, фармация и дентална медицина т. XXVII. ISSN 1311-9427 (Print), ISSN 2534-9392 (On-line). 2022. Scientific works of the Union of Scientists in Bulgaria-Plovdiv, series G. Medicine, Pharmacy and Dental medicine, Vol. XXVII. ISSN 1311-9427 (Print), ISSN 2534-9392 (On-line). 2022.

ПНЕВМОЦЕЛЕ НА МАКСИЛАРЕН СИНУС – ДОКЛАД НА СЛУЧАЙ

Д-р Анастасия Желева[1]
Д-р Райчо Грозев[2]
Доц. д-р Боян Владимиров, дм[1]
1Катедра по лицево-челюстна хирургия, Факултет по дентална медицина, Медицински университет – Пловдив
2ДКЦ „Пълмед“, Пловдив

PNEUMOCELE OF THE MAXILLARY SINUS – A CASE REPORT

Anastasiya Zheleva DMD, MD[1]
Raycho Grozev DMD, MD[2]
Boyan Vladimirov DMD, MD, PhD[1]
1Department of Maxillofacial Surgery, Faculty of Dental Medicine, Medical University of Plovdiv
2DCC Pulmed, Plovdiv

Abstract
Pnemocele is a rare pathological condition which represents hyper-pneumatization of a paranasal sinus with localized or generalized expansion and thinning or defect of the sinus wall. It may result in facial deformity or displacement of the eye bulb. The frontal and sphenoidal sinuses are most commonly affected. Involvement of the maxillary sinuses is much rarer. The case of a 46-year old man with 5-year history of slowly growing swelling of the face under the right eye and intermittent pain in upper premolars on the same side is reported. Computed tomography revealed extensive pneumatization of the right maxillary sinus with an additional infraorbital extension causing expansion and thinning of the infraorbital rim. The described case is analyzed in comparison with similar conditions and pneumatized sinsuses and pneumosinus dilatans.
Keywords: maxillary sinus, pneumocele, hypersinus, pneumosinus dilatans

Въведение:
Пневмоцеле на максиларен синус е бил описан за първи път от Noyek et al. през 1974 г.[11]. Това е хипераериран синус, който се простира извън нормалните си анатомични граници и е с нормална мукоза. По неясни все още причини костната синусна стена в даден неин участък може да започне да изтънява, и именно там да се оформи необичайно костно разширение с изпъкналост навън[16]. Такива състояния са по-често описани за фронталния и сфеноидалния синус. Изключително рядко се засяга максиларният синус. Най-чести са оплакванията на пациентите от лицеви деформитети[2]. Понякога се съпътстват от локална лицева болка, тежест, изтръпване, екзофталм, птоза[3,9]. Немалък е броят на пациентите, които са асимптоматични, случайно диагностицирани по повод на други оплаквания[6,9]. В англоезичната литература са описани около тридесет подобни случая на пневмоцеле на максиларен синус. В цитираните данни най-често се засягат мъже и най-често е ангажиран десният максиларен синус.

Представя се случай на пациент с пневмоцеле на максиларен синус, с дискретен лицев деформитет и почти асимптоматично клинично развитие.

Клиничен случай

46 годишен мъж търси помощ по повод подуване на лицето под дясното око, което забелязал преди около 5 години. От тогава има минимално нарастване на подутината, не е имало колебание в размерите, не е било болезнено. Пациентът не съобщава за заболявания на синусите, лицева травма, назална обструкция. Има оплаквания от интермитентни болки в горни премоларни зъби от същата страна. Отрича придружаващи заболявания.

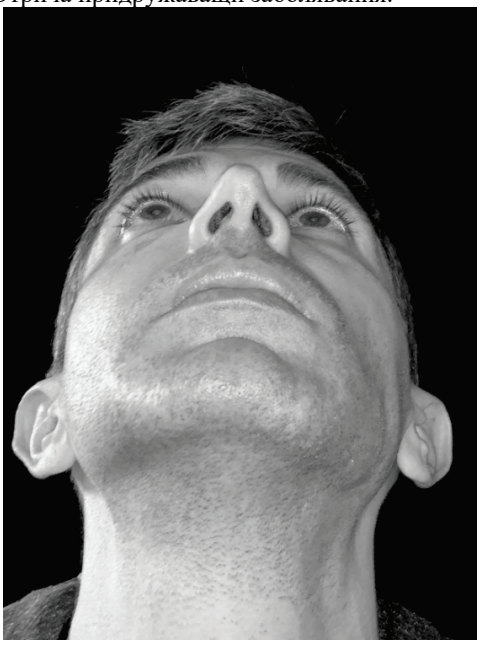

Пациентът е в добро общо състояние. Екстраорално се установява дискретна лицева асиметрия, вследствие несиметричност на долните орбитални ръбове поради по-значителна задебеленост/издуване на инфраорбиталния ръб вдясно. При палпация подутината не е болезнена, надлежащата кожа не е променена. Интраорално не се установяват отклонения при обективното изследване.

Компютърната томография установява екстензивна пневматизация на десен максиларен синус с допълнителна инфраорбитална ниша, която издува и изтънява инфраорбиталния ръб. Забележимото екзпанзивно разширение в предно–медиална посока на предната синусна стена в областта на инфраорбиталният ръб с изтъняване на костната дебелина е причина за дискретен екзофталм вдясно.

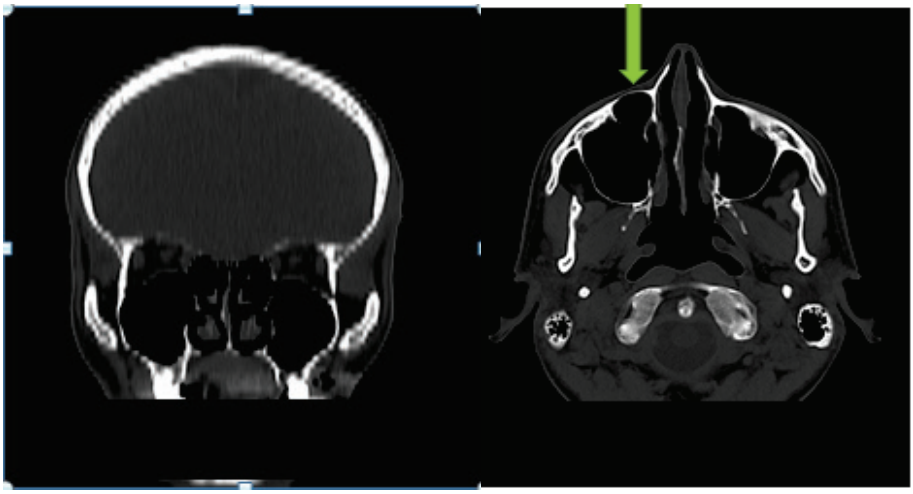

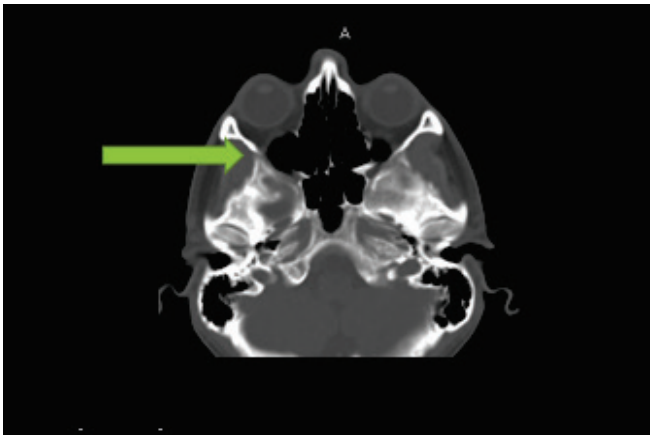

На базата на описаната клинична и рентгенологична находка в представяния случай се постави диагнозата пневмоцеле на десен максиларен синус.

Дискусия

В клиничната практика на денталните лекари, орални и лицево-челюстни хирурзи редовно се налага да се прецени степента на пневматизация на максиларните синуси. Традиционно те се разделят на склеротични (ограничена пневматизация) и пневматични. Същевременно е възможна, макар и рядка, патологична експанзия на параназалните синуси, извън рамките на нормалната анатомия.

Mayers J et al. 1898 г. първи описва това състояние[10]. През 1918 г. Benjamin използва за първи път името Pneumosinus dilatans – PSD[1]. Urken et al. 1987 разработват най-широко приетата и до днес най-използвана класификация за хипераерация на параназалните синуси[14]. Той разпределя хипераерациите в три категории, като определящи фактори са размерът на засегнатия синус спрямо нормалната анатомия на синусите и интегритета на костната стена. Трите категории са както следва:

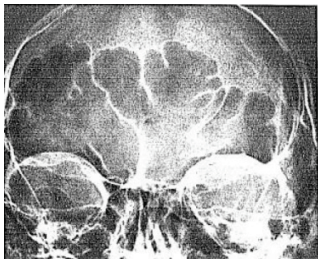

1. Хиперсинус - аериран синус, чийто размери са по-големи от обичайните, но не се разпростира отвъд нормалните граници на съответната кост. Костните стени са с нормална дебелина и нормална лигавица. Такива пациенти са клинично асимтоматични[14].

2. Пневмосинус дилатанс - аериран синус , чийто размери са по-големи от обичайните, а стените му са издути отвъд нормалните им контури. Синусната костна стена е с нормална дебелина и нормална дебелина на лигавицата. Тези пациенти са представени клинично с някой от следните симптоми: челно изпъкване, лицеви деформитети, главоболие, екзофталм, диплопия, назална обструкция, интермитентно изтръпване на група зъби, лицева болка[14].

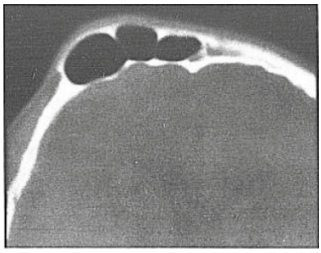

3. Пневмоцеле - аериран синус, чийто размери са по-големи от обичайните, а стените му са издути отвъд нормалните им контури, но тук има локално или по-генерализирано изтъняване на синусната костна стена. Всеки пневмосинус дилатанс може да прогресира в пневмоцеле, и основната характеристика която отличава ПСД от пневмоцеле е загубата на костна дебелина в даден участък. Именно там може да се реализира необичайно преразширение[14].

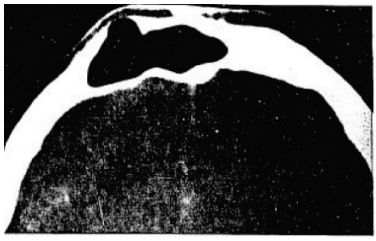

Няма единнно становище за причината за хипераерираните синуси, в частност на пневмоцеле. Спрягат се няколко хипотези: балонно–клапаннна, газ произвеждащи бактерии, генетична предразположеност, фибро–остеоидна дисрегулация, хормонална дисрегулация[2]. Най-често ползвана е клапанната хипотеза за неправилно функциониращ вид клапен механизъм в синусовият отвор, който затруднява бързото изравняване на синусовото налягане с налягането на въздуха в носа, като същевременно позволява нормалното изпразване на синусовите секрети[13,15]. Имайки предвид горепосоченото и че предно медиалната синусна стена е най- тънка, тя е най-често потърпевша, когато има промени в барометричното налягане. Някой пациенти съобщават, че патологични симптоми като болка, локална тежест, изтръпване се изявяват по време или след летене със самолет, което е в кореспонденция с балонно-клапанната теория. При докладваният пациент не са установени анамнестични или обективни данни за обструкция на естественият отвор на максиларния синус, въпреки това балонно-клапанната теория остава най-вероятна, при липсата на инфекция или фибро-остеоидни изменения.

Пневмоцеле на максиларният синус може да бъде асимтоматично[6]. Може също да бъде придружено от разнообразни симтоми: лицеви деформации, болка, локална тежест, изтръпване, очни симтоми като екзофталм, унилатерална назална обструкция, изтръпване на група зъби[3,4,9]. Подобна бедна и неспецифична симптоматика съобщава и пациентът от описания случай – дискретна деформация на лицето, болки в горни премолари от време на време.

Подходът за лечение на пневмосинус дилатанс или пневмоцеле се определя от симптомите на заболяването и необходимостта от корекция на лицевите деформитети. Асимптоматичните пациенти в повечето случаи не се нуждаят от лечение, а само от проследяване във времето[12]. При пациентите със симптоми е установено, че създаването на назоантрален прозорец или само неговото разширение води до намаляване или изчезване на оплакванията на пациентите[7,15]. Добрата вентилация на синуса и невъзможността да се задържа въздух преустановява експанзивното разширение на синусните стени. Това може да се постигне чрез ендоназален достъп и ендоназална инфундибулотомия - фунционална ендоназална синус хирургия (FESS). Така с миниинвазивна техника и най-малки тъканни поражения се достига и може да се разшири естественият отвор на максиларния синус.

При описанията случай не се идентифицира категорично причината за развитието на пневмоцеле. Ето защо се взе решение за изчаквателен подход и наблюдение.

Също така наличната деформация в докладвания случай е сравнително дискретна, че да кара пациентът да желае естетична корекция. Липсват също персистиращи оплаквания, което е друга причина за въздържане от хирургична намеса. В литературата все още не се очертава стандартна оперативна техника за корекция на лицевите деформации, предизвикани от пневмоцеле на максиларен синус. Най ползвани са редукционна остеопластика и репозиция на предна синусна стена тип „зелена клонка“ с Caldwell-Luc достъп[5,7].

Заключение.

Пневмоцеле на максиларен синус е рядко срещано състояние. То може да бъде както асимптоматично, така и с разнообразие от симптоми: лицеви деформации, очни симтоми, назална обструкция.

Не са напълно ясни причините и механизмът на развитие на това заболяване.

Именно заради неясната етиология и патогенеза на пневмоцеле на максиларен синус, няма и единно мнение за най-правилен подход в лечението на тази патология.

Книгопис:

1. Benjamin AF, Szwajkun P, Chen YR. Pneumosinus dilatans of the maxillary sinus: a report of two cases. Acta Otolaryngol 1918;1:412-422.
2. Bouguila J, Ben Rejeb M, Omezzine M, Mani R, Khochtali H. Pneumosinus dilatans: rare cause of slowly changing frontal contours. Aesthet Surg J. 2015 Mar;35(3):NP47-53.
3. Braverman I. Pneumocele of the maxillary sinus with orbital and trigeminal nerve involvement: case report and review of the literature. J Otolaryngol Head Neck Surg. 2009 Apr;38(2):E35-38.
4. Cho HS, Hong SJ, Chae HK, Kim KS. Maxillary Sinus Pneumocele Presenting as Aesthetic Deformity: A Case Report With Literature Review. Ear Nose Throat J. 2020 Jul;99(6):397-401.
5. Choi EC, Shin HS, Nam SM, Park ES, Kim YB. Surgical correction of pneumosinus dilatans of maxillary sinus. J Craniofac Surg. 2011 May;22(3):978-981.
6. Flanary CJ, Flanary VA. Maxillary sinus pneumocele. Otolaryngol Head Neck Surg. 1998 Nov;119(5):518-520.
7. Hyun SM, Min JY, Jang YJ. Reduction osteoplasty for treating pneumosinus dilatans of the maxillary sinus. J Laryngol Otol. 2013 Feb;127(2):207-210.
8. Jarvis JF. Pneumocele of the frontal and sphenoidal sinuses. J Laryngol Otol. 1974 Aug;88(8):785-793.
9. Knapp FB, Klenzner T. Pneumocele as a rare differential diagnosis in trigeminal irritation. Am J Otolaryngol. 2003 Jul-Aug;24(4):236-238.
10. Meyer J. Pneumosinus dilatans. Nederlands Tijdsschrift voor Geneeskunde 1898;11:143-148.
11. Noyek AM, Zizmor J. Pneumocele of the maxillary sinus. Arch Otolaryngol. 1974 Aug;100(2):155-156.
12. Omnell KA, Rohlin M. Pneumocele of the maxillary sinus: a case report and literature review. Dentomaxillofac Radiol. 1994 Aug;23(3):172-175.
13. Ricci JA. Pneumosinus Dilatans: Over 100 Years Without an Etiology. J Oral Maxillofac Surg. 2017 Jul;75(7):1519-1526.
14. Urken ML, Som PM, Lawson W, Edelstein D, Weber AL, Biller HF. Abnormally large frontal sinus. II. Nomenclature, pathology, and symptoms. Laryngoscope. 1987May;97:606-611.
15. Wolfensberger M, Herrmann P. The pathogenesis of maxillary sinus pneumoceles. Arch Otolaryngol Head Neck Surg. 1987 Feb;113(2):184-186.
16. Zizmor J, Bryce M, Schaffer SL, Noyek AM. Pneumocele of the maxillary sinus. A second case report. Arch Otolaryngol. 1975 Jun;101(6

Научни трудове на Съюза на учените в България–Пловдив. Серия Г. Медицина, фармация и дентална медицина т. XXVII. ISSN 1311-9427 (Print), ISSN 2534-9392 (On-line). 2022. Scientific works of the Union of Scientists in Bulgaria-Plovdiv, series G. Medicine, Pharmacy and Dental medicine, Vol. XXVII. ISSN 1311-9427 (Print), ISSN 2534-9392 (On-line). 2022.

АНКЕТНО ПРОУЧВАНЕ СРЕД ЛЕКАРИ ПО ДЕНТАЛНА МЕДИЦИНА В БЪЛГАРИЯ ОТНОСНО ФРАКТУРИРАНЕ НА ИНСТРУМЕНТИ В ЕНДОДОНТСКОТО ПРОСТРАНСТВО

Виктория Димитрова*, Силвия Димитрова*
*** Катедра "Оперативно зъболечение и ендодонтия", ФДМ, МУ-Пловдив**

QUESTIONNAIRE SURVEY AMONG DENTAL PRACTIOTIONERS IN BULGARIA ON INSTRUMENT FRACTURE IN THE ENDODONTIC SPACE

Viktoria Dimitrova*, Silviya Dimitrova*
*** Department of Operative Dentistry and Endodontics, Faculty of Dental Medicine, Medical University Plovdiv**

Abstract
Introduction: The incidence of instrument fracture is a common complication during endodontic treatment. The fragment compromises chemo-mechanical cleaning, shaping and 3D obturation of the root canal system. On the other hand, attempts at removing the instrument may result in excessive dentin sacrifice, predisposition to vertical root fracture, perforation, ledge formation etc. Aim: To determine the prevalence of endodontic instrument fracture, as well as the experience of bulgarian dental practitioners in these cases. Materials and methods: We framed an anonymous questionnaire on Google Forms, containing 20 questions. We distributed it through electronic media among 230 dental practitioners in Bulgaria. The data were collected and processed using the statistical program SPSS, chi-square analysis and Fishers' exact test. Results: 76.5% of the clinicians fracture between 1-5 instruments per year. The separation of hand-held stainless steel instruments significantly dominated (51%), followed by machine driven nickel-titanium files (24%). In 60% of cases the fragment is localized in mandibular molars, and in 38% - in maxillary molars. Fracture is most common in MB canal of mandibular molars. The majority of instruments are separated in the apical third (55%), followed by the middle (44%) and coronary third (1%). Conclusion: Knowledge about the frequency of endodontic instrument fracture is as essential as knowledge about tooth anatomy. Analysis of every clinical case and risk assessment may prevent this complication.
Keywords: broken, separated, fractured instrument, removal, retrieval, frequency, prevalence

Въведение: Фрактурирането на ендодонтски инструменти се посочва като процедурна грешка по време на ендодонтското лечение (Parashos, 2006). Фрагментът се явява препятствие за пълното почистване, оформяне и триизмерното обтуриране на кореноканалната система (Madarati, 2013), което прави прогнозата на зъба в тези случаи несигурна. Различни изследователски екипи проучват честотата на фрактуриране на ендодонтски

инструменти (Iqbal, 2006; Tzanetakis, 2008; Wu, 2011;), провеждайки различни in vitro, клинични изследвания, или ретроспективни кохортни проучвания по рентгенографски данни.

Целта на настоящото проучване е да се установят и анализират мнението, убежденията и опита на българските дентални лекари по въпроси, свързани с фрактурирането на инструменти в ендодонтското пространство.

Материал и методи: Проведена е пряка, индивидуална, анонимна анкета сред 230 лекари по дентална медицина в България, в периода септември-октомври 2021 г. Специално разработената анкетна карта е изготвена чрез приложението Google forms и съдържа 20 затворени въпроса – 17 с възможност за един отговор и 3 – за повече от един отговор. Разпространена е по електронен път до членовете на БЗС и 2 онлайн групи. Анкетираните изразяват мнение относно честота на фрактуриране на ендодонтски инструменти според вида на инструмента, зъба, кореновия канал, етапа от лечението и др. Данните са обработени статистически чрез IBM SPSS, версия 27 (2020) и Minitab версия 19 (2020). За установяване на значими тенденции беше използван тестът Хи-квадрат при величини с повече от две категории и тестът на Фишер при дихотомни величини. Статистическата значимост беше приета при допустимо ниво на грешка от I-ви тип alpha (α) = 0.05.

Резултати и обсъждане: От всички анкетирани значимо най-голям относителен дял (68%, n=157, p<0.001) съставляват работещите като общопрактикуващ ЛДМ с индивидуална практика. Разпределението на анкетираните по трудов стаж е сравнително равномерно в зададените диапазони (Фиг.1).

Фиг.1 Разпределение на респондентите спрямо профилираност на практиката и трудов стаж.

Между вида на практиката и честотата на фрактуриране, както и между стажа на ЛДМ и честотата на фрактуриране, не се установи статистически значима корелация. Все пак може да се отбележи, че най-висок процент дентални лекари, които посочват, че никога не са фрактурирали инструмент, са тези със стаж до 5 години. Това напълно потвърждава становището на Louis Grossman, че зъболекар, който не е фрактурирал пила, разширител или нервекстрактор, не е препарирал достатъчно коренови канали (Grossman, 1969).

На въпроса „ Колко често в практиката Ви се случва да фрактурирате ендодонтски инструменти в корено-каналната система?“ повечето от анкетираните посочват от 1 до 5 инструмента годишно-76.5% (n = 176, p < 0.001) (Фиг.2).

Според вида на фрактурираните инструменти значимо преобладава мнението, че най-често се фрактурират ръчни стоманени инструменти, (51%, n = 118, p < 0.001), приблизително два пъти по-малко машинни никел-титанови пили (24%, n =55) и най-рядко ръчни никел-титанови инструменти(2%, n=4) (Фиг.3). Изследваната честота от други изследователски екипи варира в различни граници: 0.7 – 7.4% за ръчни стоманени инструменти (Pettiette, 2002; Parashos, 2004; Spili P, 2005;) и 0.4 – 5% (Pettiette, 2002; Schäfer,

2004) за машинни NiTi инструменти. Отчетените разлики най-вероятно се дължат на различни критерии при изследване. Получените от нас резултати отразяват какъв процент от вече фрактурираните инструменти са от изброените видове, докато посочените автори изследват какъв процент от инструментите от даден вид се фрактурират. Заслужава да се отбележи също, че в цитираните изследвания честотата на фрактуриране на ръчни и никел-титанови инструменти е сходна. В проведеното от нас изследване, се установи два пъти по-висока честота на фрактуриране на ръчни инстументи, което е обяснимо, поради все още преобладаващата им употреба в България.

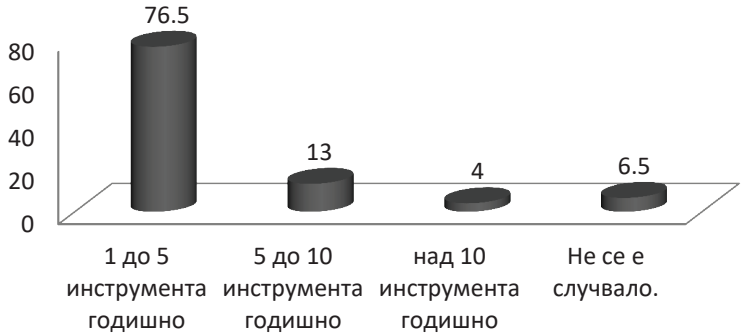

Фиг.2 Честота на фрактурирани ендодонтски инструменти в корено-каналната система.

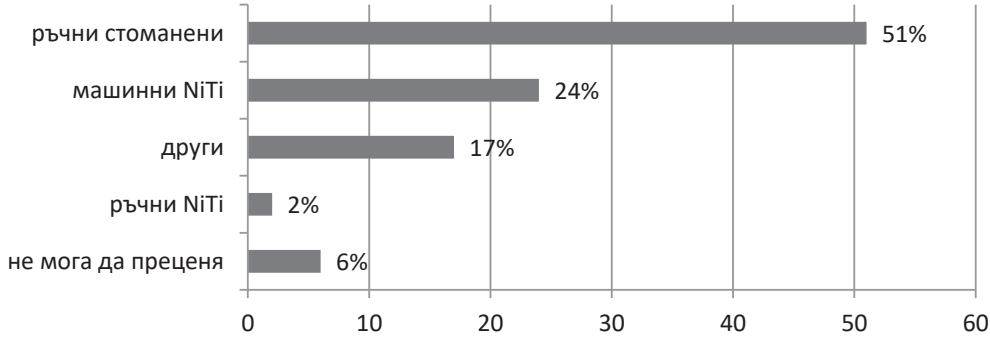

Фиг.3 Вид на фрактурираните ендодонтски инструменти.

Анкетираните посочват, че най-често инструменти се фрактурират в мандибуларни молари 60% ($n = 138$, $p < 0.001$), следвани от максиларни молари в 38% от случаите ($n = 88$), като разпределението на вида фрактурирани инструменти при двата вида молари показва сходни тенденции. Може да се обобщи, че приблизително в 98% от случаите, инструментът се фрактурира в моларите. Фрактурирани ендодонтски инструменти в мандибуларни премолари и максиларни премолари са срещани само от 1% ($n = 2$) от респондентите. Получените от нас данни потвърждават резултатите на Iqbal et al., който съобщава за честота 55,5% при мандибуларни молари и 33,3% - при максиларни молари, а вероятността за фрактуриране на инструмент при молари като почти три пъти по-голяма, отколкото при премолари. Фрактуриране на инструменти се установява най-често в MB канал на мандибуларен молар (43.50%, $n = 100$), следвани от MB1 канал на максиларен молар (34%, $n=79$), което най-често се дължи на сложна анатомия, голям ъгъл и малък радиус на кривината, малък диаметър на канала и др. Schäfer et al. (Schäfer, 2002) наблюдават

рентгенографски най-силно изразена канална извивка при МВ канал на мандибуларен молар.

По отношение честотата на фрактуриране на ендодонтски инструменти спрямо частта от кореновия канал, получените от нас резултати показват, че най-често това се случва в апикалната трета на канала (55%, n=125) (Фиг.4) и са сходни с резултатите на Iqbal (Iqbal, 2006) и Tzanetakis (Tzanetakis, 2008).

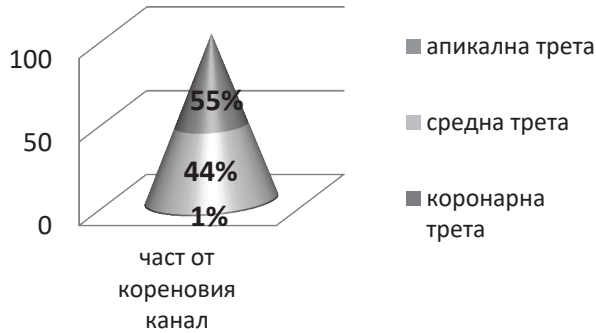

Фиг.4 Честота на фрактуриране спрямо частта от кореновия канал.

Мнозинството от респондентите (53%, n = 123) най-често фрактурират или срещат фрактурирани инструменти в областта на кривината, 36% (n=81) в областта след кривината, 2% (n=2) – преди кривината. Тези данни са очаквани, тъй-като в редица in vitro тестове за циклична умора на ротационни NiTi пили се доказва, че фрактурата възниква в точката на максимална флексия, кореспондираща с точката на най-силно закривяване на канала (Iqbal, 2006).

По отношение на етапа от ендодонтското лечение, в който най-често възниква фрактуриране на инструмент, мнозинството от анкетираните (70%, n=161) посочват механично-химичната обработка на корено-каналната система (Фиг.5), въпреки че в световната литература все още няма единно становище по въпроса кога е по-вероятно да се случи фрактурирането.

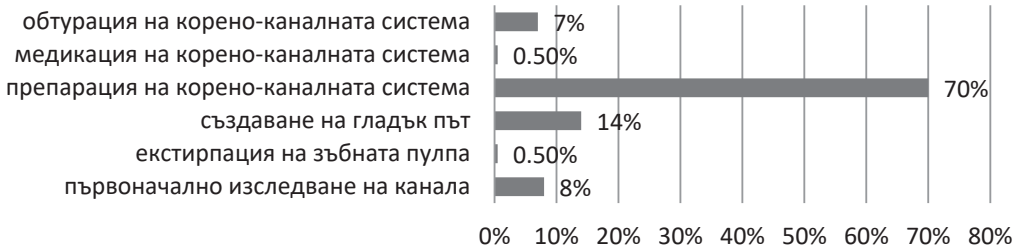

Фиг.5 Честота на фрактуриране спрямо етапа от механично-химичната обработка на корено-каналната система.

Заключение: Фрактурирането на ендодонтски инструменти е значим проблем в ежедневната практика на българските дентални лекари. Честотата и причините за фрактуриране на ендодонтски инструменти до голяма степен кореспондират с анатомичните особености на зъбите и вида на инструментите, както и познанията за тях.

Литература

Grossman LI. Guidelines for prevention of fracture of root canal instruments. Oral Surg Oral Med Oral Pathol 1969;28:746-52.
Iqbal MK, Kohli MR, Kim JS. A retrospective clinical study of incidence of root canal instrument separation in an endodontics graduate program: a PennEndo database study. J Endod. 2006;32(11):1048–52.
Madarati AA, Hunter MJ, Dummer PMH. Management of intracanal separated instruments. J Endod 2013;39:569-581.
Parashos P, Gordon I, Messer H H. Factors influencing defects of rotary nickel – titanium endodontic instruments after clinical use. J Endod 2004;30:722–725.
Parashos P, Messer HH. Rotary instrument fracture and its consequences. J Endod 2006;32&1031-43.
Pettiette M T, Connor D, Trope M. Procedural errors with the use of nickel – titanium rotary instruments in undergraduate endodontics. J Endod 2002;28:259.
Schäfer E, Diez C, Hoppe W, Tepel J. Roentgenographic investigation of frequency and degree of canal curvatures in human permanent teeth. J Endod 2002;28:211-6.
Schäfer E, Schulz – Bongert U, Tulus G. Comparison of hand stainless steel and nickel – titanium rotary instrumentation: a clinical study. J Endod 2004;30:432–435.
Spili P, Parashos P, Messer H H. The impact of instrument fracture on the outcome of endodontic treatment. J Endod 2005;31:845–850.
Tzanetakis GN, Kontakiotis EG, Maurikou DV et al. Prevelence and managementof instrument fracture in the postgraduate endodontic program at the Dental School of Athens: a five – year retrospective clinical study. J Endod 2008;34:675–8.
Wu J, Lei G, Yan M, Yu Y, Yu J, Zhang G. Instrument separation analysis of multi – used ProTaper Universal rotary system during root canal therapy. J Endod. 2011;37(6):758–63.

Научни трудове на Съюза на учените в България–Пловдив. Серия Г. Медицина, фармация и дентална медицина т. XXVII. ISSN 1311-9427 (Print), ISSN 2534-9392 (On-line). 2022. Scientific works of the Union of Scientists in Bulgaria-Plovdiv, series G. Medicine, Pharmacy and Dental medicine, Vol. XXVII. ISSN 1311-9427 (Print), ISSN 2534-9392 (On-line). 2022.

ГЕНЕТИЧНИ ПОЛИМОРФИЗМИ, СВЪРЗАНИ СЪС СИСТЕМНОТО ВЪЗПАЛЕНИЕ. ХРОНИЧНИЯ МАРГИНАЛЕН И АПИКАЛЕН ПЕРИОДОНТИТ. ОБЗОР

Богдан Кръстев, Иван Филипов, Факултет по дентална медицина, Катедра „Оперативно зъболечение и ендодонтия“, Медицински университет Пловдив

GENETIC POLYMORPHISMS, CONNECTED WITH SYSTEMIC INFLAMMATION, CHRONIC MARGINAL AND APICAL PERIODONTITIS. REVIEW

Bogdan Krastev, Ivan Filipov, Faculty of dental medicine, Department of Operative dentistry and Endodontics, Medical University Plovdiv

Abstract

Chronic periodontal and endodontic inflammatory processes have three important similarities:Both groups are chronic infections of the oral cavity;Polymicrobial infections are sharing a common microbiota with a predominance of Gram-negative microorganisms; in both disease processes there are elevated levels of cytokines that can be released into the systemic circulation in acute and chronic manifestations.

Many cytokines, matrix metalproteinases, defensins, osteoprotegerins are involved in both the pathogenesis of diabetes and periodontal and periapical diseases. They are involved in the regulation of the inflammatory process by strengthening or weakening the immune response. In addition, they affect the severity and volume of bone resorption. They can have a protective, inhibitory or destructive function on the healing process. Some of the most widely studied cytokines, defensins and metalproteinases are: interleukin-1 composite genotype, interleukin-6, interleukin-17A, beta-defensin 1, cluster differentiation 14 (CD14), tumor-necrotizing factor-alpha, Tol receptor 4 composite genotype, matrix metalproteinase 3. They are responsible for both the pathogenesis of AP and other diseases such as coronary heart disease, diabetes, ulcerative colitis, etc.

Key words: genetic polymorphisms, periodontal disease apical periodontitis, cytokines, defensins, matrix metalproteinases

Увод

Хроничните пародонтални и ендодонтски възпалителни процеси имат три важни прилики:

1. Двете групи представляват хронични инфекции на устната кухина;
2. Полимикробни инфекции са, споделящи обща микробиота с превес на Грам-отрицателните микрорганизми (Siqueira & Rôças, 2007);

3. При двата болестни процеса има повишени нива на цитокини, които могат да се освобождават в системното кръвообращение при острите и хронични им прояви. Повишени концентрации на възпалителни медиатори са открити, както в гингивалната кревикуларна течност на пациенти с пародонтална болест (ПБ), така и в периапикалните тъкани на ендодонтски ангажираните зъби.(Segura-Egea et al., 2012)(JJ et al., 2019), (Segura-Egea et al., 2015), (Daniel J. Caplan, 2004), (D. J. Caplan et al., 2006)

В тази насока може да се предположи, че апикалния периодонтит (АП) е свързан със същите системни увреждания, както при ПБ. (Eberhard et al., 2008), (Segura-Egea et al., 2012) Необходимо е да се установи, как пулпното и периапикалното здраве, и възпаление, влияят върху общото състояние на организма, и как се отразяват на хода на съпътстващите системни заболявания. Влиянието, което хроничните периапикални процеси оказват на социално-значими системни заболявания, като захарен диабет (ЗД) и исхемична болест на сърцето (ИБС), е слабо проучено. (Joshipura et al., 2003), (Fagundes et al., 2019) Освен това, липсата на научни изследвания по тази тема не разкрива потенциалния риск, ако зъби с хроничен АП бъдат запазени. Какво е значението на ендодонтското лечение за организма като цяло; последствията му и положителните ефекти, е въпрос, който предстои да се изясни. (Segura-Egea et al., 2012), (Segura-Egea et al., 2015), (Cintra et al., 2018) От друга страна, влиянието на системните заболявания и някои вредни навици, като тютюнопушене, алкохол; стрес, висок холестерол и неоптимална диета, и тяхното влияние върху здравето на пулпата и периапикалните тъкани, също трябва да бъде проучено допълнително. (Walter et al., 2012) Стриндберг (1956), в своето класическо проучване, не открива връзка между общото здравословно състояние на пациента и периапикалното здраве. Други автори (Segura-Egea et al., 2015), (Marending et al., 2005), съобщават, че реактивността на неспецифичната имунна система е важен прогностичен фактор за изхода от първичното ендодонтско лечение и резултата от релечението (P = 0,05). (Ng et al., 2008) обясняват ефекта, който нарушената неспецифична имунна система има върху заздравяването на периапикалните тъкани. Провъзпалителеният статус и нарушеният имунен отговор, свързани със системните заболявания, могат да повлияят на репаративния отговор на зъбната пулпа и периапикалното оздравяване, което пък оказва влияние върху двете основни ендодонтски променливи: разпространението на АП и честотата на кореновите лечения. Обратна връзка също е възможна.

Резултати

Множество цитокини, матриксни металпротеинази, дефензини, остеопротегерини участват, както в патогенезата на диабета, така и в тази на пародонталните и периапикалните заболявания. Те вземат участие в регулацията на възпалителния процес чрез усилване или отслабване на имунния отговор. Освен това, повлияват тежестта и обема на костната резорбция. Могат да имат протективна, инхибираща или деструктивна функция върху оздравителния процес (Silva et al., 2015), (Hienz et al., 2015), (Graunaite et al., 2011). Едни от най-широко изследваните цитокини, дефензини и металпротеинази, са: интерлевкин- 1 композитен генотип, интерлевкин- 6, интерлевкин- 17А, бета- дефензин 1, клъстърна диференциация 14 (CD14), тумор-некротизиращ фактор- алфа, Тол- подобрен рецептор 4 композитен генотип, матриксна металпротеиназа 3. Те са отговорни, както за патогенезата на АП, така и за други заболявания, като ИБС, ЗД, улцеративен колит и др.(Ishii & Yoshida, 2010), (Malik & Balkwill, 2018), (McInnes & Schett, 2007)

Интерлевкин IL-1 (IL-1)

IL-1 стимулира други имунни клетки да секретират матриксни металопротеинази (MMPs) и простагландини, които усилват възпалителните процеси в тъканите на пародонта. IL-1 е силен стимулатор на разграждането на съединителната тъкан.

Изследвани са IL-1 α - 889 единичен нуклеотиден полиморфизъм (SNP), IL-1 α + 4845 SNP, за което преди това се съобщава и в комбинация с IL-1 β +3954 C> T SNP. Наличието на T - алел във всеки от IL-1 α и IL-1 β генотипите, е свързано с тежестта на ПБ. (Kornman et al., 1997), (K-a & Prevalence, 2007), (Taylor et al., 2004), (Braz-Silva et al., 2019) Два полиморфизма- rs1800587 и rs1143634, са свързани с възпалението на пародонта. Те могат да бъдат разглеждани, като кандидат-гени, участващи в по-нататъшната оценка за риска от развитие на пародонтит. (Shao et al., 2009), (Cheng et al., 2020) Хомозиготът за алел 1 на IL-1β + 3954 е защитен фактор за пародонтит (P = 0,001). Разпространението на положителен (рисков) генотип (поне един алел 2 присъства на всяко място), е значително по-високо в случаите с пародонтит (26.06%), отколкото при контролите (9.9%) и е значително по-обвързано с пародонтит (P = 0,001), независимо от фактори като тютюнопушене, тежест на пародонтита и повишена чувствителност към АП. (López et al., 2005). Хомозиготният алел 1 на IL-1 β +3954 е по-често срещан в здравите контроли, отколкото при засегнатите пациенти, което го прави „протективен“ фактор за агресивни пародонтити (АГП). Хетерозиготният алел 2 на IL-1 β показва значителна връзка с АГП. (Quappe et al., 2004) Алел 2 на IL-1β се свързва с четирикратно увеличение на производството на IL-1β. Изследван е генния полиморфизъм на IL-1β в патогенезата на ендодонтското заболяване. Предполага се, че генният полиморфизъм (алел 2 на IL-1β) ще повлияе на отговора на гостоприемника и ще засили възпалителните реакции, предразполагащи към персистиращ АП. Специфични генетични маркери, свързани с повишена продукция на IL-1β, могат да допринесат за повишена чувствителност при АП. (Morsani et al., 2011)

Интерлевкин-6 (IL-6)

IL-6- цитокинът взема участие в голямо разнообразие от биологични функции. Произвежда се в отговор на възпалителни стимули, като тумор- некротизиращ фактор- алфа (TNF- α). Проучванията in vitro разкриват, че IL-6 присъства в мястото на АП и нивата му са пропорционални на размера на периапикалните лезии. Когато IL-6 не присъства, други цитокини като IL − 1 и TNF-α, индуцират костна резорбция.(M. M. Azuma et al., 2014) АП води до повишени нива на IL-6, който пък води до обратими промени в аортната дъга, миокарда и далака, както и до необратими промени в черния дроб. (Zhang et al., 2016) Възможно е, IL-6 c.-174G>C полиморфизма да има протективен ефект върху развитието на ПБ. (Anovazzi et al., 2010) IL-6 е регулатор на B-клетъчните отговори и е стимулатор за диференциацията на остеокластите и костната резорбция. Играе роля на инхибитор на костното формиране. Доказано е, също така, че носителите на единичен G алел, са по-предразположени към пародонтит, отколкото носителите на C / C алела. Индивидите, носещи G / G генотипа, имат повишен риск за развитие на хроничен маргинален пародонтит. Генетичните полиморфизми, отчетени при възпалителните реакции на гостоприемника към инфекциозния причинител, са почти еднакви при бактериалната вагиноза, пародонтита и преждевременното раждане, и са свързани с повишени нива на IL-6. (Srinivasan et al., 2009) IL-6 -174 G / C и -572 C / G полиморфизми са проучени в един мета-анализ, за да се определи, дали съществува връзка между IL-6 -6331 T / C полиморфизъм и риска от пародонтит. Резултатите показват, че алелът IL-6 -174 G не може да промени риска от хроничен пародонтит, но увеличава риска от агресивен пародонтит. И -72 M полиморфизъм се свързва с патогенезата на пародонтит, включително с хроничен пародонтит или агресивен пародонтитит. (Shao et al., 2009), (M. M. Azuma et al., 2014) Полиморфизмите в IL-1 β, IL-6 и IL-8 са свързани с АП. Полиморфизмите в IL-1α, IL-10 или

L-12β не са свързани с АП, независимо от използваната методология. Генотипът и разпределението на алелите на IL-1 β (+3954 C/T) генния полиморфизъм са различни в АП след лечение. (Salles et al., 2018)

Интерлевкин-17 (IL-17)

IL-17 е ключов цитокин, който се свързва с активирането на Т-клетките, стимулирайки гр а неутрофилна мобилизация и активация. Обикновено, IL-17 експресията се свързва с локални натрупвания на полиморфонуклеарни левкоцити. Експресията на IL-17 е значително по-висока при кисти, отколкото при грануломи. (Ajuz et al., 2014). IL-17 може да медиира вроден защитен имунитет към патогени или да допринесе с участие в патогенезата на възпалителни заболявания, като псориазис и ревматоиден артрит. Има мощни стимулиращи остеокластите ефекти (Zenobia & Hajishengallis, 2015) Серумните нива на TNF-α, IL-6, IL-17 и IL-23 са по-високи при плъхове с повече АП. АП повлиява хомеостазата на кръвта чрез промяна на серумните нива на възпалителни цитокини и нивата на азотен оксид.(Cintra et al., 2016) Плъхове със захарен диабет и ЗД с АП имат значително по-високи нива на IL-17, както в чернодробната, така и в бъбречната тъкан (p <0,05), в сравнение с нормогликемични и нормогликемични плъхове с АП. (Mariane Maffei Azuma et al., 2017)

Бета дефензин-1 (hBD-1)

Дефензините образуват семейство от микробиоцидни и цитотоксични пептиди, продуцирани от неутрофилите. Генът, кодиращ бета дефензин-1, е антимикробен пептид, участващ в осигуряването на устойчивостта на епителните повърхности към микробна колонизация. Генът в непосредствена близост до човешки бета дефензин-1 (hBD-1)- алфа дефензин 1, участва в патогенезата на муковисцидозата. Човешките бета-дефензини (hBD) допринасят за антимикробната активност на вродения имунитет. Могат да играят решаваща роля за податливостта към заболявания на устната кухина.(Schaefer et al., 2010) Нивата на hBD-1 са значително намалени у пациенти със ЗД тип 2 с генерализиран пародонтит (ГП) и пациенти без ЗД, но с ГП. В цялата популация нивата на hBD-1 корелират обратно пропорционално с тежестта на пародонталното заболяване. Диабетът, както и пародонтитът, влияят върху нивата на hBD-1 в кревикуларната течност (КТ).(Yilmaz et al., 2018 Експресията на hBD-1 е по-силна от тази на hBD-2 при пародонтит и периимплантит. De novo експресията на MMP-25 и -26 се свързва с пародонтално и периимплантантно възпаление. Освен това, P. Gingivalis, притежаваща трипсиноподобна протеиназа, но не и MMP-26, може да потисне hBD-1 и -2, което може да доведе до отслабен вроден имунен отговор.(Kuula et al., 2008) Проучване разкрива, че генотипът на -44 CC на hBD-1 (rs1800972) е свързан с пародонтит, особено с тежък хроничен пародонтит и с комбинирани тежък и умерен хроничен периодонтит. Не са открити статистически разлики при другите генотипове. Концентрациите на hBD-1 в КТ са значително по-ниски при лица с -44 CC генотип на hBD-1, отколкото при тези, без този генотип. Не са открити значими разлики в КТ между концентрациите на антимикробни пептиди и други генотипове. Установено е, че генотипът на -44 CC на гена hBD-1 (DEFB1 rs1800972) може да бъде свързан с чувствителността към хроничен пародонтит при японци.(Ikuta et al., 2013) За rs11362 полиморфизмите в кодоминантния и рецесивния модели, пациентите, които носят две копия на Т алела, имат значително по-нисък риск от развитие на хроничен АП (ХАП) (P = 0,040 и P = 0,031, съответно). За полиморфизма rs1799946 в DEFB1 в кодоминантните и рецесивните модели, носенето на едно копие на Т алела значително повишава риска от развитие на ХАП. Двата полиморфизма са свързани с ХАП. (Antunes et al., 2021)

Клъстер на диференция 14 (CD14)

Изследвана е връзката на полиморфизмите на гена CD14 -260C> T и TLR4 + 896A> G с АП след лечение. Данните от проучването сочат, че полиморфизмите в гените CD14 и TLR4 не влияят върху отговора на ендодонтското лечение при зъбите с АП. (Rôças et al., 2014) Използвайки TLR2- дефицитни мишки, TLR2 / TLR4- двойно дефицитни мишки и див тип Wistar мишки, се демонстрира, че мишките с липсващ TLR2 реагират силно на индуцираната от полимикробна инфекция, периапикална лезия, причинена от свръхактивиране на трансдукционния път на сигнализиране на TLR4. Откритията показват, че сигнализационната мрежа на TLR2, TLR4 и CD14 е ключов фактор за регулиране на полимикробната дентоалвеоларна инфекция и последващото разрушаване на тъканите.(Rider et al., 2016) Не е установена статистически значима връзка между CD14 C (-260) T и CD14 C (-159) T полиморфизъм, при ендодонтското или пародонталното заболяване, и ИБС. Хроничните заболявания на устната кухина могат да увеличат риска от ИБС и могат да бъдат нетрадиционен рисков фактор за сърдечните заболявания. (Pasqualini et al., 2012)

Тумор некротичен фактор-алфа (TNF- α)

CD14 е рецептор, присъстващ върху моноцити, макрофаги, неутрофили и някои дендритни клетки, които разпознават липополизахаридите на бактериалната клетъчна стена (LPS). По този начин може стимулира вродения имунен отговор чрез производство на тумор некрозис фактор- алфа (TNF- α). Съобщава се за лица, притежаващи C / C генотип на позиция -260, които имат двойно повишена предразположеност към пародонтоза. Генотипът T / T се среща и е идентифициран по-често в значително повече здрави индивиди. Генотипът T / T, също е свързан с намалено разпространение на Prevotella intermedia, която е свързана с развитието на хроничен маргинален и периапикален периодонтит. (Sahingur et al., 2011) Производството на TNF-α цитокини при -857 T алелни носители има тенденция да бъде повишено, а честотата на вариращия алел е значително по-висока при пациенти с пародонтит, отколкото при здрави лица. (Soga et al., 2003) Наблюдават се повече неутрофилни клетки при животни с изключена матриксна метаилпротеиназа -9 (MMP-9 KO- животни), отколкото при нормални мишки (P <.05). Експресионните нива на RANK, RANKL, OPG, IL-1β, TNF- α, MMP-2 и MMP-8 са увеличени в MMP-9 KO мишките (P <.05). MMP-9 KO животните развиват по-големи периапикални лезии с по-голяма възпалителна реакция, което показва важна роля на MMP-9 в имунната и възпалителна реакция на гостоприемника към кореновия канал и перирадикуларната инфекция.(Wan et al., 2014) TNF-α ефективно инхибира индуцирано от костно морфогенен протеин -9(BMP-9) ектопично образуване на кост in vivo. TNF-α играе важна роля в периапикалния костен дефект по време на възпалителната фаза и инхибира индуцираната от BMP-9 остеобластна диференциация на зъбната папила, която може да бъде частично обърната от високите нива на BMP-9. (Wang et al., 2017) Проучванията не демонстрират връзка между АП и TNF-α -308 G>A SNP. Демонстрира се връзката между разпределението на генотипа и АП фенотипа. Ролята на TNF-α -308 G>A SNP в АП фенотипите е спорна.(Salles et al., 2018) GSTM и GSTT делеционните полиморфизми, както и TNF-α (-308 G/A) SNP, са свързани с повишен риск, докато IL-1β (-511 C/T) полиморфизмът намалява риска от развитие на АП. Полиморфизмите на GSTT и TNF-α, също, изглежда модулират риска от EBV инфекция при сръбски пациенти с АП. (Jakovljevic et al., 2020)

Toll- подобен рецептор- 4 (TLR-4)

Тол- подобните рецептори (TLRs) са сигнални молекули, които са от съществено значение за клетъчния отговор на липополизахаридите на бактериалната клетъчна стена (LPS) и се разглеждат, като важни свързващи елементи между вродения и придобит имунен отговор. Показано е, че експресията на цитокини на TLR-4 се увеличава, както в макрофагите, така и в гингивалните фибробласти, разположени във възпалени гингивални тъкани, което показва

нейното значение за възпалителния процес. Проучванията показват, че два варианта на TLR-4, 896 A> G и 1196 C> T, често се унаследяват заедно, а индивидите, които унаследяват съставен генотип, съдържащ алела 896 G, са хипореагиращи на LPS-стимулация. (Schröder et al., 2005) В контролирано изследване е оценена честотата и потенциалната роля на два често срещани полиморфизма на гена на TLR-4; Thr399Ile (1196 C> T) и Asp299Gly (+896 A> G), при 50 пациента с остър апикален абсцес, като случаи; и 50 пациента с асимптоматичен АП, като контроли. За полиморфизма на Asp299Gly не е открит индивид с мутантния алел в ескпериментални случаи или контролните групи. Резултатите показват възможна роля за Thr399Ile полиморфизъм при остри фази на абсцес при АП. (Miri-Moghaddam et al., 2017) Описани са различни функционални ефективни полиморфизми за гена TLR- 4 (Asp299Gly; Thr399Ile) и за гена TLR- 2 (Arg677Trp, Arg753Gln), които са свързани с нарушена трансдукция на липополизахаридния сигнал. Изследвани са на Asp299Gly и Thr399Ile на гена TLR- 4 и мутацията на Arg677Trp и Arg753Gln на гена TLR- 2. Разпространението на мутантния алел на Asp299Gly и Thr399Ile е 4,1% (10/244) и 4,5% (11/244) сред пациентите с пародонтит. (Folwaczny et al., 2004) Експресията на TLR-4 се открива в човешките периодонтални лигаментни клетки. Лечението с LPS повишава експресията на 12 гена (повече от два пъти), включително TLR-4, TLR-5, TLR-7, Pellino- 1, колони-стимулиращ фактор- 2 (CSF-2) и IL-6. В допълнение, експресията на 15 гена е намалена (по-малко или равна на два пъти), включително Fos, LY64 и LY86. Показано е, че регулацията на IL-6 чрез лечение с липополизахарид зависи от TLR-4. Този модел на генна експресия показва, че патогените могат да задействат TLR-4 сигнализиране и да причинят пародонтит. Манипулирането на TLR-4- сигнализирането може да се превърне в една от признатите терапии на хроничния пародонтит. (Sun et al., 2008) Предполага се, че при мишки с пародонтит и мутация на TLR-4 със загуба на функция, които били на диета с високо съдържание на мазнини, може да се стигне до подобрена глюкозна хомеостаза в сравнение с животни от див тип, които са с пародонтит, хранени с храна с високо съдържание на мазнини. TLR-4 LOF мутацията частично предпазва от алвеоларна костна загуба и подобрява глюкозната хомеостаза при мишки с пародонтит, хранени с високомазнинна диета. (Watanabe et al., 2011) Резултатите показват, че мишки с дефицит на TLR-4 развиват по-лек пародонтит след инфекция с A. actinomycetemcomitans, характеризиращ се със значително по-малка костна загуба и миграция на възпалителни клетки към тъканите на пародонта. Отсъствието на TLR-4, обаче, улеснява разпространението на A. actinomycetemcomitans. (Lima et al., 2010)

Матриксни метал протеинази (MMPs)

MMPs участва в най- важния път на тъканна деструкция в резултат на пародонтоза. Основната функция на MMPs е патологичното разпадане на извънклетъчния матрикс, най-важния компонент от които е колаген тип I, който се намира в пародонталния лигамент и алвеоларната костна органична матрица. Проучванията сочат, че индивидите с 5A / 5A генотип са приблизително два до три пъти по-склонни да развият пародонтит, отколкото индивиди с 5A / 6A или 6A / 6A генотипове. (Letra et al., 2012) Рентгенологично инхибирането на MMP увеличава размера на периапикалната лезия със 70% и 34% след 2 и 4 седмици (P <0,05 след 2 седмици). При хистологичните измервания размера на лезията се увеличава с инхибиране на MMP с 26% и 8% след 2 и 4 седмици съответно. Инхибирането на MMP засяга пулпното и периапикално възпаление, увеличавайки скоростта на разпространение на некрозата в кореновите канали и скоростта на образуване на периапикалната лезия.(Tjäderhane et al., 2007) Проучена е връзката между единичните нуклеотидни полиморфизми на гени, кодиращи MMP-1, -3, -9 и циклооксигеназа-2 (COX-2) на субектите. Изследвано е производството на протеин на MMPs, COX-2 и растежният фактор на съдовия ендотел (VEGF). ELISA се използва за определяне на производството на протеин на MMPs, COX-2 и VEGF. 2G / 2G генотип на MMP-1, пациентите с пародонтит

имат честота от 28%, а контролата показва само 3%. 5A / 5A генотип на MMP-3, пациентите с пародонтит са с по-висока честота от 55% от контролните 40%. C / C на генотип MMP-9, пациентите с пародонтит са с по-висока честота от 51% в сравнение с контролните 17%. C / C на генотип COX-2, пациентите с пародонтит демонстрират честота 28%, а контролата - 3%. Анализът определя значителна разлика (p <0,001) в производството на протеин между изследваните и контролни проби за биомаркерите (Loo et al., 2011) MMP-1, MMP-2, MMP-3 и MMP-8 са свързани с по-висок риск от периапикални лезии. Освен това, MMPs 1, 2, 3, 7, 8, 9, 13, 14, 16 и 25 и TIMP 1, 2, 3 и 4 могат да играят важна роля в прогресията на периапикалните лезии. Резултатите показват, че има разлики в честотите на алелите и генотипа на полиморфизмите на MMP-8 -799 C/T между пациенти с хроничен апикален периодонтит и контроли (p <0,05). Също така това проучване предполага, че полиморфизмът на MMP-8 -799 C/T е риск за експресия на ХАП (OR=8.27<3.44<OR<20.26). (Evrosimovska B et.al . 2015)

Дискусия

Установено е, че полиморфизмът на IL-1α -889 е в пълна връзка с IL-1α +4845 полиморфизъм, за който вече е съобщено, че в комбинация с IL-1β +3954 C> T увеличава тежестта на протичане на пародонтозата. Многобройни проучвания съобщават, че наличието на T алел във всеки от IL-1α и IL-1β генотипите, са свързани с тежестта на пародонтозата. Предстои да се установи дали полиморфизмът на алел 2 на IL-1β е свързан с по висока честота на ендодонтските лечения, както и по продължителен период на оздравяване след тях.

Доказано е че носителите на единичен G алел са по-предразположени към пародонтит, отколкото носителите на C / C алела. Индивидите, носещи G / G генотипа, имат повишен риск от развитие на хроничен маргинален пародонтит. Трябва да се проследи дали освен увеличен риск за АГП полиморфизмът IL-6 -174 G, води до по тежко протичане на АП.

Съобщава се, че IL-17α G / A и A / A генотипове присъстват по-често при пациенти с пародонтит, отколкото G / G генотипа. Алелът A на IL-17α също е свързан с по-утежнени клинични параметри на ПБ, като дълбочина на джоба при сондиране, загуба на клиничен атачмънт и засилено възпаление на венците.Трябва да се оцени как нивата на кръвната захар влияят върху нивата на IL-17 и степента на костната резорбция при ПБ и АП

Вариантът -44 CC , G> A (гуанин до аденин) полиморфизъм в триглавия алел на този нетранслиран (непознат) участък на този ген е свързан с повишен риск, както за хроничен, така и за агресивен пародонтит. Трябва да се докаже дали rs11362- полиморфизмите в кодоминантния и рецесивния модели, пациентите, с две копия на T алела, са протектирани от развитие на хроничен АП (ХАП) и дали полиморфизмът rs1799946 в с едно копие на T алела води до по-протрахирано оздравяване на ХП.

Съобщава се за лица, притежаващи C / C генотип на позиция -260, които имат двойно повишена предразположеност към пародонтоза. Генотипът T / T се среща и е идентифициран по-често в значително повече при здрави индивиди. Генотипът T / T също е свързано с намалено разпространение на Prevotella intermedia, която е свързана с развитието на хроничен маргинален и периапикален периодонтит. Предстои да се изследва в кохортни проучвания дали CD14 C (-260) T и CD14 C (-159) T полиморфизъм, са свързани с по-висок риск от орални, пародонтални или сърдечно съдови заболявания.

Производството на TNF- α цитокина при носители на алели -857 7 C>T, има тенденция да бъде повишена и се съобщава, че честотата на вариативния алел е значително по-висока при пациенти с пародонтит, отколкото при здрави субекти. Необходимо е да се изясни ролята на

TNF-α -308 G>A в развитието на АП и дали полиморфизмът на IL-1β играе протективна роля срешу него.

Проучванията показват, че два полиморфизма на TLR-4, 896 A> G и 1196 C> T, често се унаследяват заедно. Лица, които унаследяват този композитен генотип, съдържащ алела 896 G, реагират по- слабо на LPS стимулация. Трябва да се установи дали TLR-4 LOF мутацията води до по-нисък риск от развитие на АП при мишки и хора. Трябва да се проучи дали изключването на TLR-4 сигнализацията влияе на разпространението на E. Coli, P. intermedia, P. gingivalis, както и други бактери в АП лезии и системното кръвообращение.

Проучванията съобщават, че при лица с генотип 5A / 5A има приблизително два до три пъти по-голяма вероятност да развият пародонтоза, отколкото при индивиди с 5A / 6A или 6A / 6A генотипове. Трябва да се открие дали полиморфизмът MMP-8 -799 C/T е свързан с по-голяма екпресия на ХАП при пациенти с ендодонтско лечение и какъв е оздравителният изход при такива пациенти.

Заключение

Предстои да се направят допълнителни проучвания, както кохортни, така и срезови, за да се оцени взаимодействието и влиянието на гореизброените цитокини и фактори на възпалението. . помежду им. Техният комбиниран ефект върху честотата на ендодонтските лечения, наличието на ХАП и изхода от лечение е въпрос, който предстои да бъде доказан. Не е оценено влиянието на факторите на средата, както и типа връзка и влияние, която полиморфизмите имат с възникването, хода и края на определено системно заболяване.

Литературна справка

Ajuz, N. C., Antunes, H., Mendonça, T. A., Pires, F. R., Siqueira, J. F., & Armada, L. (2014). Immunoexpression of interleukin 17 in apical periodontitis lesions. *Journal of Endodontics*. https://doi.org/10.1016/j.joen.2014.03.024

Anovazzi, G., Kim, Y. J., Viana, A. C., Curtis, K. M. C., Orrico, S. R. P., Cirelli, J. A., & Scarel-Caminaga, R. M. (2010). Polymorphisms and Haplotypes in the Interleukin-4 Gene are Associated With Chronic Periodontitis in a Brazilian Population . *Journal of Periodontology*. https://doi.org/10.1902/jop.2009.090392

Antunes, L. S., Carvalho, L., Petean, I. B. F., Antunes, L. A., Freitas, J. V., Salles, A. G., Olej, B., Oliveira, D. S. B., Küchler, E. C., & Sousa-Neto, M. D. (2021). Association between genetic polymorphisms in the promoter region of the defensin beta 1 gene and persistent apical periodontitis. *International Endodontic Journal*, *54*(1), 38–45. https://doi.org/10.1111/IEJ.13401

Azuma, M. M., Samuel, R. O., Gomes-Filho, J. E., Dezan-Junior, E., & Cintra, L. T. A. (2014). The role of IL-6 on apical periodontitis: A systematic review. *International Endodontic Journal*. https://doi.org/10.1111/iej.12196

Azuma, Mariane Maffei, Gomes-Filho, J. E., Prieto, A. K. C., Samuel, R. O., de Lima, V. M. F., Sumida, D. H., Ervolino, E., & Cintra, L. T. A. (2017). Diabetes increases interleukin-17 levels in periapical, hepatic, and renal tissues in rats. *Archives of Oral Biology*. https://doi.org/10.1016/j.archoralbio.2017.08.001

Braz-Silva, P. H., Bergamini, M. L., Mardegan, A. P., De Rosa, C. S., Hasseus, B., & Jonasson, P. (2019). Inflammatory profile of chronic apical periodontitis: a literature review. In *Acta*

Odontologica Scandinavica (Vol. 77, Issue 3, pp. 173–180). Taylor and Francis Ltd. https://doi.org/10.1080/00016357.2018.1521005

Caplan, D. J., Chasen, J. B., Krall, E. A., Cai, J., Kang, S., Garcia, R. I., Offenbacher, S., & Beck, J. D. (2006). Lesions of endodontic origin and risk of coronary heart disease. *Journal of Dental Research*, *85*(11), 996–1000. https://doi.org/10.1177/154405910608501104

Caplan, Daniel J. (2004). Epidemiologic issues in studies of association between apical periodontitis and systemic health. *Endodontic Topics*, *8*(1), 15–35. https://doi.org/10.1111/j.1601-1546.2004.00087.x

Cheng, R., Wu, Z., Li, M., Shao, M., & Hu, T. (2020). Interleukin-1β is a potential therapeutic target for periodontitis: a narrative review. In *International Journal of Oral Science* (Vol. 12, Issue 1, pp. 1–9). Springer Nature. https://doi.org/10.1038/s41368-019-0068-8

Cintra, L. T. A., Estrela, C., Azuma, M. M., Queiroz, índia O. de A., Kawai, T., & Gomes-Filho, J. E. (2018). Endodontic medicine: Interrelationships among apical periodontitis, systemic disorders, and tissue responses of dental materials. *Brazilian Oral Research*. https://doi.org/10.1590/1807-3107bor-2018.vol32.0068

Cintra, L. T. A., Samuel, R. O., Azuma, M. M., De Queiróz, A. O. S., Ervolino, E., Sumida, D. H., De Lima, V. M. F., & Gomes-Filho, J. E. (2016). Multiple Apical Periodontitis Influences Serum Levels of Cytokines and Nitric Oxide. *Journal of Endodontics*. https://doi.org/10.1016/j.joen.2016.01.022

Eberhard, J., Jepsen, S., Jervøe-Storm, P.-M., Needleman, I., & Worthington, H. V. (2008). Full-mouth disinfection for the treatment of adult chronic periodontitis. In J. Eberhard (Ed.), *Cochrane Database of Systematic Reviews* (Issue 1, p. CD004622). John Wiley & Sons, Ltd. https://doi.org/10.1002/14651858.CD004622.pub2

Fagundes, N. C. F., Almeida, A. P. C. P. S. C., Vilhena, K. F. B., Magno, M. B., Maia, L. C., & Lima, R. R. (2019). Periodontitis As A Risk Factor For Stroke: A Systematic Review And Meta-Analysis. *Vascular Health and Risk Management*, *15*, 519–532. https://doi.org/10.2147/VHRM.S204097

Folwaczny, M., Glas, J., Török, H. P., Limbersky, O., & Folwaczny, C. (2004). Toll-like receptor (TLR) 2 and 4 mutations in periodontal disease. *Clinical and Experimental Immunology*. https://doi.org/10.1111/j.1365-2249.2004.02383.x

Graunaite, I., Lodiene, G., & Maciulskiene, V. (2011). Pathogenesis of Apical Periodontitis: a Literature Review. *Journal of Oral and Maxillofacial Research*, *2*(4). https://doi.org/10.5037/jomr.2011.2401

Hienz, S. A., Paliwal, S., & Ivanovski, S. (2015). Mechanisms of Bone Resorption in Periodontitis. *Journal of Immunology Research*, *2015*, 615486. https://doi.org/10.1155/2015/615486

Ikuta, T., Inagaki, Y., Tanaka, K., Saito, T., Nakajima, Y., Bando, M., Kido, J. ichi, & Nagata, T. (2013). Gene polymorphism of β-defensin-1 is associated with susceptibility to periodontitis in Japanese. *Odontology*, *103*(1), 66–74. https://doi.org/10.1007/s10266-013-0139-9

Ishii, H., & Yoshida, M. (2010). Inflammatory cytokines. In *Nippon rinsho. Japanese journal of clinical medicine*. https://doi.org/10.1046/j.1471-4159.2000.740457.x

Jakovljevic, A., Nikolic, N., Carkic, J., Beljic-Ivanovic, K., Soldatovic, I., Miletic, M., Andric, M.,

& Milasin, J. (2020). Association of polymorphisms in TNF-α, IL-1β, GSTM and GSTT genes with apical periodontitis: is there a link with herpesviral infection? *International Endodontic Journal*, *53*(7), 895–904. https://doi.org/10.1111/IEJ.13298

JJ, S.-E., D, C.-B., MC, J.-S., & J, M.-G. (2019). Endodontics and diabetes: association versus causation. *International Endodontic Journal*, *52*(6), 790–802. https://doi.org/10.1111/IEJ.13079

Joshipura, K. J., Hung, H. C., Rimm, E. B., Willett, W. C., & Ascherio, A. (2003). Periodontal disease, tooth loss, and incidence of ischemic stroke. *Stroke*, *34*(1), 47–52. https://doi.org/10.1161/01.STR.0000052974.79428.0C

K-a, H., & Prevalence, S. G. (2007). OPG and IL-1 gene polymorphisms in chronic periodontitis. *J Clin Periodontol*, *34*, 823–827. https://doi.org/10.1111/j.1600-051X.2007.01132.x

Kornman, K. S., Crane, A., Wang, H.-Y., Giovlne, F. S. d., Newman, M. G., Pirk, F. W., Wilson, T. G., Higginbottom, F. L., & Duff, G. W. (1997). The interleukin-1 genotype as a severity factor in adult periodontal disease. *Journal of Clinical Periodontology*, *24*(1), 72–77. https://doi.org/10.1111/j.1600-051X.1997.tb01187.x

Kuula, H., Salo, T., Pirilä, E., Hagström, J., Luomanen, M., Gutierrez-Fernandez, A., Romanos, G. E., & Sorsa, T. (2008). Human β-defensin-1 and -2 and matrix metalloproteinase-25 and -26 expression in chronic and aggressive periodontitis and in peri-implantitis. *Archives of Oral Biology*, *53*(2), 175–186. https://doi.org/10.1016/j.archoralbio.2007.09.010

Letra, A., Silva, R. M., Rylands, R. J., Silveira, E. M., De Souza, A. P., Wendell, S. K., Garlet, G. P., & Vieira, A. R. (2012). MMP3 and TIMP1 variants contribute to chronic periodontitis and may be implicated in disease progression. *Journal of Clinical Periodontology*. https://doi.org/10.1111/j.1600-051X.2012.01902.x

Lima, H. R., Gelani, V., Fernandes, A. P., Gasparoto, T. H., Torres, S. A., Santos, C. F., Garlet, G. P., Da Silva, J. S., & Campanelli, A. P. (2010). The essential role of toll like receptor-4 in the control of Aggregatibacter actinomycetemcomitans infection in mice. *Journal of Clinical Periodontology*. https://doi.org/10.1111/j.1600-051X.2009.01531.x

Loo, W. T. Y., Wang, M., Jin, L. J., Cheung, M. N. B., & Li, G. R. (2011). Association of matrix metalloproteinase (MMP-1, MMP-3 and MMP-9) and cyclooxygenase-2 gene polymorphisms and their proteins with chronic periodontitis. *Archives of Oral Biology*. https://doi.org/10.1016/j.archoralbio.2011.03.011

López, N. J., Jara, L., & Valenzuela, C. Y. (2005). Association of Interleukin-1 Polymorphisms With Periodontal Disease. *Journal of Periodontology*. https://doi.org/10.1902/jop.2005.76.2.234

Malik, S. T. A., & Balkwill, F. R. (2018). Cytokines. In *The Nude Mouse in Oncology Research*. https://doi.org/10.1201/9781351077217

Marending, M., Peters, O. A., & Zehnder, M. (2005). Factors affecting the outcome of orthograde root canal therapy in a general dentistry hospital practice. *Oral Surgery, Oral Medicine, Oral Pathology, Oral Radiology, and Endodontics*, *99*(1), 119–124. https://doi.org/10.1016/j.tripleo.2004.06.065

McInnes, I. B., & Schett, G. (2007). Cytokines in the pathogenesis of rheumatoid arthritis. In *Nature Reviews Immunology*. https://doi.org/10.1038/nri2094

Miri-Moghaddam, E., Farhad-Mollashahi, N., Baghaee, E., Bazi, A., & Garme, Y. (2017). Role of Thr399Ile and Asp299Gly polymorphisms of toll-like receptor-4 gene in acute dental abscess. *Journal of Clinical and Experimental Dentistry*. https://doi.org/10.4317/jced.53190

Morsani, J. M., Aminoshariae, A., Han, Y. W., Montagnese, T. A., & Mickel, A. (2011). Genetic predisposition to persistent apical periodontitis. *Journal of Endodontics*, *37*(4), 455–459. https://doi.org/10.1016/j.joen.2011.01.009

Ng, Y. L., Mann, V., & Gulabivala, K. (2008). Outcome of secondary root canal treatment: A systematic review of the literature. In *International Endodontic Journal* (Vol. 41, Issue 12, pp. 1026–1046). https://doi.org/10.1111/j.1365-2591.2008.01484.x

Pasqualini, D., Bergandi, L., Palumbo, L., Borraccino, A., Dambra, V., Alovisi, M., Migliaretti, G., Ferraro, G., Ghigo, D., Bergerone, S., Scotti, N., Aimetti, M., & Berutti, E. (2012). Association among oral health, apical periodontitis, CD14 polymorphisms, and coronary heart disease in middle-aged adults. *Journal of Endodontics*, *38*(12), 1570–1577. https://doi.org/10.1016/j.joen.2012.08.013

Quappe, L., Jara, L., & López, N. J. (2004). Association of Interleukin-1 Polymorphisms With Aggressive Periodontitis. *Journal of Periodontology*. https://doi.org/10.1902/jop.2004.75.11.1509

Rider, D., Furusho, H., Xu, S., Trachtenberg, A. J., Kuo, W. P., Hirai, K., Susa, M., Bahammam, L., Stashenko, P., Fujimura, A., & Sasaki, H. (2016). Elevated CD14 (Cluster of Differentiation 14) and Toll-Like Receptor (TLR) 4 Signaling Deteriorate Periapical Inflammation in TLR2 Deficient Mice. *Anatomical Record*. https://doi.org/10.1002/ar.23383

Rôças, I. N., Siqueira, J. F., Del Aguila, C. A., Provenzano, J. C., Guilherme, B. P. S., & Gonçalves, L. S. (2014). Polymorphism of the CD14 and TLR4 genes and post-treatment apical periodontitis. *Journal of Endodontics*. https://doi.org/10.1016/j.joen.2013.10.006

Sahingur, S. E., Xia, X.-J., Gunsolley, J., Schenkein, H. A., Genco, R. J., & De Nardin, E. (2011). Single nucleotide polymorphisms of pattern recognition receptors and chronic periodontitis. *Journal of Periodontal Research*, *46*(2), 184–192. https://doi.org/10.1111/j.1600-0765.2010.01327.x

Salles, A. G., Antunes, L. A. A., Küchler, E. C., & Antunes, L. S. (2018). Association between Apical Periodontitis and Interleukin Gene Polymorphisms: A Systematic Review and Meta-analysis. *Journal of Endodontics*, *44*(3), 355–362. https://doi.org/10.1016/J.JOEN.2017.11.001

Schaefer, A. S., Richter, G. M., Nothnagel, M., Laine, M. L., Rühling, A., Schäfer, C., Cordes, N., Noack, B., Folwaczny, M., Glas, J., Dörfer, C., Dommisch, H., Groessner-Schreiber, B., Jepsen, S., Loos, B. G., & Schreiber, S. (2010). A 3′ UTR transition within DEFB1 is associated with chronic and aggressive periodontitis. *Genes and Immunity*. https://doi.org/10.1038/gene.2009.75

Schröder, N. W. J., Meister, D., Wolff, V., Christan, C., Kaner, D., Haban, V., Purucker, P., Hermann, C., Moter, A., Göbel, U. B., & Schumann, R. R. (2005). Chronic periodontal disease is associated with single-nucleotide polymorphisms of the human TLR-4 gene. *Genes and Immunity*. https://doi.org/10.1038/sj.gene.6364221

Segura-Egea, J. J., Castellanos-Cosano, L., Machuca, G., López-López, J., Martín-González, J., Velasco-Ortega, E., Sánchez-Domínguez, B., & López-Frías, F. J. (2012). Diabetes mellitus, periapical inflammation and endodontic treatment outcome. In *Medicina Oral, Patologia*

Oral y Cirugia Bucal (Vol. 17, Issue 2, pp. 356–361). Medicina Oral S.L. https://doi.org/10.4317/medoral.17452

Segura-Egea, J. J., Martín-González, J., & Castellanos-Cosano, L. (2015). Endodontic medicine: Connections between apical periodontitis and systemic diseases. *International Endodontic Journal*. https://doi.org/10.1111/iej.12507

Shao, M. Y., Huang, P., Cheng, R., & Hu, T. (2009). Interleukin-6 polymorphisms modify the risk of periodontitis: A systematic review and meta-analysis. In *Journal of Zhejiang University: Science B* (Vol. 10, Issue 12, pp. 920–927). Zhejiang University Press. https://doi.org/10.1631/jzus.B0920279

Silva, N., Abusleme, L., Bravo, D., Dutzan, N., Garcia-Sesnich, J., Vernal, R., Hernández, M., & Gamonal, J. (2015). Host response mechanisms in periodontal diseases. *Journal of Applied Oral Science*. https://doi.org/10.1590/1678-775720140259

Soga, Y., Nishimura, F., Ohyama, H., Maeda, H., Takashiba, S., & Murayama, Y. (2003). Tumor necrosis factor-alpha gene (TNF-α) -1031/ -863, -857 single-nucleotide polymorphisms (SNPs) are associated with severe adult periodontitis in Japanese. *Journal of Clinical Periodontology*, *30*(6), 524–531. https://doi.org/10.1034/j.1600-051X.2003.00287.x

Srinivasan, U., Misra, D., Marazita, M. L., & Foxman, B. (2009). Vaginal and oral microbes, host genotype and preterm birth. *Medical Hypotheses*, *73*(6), 963–975. https://doi.org/10.1016/j.mehy.2009.06.017

Sun, Y., Shu, R., Zhang, M. Z., & Wu, A. P. (2008). Toll-like receptor 4 signaling plays a role in triggering periodontal infection. *FEMS Immunology and Medical Microbiology*. https://doi.org/10.1111/j.1574-695X.2008.00386.x

Taylor, J. J., Preshaw, P. M., & Donaldson, P. T. (2004). Cytokine gene polymorphism and immunoregulation in periodontal disease. *Periodontology 2000*, *35*(1), 158–182. https://doi.org/10.1111/j.0906-6713.2004.003561.x

Tjäderhane, L., Hotakainen, T., Kinnunen, S., Ahonen, M., & Salo, T. (2007). The effect of chemical inhibition of matrix metalloproteinases on the size of experimentally induced apical periodontitis. *International Endodontic Journal*. https://doi.org/10.1111/j.0143-2885.2007.01223.x

Walter, C., Rodriguez, F. R., Taner, B., Hecker, H., & Weiger, R. (2012). Association of tobacco use and periapical pathosis - a systematic review. *International Endodontic Journal*, *45*(12), 1065–1073. https://doi.org/10.1111/j.1365-2591.2012.02072.x

Wan, C., Yuan, G., Yang, J., Sun, Q., Zhang, L., Zhang, J., Zhang, L., & Chen, Z. (2014). Mmp9 deficiency increased the size of experimentally induced apical periodontitis. *Journal of Endodontics*. https://doi.org/10.1016/j.joen.2014.01.003

Wang, F., Jiang, Y., Huang, X., Liu, Q., Zhang, Y., Luo, W., Zhang, F., Zhou, P., Lin, J., & Zhang, H. (2017). Pro-inflammatory cytokine TNF-α attenuates BMP9-induced osteo/ odontoblastic differentiation of the Stem Cells of Dental Apical Papilla (SCAPs). *Cellular Physiology and Biochemistry*. https://doi.org/10.1159/000471865

Watanabe, K., Iizuka, T., Adeleke, A., Pham, L., Shlimon, A. E., Yasin, M., Horvath, P., & Unterman, T. G. (2011). Involvement of toll-like receptor 4 in alveolar bone loss and glucose homeostasis in experimental periodontitis. *Journal of Periodontal Research*. https://doi.org/10.1111/j.1600-0765.2010.01304.x

Yilmaz, D., Caglayan, F., Buber, E., Könönen, E., Aksoy, Y., Gursoy, U. K., & Guncu, G. N. (2018). Gingival crevicular fluid levels of human beta-defensin-1 in type 2 diabetes mellitus and periodontitis. *Clinical Oral Investigations*, *22*(5), 2135–2140. https://doi.org/10.1007/s00784-018-2469-z

Zenobia, C., & Hajishengallis, G. (2015). Basic biology and role of interleukin-17 in immunity and inflammation. *Periodontology 2000*. https://doi.org/10.1111/prd.12083

Zhang, J., Huang, X., Lu, B., Zhang, C., & Cai, Z. (2016). Can apical periodontitis affect serum levels of CRP, IL-2, and IL-6 as well as induce pathological changes in remote organs? *Clinical Oral Investigations*, *20*(7), 1617–1624. https://doi.org/10.1007/s00784-015-1646-6

Научни трудове на Съюза на учените в България–Пловдив. Серия Г. Медицина, фармация и дентална медицина т. XXVII. ISSN 1311-9427 (Print), ISSN 2534-9392 (On-line). 2022. Scientific works of the Union of Scientists in Bulgaria-Plovdiv, series G. Medicine, Pharmacy and Dental medicine, Vol. XXVII. ISSN 1311-9427 (Print), ISSN 2534-9392 (On-line). 2022.

РАННИ РЕЗУЛТАТИ НА ДВЕ ОПЕРАТИВНИ ТЕХНИКИ ПРИ ПАЦИЕНТИ С ВРОДЕНА ЦЕПНАТИНА НА НЕБЦЕТО

Костадин Гигов[1] , Петра Кавраджиева[2] , Юрий Анастасов[1]

1. Катедра по пропедевтика на хирургичните болести – Отделение по пластична, възстановителна и естетична хирургия за деца, УМБАЛ „Св. Георги”
2. Медицински университет „Пловдив”- V курс студент по медицина, България

TWO SURGICAL METHODS FOR CLEFT PALATE CORRECTION. EARLY RESULTS’ANALYSIS

Kostadin Gigov[1], Petra Kavradzhieva[2] , Yourii Anastasov[1]

1. Department of plastic, reconstructive and aesthetic surgery for kids, UMBAL “St. George”
2. Medical university of Plovdiv – 5th year medical student, Bulgaria

Abstract:

There is a wide variety of surgical techniques for correction of palatoschisis. The aim of every technique is to close the defect, achieve full muscular function, avoid formation of fistulas and attain best speech possible. We present our experience in the correction of congenital cleft palate using two methods. The first one is V-Y pushback palatoplasty, a.k.a Wardill-Kilner method using unipedicular flaps with lateral incisions and the second one is our own modification with bipedicular flaps and minimal incisions. Our aim is to assess early results of the two techniques- which method results in the formation of lower number of fistulas.

Keywords: uranoplasty with minimal incisions, congenital cleft palate, Wardill-Kilner

Резюме

Има множество хирургични техники за корекция на вродена цепнатина на небцето, чиято цел освен коригиране на дефекта, е и постигане на оптимална функция на мускулите, възможно най-добър говор и минимален шанс за поява на ороназални фистули. Чрез този труд представяме нашия опит по отношение приложението на две хирургични техники за

затваряне на дефекта. Първата техника е метод на Wardill-Kilner, при който използваме бипедикулизирани ламба с латерални освобождаващи инцизии, докато при втората няма латерално отбременяване и ламбата са бипедикулизирани. Целта ни е да направим сравнителен анализ на двете методики по отношение брой и поява на фистули.

Ключови думи: уранопластика с минимални инцизии, вродена цепнатина на небцето, Wardill-Kilner

Увод

Вродените цепнатини на устната и небцето представляват най-честата вродена аномалия, засягаща краниофациалната област, с честота 1: 750 новородени. Благодарение на създадения от нас електронен регистър – ЕМДЛА, ние успяваме да проследим раждаемостта на деца с вродени цепнатини на устната и небцето, която средно годишно е между 60-80 деца. Имайки предвид общата раждаемост в България, средната честота на децата с тези лицеви аномалии е сходна с тази на останалия свят.Причините за тяхната поява остават не напълно изяснени и до днес, но е известно, че се унаследяват по многофакторен полигенен модел. При цепнатините на устната и небцето няма липса на тъкани, но има вертикално разположение на мускулите на небцето, при което те са заловени за твърдото небце, докато при норма влакната са разположени хоризонтално и не се залавят за твърдото небце. Целта на уранопластиката е разделяне на устната от назалната кухина, да се възстанови нормалната мускулна анатомия, постигане на говор възможно най-близко до нормалния, и влиянието върху максиларния растеж да бъде сведено до минимум.В литературата са описани различни техники и модификации за възстановяване на цепнатина на небцето. Изборът се основава на няколко критерии: вид на цепнатината, предпочитание и технически умения на хирурга. В отделението по Пластична възстановителна и естетична хирургия за деца което е създадено през 1996г се лекуват 98% от лицевите аномалии в България. Избор на техника за корекция на небцето най-вече е била модификация на Veau-Wardill-Kilner или VY push back. От 2013г направихме някои изменения в техниката, ненарушаващи общите принципи и правила на основната философия за лечение на ВЦН, при която основно се търсят оптимални говорни резултати при минимална интерференция върху растежа на горната челюст. Въведохме хирургичен метод, при който запазваме принципите за реконструкция на неправилно заловените мускули с интравеларен достъп и прерязване на назалния слой, без странични разрези, при което раневата повърхност, епителизираща вторично, е сведена до минимум .

<u>Материал и Методи</u>

Тук ще представим 389 пациенти с вродена цепнатина на устната и небцето, които бяха разделени на две групи в зависимост от използваната хирургична техника. По техниката на Wardill Kilner бяха оперирани 210 деца (54% от общия брой) , а по собствената модифицирана- 179 (46%) Освен това пациентите бяха разделени на групи в зависимост от предоперативната тежест, която бива 4 групи: лека, средна, тежка и много тежка. Тежестта се определя от точкова система според големината и ширината на дефекта, като скалата е въведена от проф. Анастасов през 1995г.

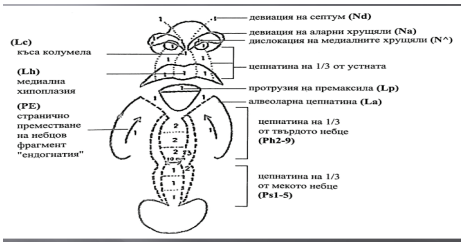

Групи	Нос- устна (ОТУ)	Небце (ОТН)	Общо (ООТ)
Лека	1-3	1-3	1-4
Средна	4-6	4-10	5-12
Тежка	7-11	11-13	13-21
Много тежка	12-16	14-16	22-32

(Фиг.1/Табл. 1)

Техника на Wardill-Kilner

Две унипедикулизирани мукопериосталани ламба се повдигат от твърдото небце, като се оформят назален и орален слой. Патологично заловените палатинални мускули се отсепарират от задната граница на твърдото небце, за да се зашият един към друг по срединната линия и влакната да бъдат с хоризонтален ход. Назалния и оралният слой се възстановяват по цялото протежение до увулата, включително.

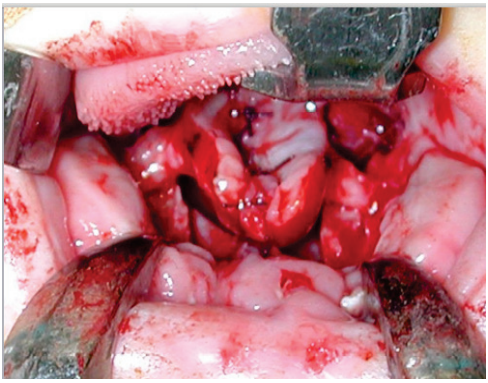

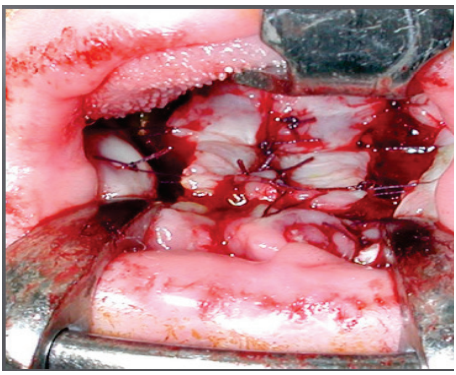

(Фиг. 2А и 2Б)

Собствена модифицирана техника с минимални инцизии

Нашата модификация, която използваме, се състои от интравеларна инцизия, която позволява дисекция на неправилно заловения m.levator veli palatini от задния ръб на твърдото небце, последвано от отделяне на тези мускулни влакна от назалния и оралния слой с двустранна хамулотомия. След възстановяване на назалния слой извършваме транзверзална секция на същия с цел удължаване на небцето, последвано от репозиция на вече дисецирана мускулатурата по средната линия. Следващият етап е зашиване на оралния слой.

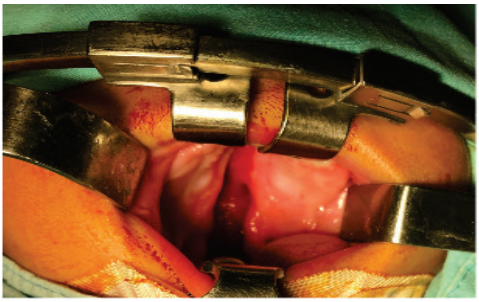

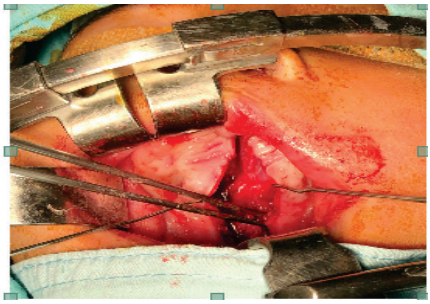

(Фиг 3А и фиг. 3Б)

Резултати:

От 389 пациенти 5 деца отпадат от изследването поради липса на проследяване и данни за следоперативните им резултати. От останалите 384 пациенти- при 110 от тях се образуват фистули, което е 28% от общата бройка пациенти . От тези 110 с фистули са 74 пациенти, оперирани по техниката на Wardill-Killner(от общо 205), а останалите са по Анастасов- 36 пациенти с фистули Тези 74 пациенти с фистули, оперирани по Wardill-Kilner представляват 67% от всички пациенти с фистули, докато останалите 36 пациенти съставляват 33 % от общия брой пациенти с фистули. При пациентите, оперирани по техниката с минимални инцизии при лека оперативна тежест, няма нито една фистула и следоперативният резултат е отличен. Фактори за отличния резултат са главно малкият дефект и липса на напрежение на тъканите. Тези фактори обезсмислят използването на латерални инцизии и създаването на допълнителна ранева повърхност.За оценка на това дали има връзка между предоперативната тежест, следоперативните резултати и броя на фистулите при двете техники използвахме корелационен анализ.-Резулат при средна предоперативна тежест: Има положителна умерена корелация между появата на фистули в зависимост от използваната техника при предоперативна тежест 4-10 точки. Резултат при тежка и много тежка предоперативна степен(тежка- 11-13 точки; много тежка 14-16т): Слаба положителна корелация.

фистули техника	Пациенти с фистули	Пациенти без фистули	Общо
По Wardill-Kilner	74	131	205
По Анастасов	36	143	179
Общо	110	274	384

табл.2 -Следоперативен резултат : брой на фистулите, които се получават при двете техники

Изводи

Положителната корелация между вида на използваната техника и появата и броя на фистулите (умерена корелация в групата пациенти със средна оперативна тежест и слаба в групата пациенти с тежка и много тежка оценка) показва, че пациенти във всички групи могат да бъдат оперирани по техниката с минимални инцизии, защото тя има следните предимства: Използване на бипедикулирани ламба и осигуряване на по-добро кръвоснабдяване на тъканите постоперативно; по-малка ранева повърхност и цикатрициални изменения, които биха повлияли на по-късен етап растежа на челюстите.

Библиография

1. Furlow LT. cleft palate repair: preliminary report on lengthening and muscle transposition z- plasty. Presented at annual meeting of the southeastern society of plastic and reconstructive surgeons. Boca, Raton , may 16, 1978

2. Furlow LT. Cleft palate repair by double opposing Z-plasty. Plast Reconstr Surg. 1986, 78(6):724-736

3. Kriens O. An anatomical approach to veloplasty. Plast Reconstr Surg. 1969,43:29

4. Kernahan DA, Stark RB. A new classification for cleft lip and cleft palate. Plast Reconstr Surg. 1958,22:435-441.

5. Havlik R. Total release double opposing z-plasty of cleft palate closure. Presented at the annual meeting of the ohio valley society of plastic surgeons. Indian Apolis. 2003

6. Carstens MH. sequencial cleft management with the sliding sulcus technique and alveolar extension palatoplasty. J Craniofac Surg. 1999, 10:503-518

7. Bindingnavele VK, Bresnick SD, Urata MM, Huang G, Leland HA, Wong D, Hammoudeh J, Reinisch J. Superior results using the islandized hemipalatal flap in palatoplasty: experience with 500 cases. Plast Reconstr Surg. 2008, 122:232-239

8. Millard DR. alveolar and palatal deformities. Cleft craft: the evolution of its surgery. Vol 3, Boston: Little, Brown and Company. 1980

9. Schultz RC. Management and timing of cleft palate fistula repair. Plast Reconstr Surg. 1986, 78:739-747

10. Amaratunga NA. Occurrence of oronasal fistulas in operated cleft palate patients. J Oral Maxillofac Surg. 1988, 46:834-838

Научни трудове на Съюза на учените в България–Пловдив. Серия Г. Медицина, фармация и дентална медицина т. XXVII. ISSN 1311-9427 (Print), ISSN 2534-9392 (On-line). 2022. Scientific works of the Union of Scientists in Bulgaria-Plovdiv, series G. Medicine, Pharmacy and Dental medicine, Vol. XXVII. ISSN 1311-9427 (Print), ISSN 2534-9392 (On-line). 2022.

ПРОУЧВАНЕ ВЛИЯНИЕТО НА ПАНДЕМИЯТА ОТ COVID – 19 ВЪРХУ ДОСТЪПА ДО ДЕНТАЛНИ ГРИЖИ НА ГЕРИАТРИЧНИТЕ ПАЦИЕНТИ

Таня Божкова[1], Нина Мусурлиева[2], Иван Демянов [3]

1 – катедра „Протетична дентална медицина”, Факултет по дентална медицина, Медицински факултет – Пловдив
2 – катедра „Социална медицина и обществено здраве”, Факултет по обществено здраве, Медицински факултет – Пловдив
3 – студент V курс, Факултет по дентална медицина, Медицински факултет – Пловдив

STUDY OF THE IMPACT OF THE COVID - 19 PANDEMIC ON THE ACCESS TO DENTAL CARE OF GERIATRIC PATIENTS

Tanya Bozhkova[1], Nina Musurlieva[2], Ivan Demyanov [3]

1 – Department of Prosthetic Dentistry, Faculty of Dental Medicine, Medical University – Plovdiv
2 – Department of Social Medicine and Public Health, Faculty of Public Health, Medical University – Plovdiv
3 – students of V year, Faculty of Dental Medicine, Medical University – Plovdiv

Abstract

Introduction: The COVID - 19 pandemic has significantly affected the practice of dental practices worldwide. Prosthetic dentists and elderly patients are at higher risk of COVID-19 infection. Although several measures have been put in place to prevent and control SARS-CoV-2 transmission during dental procedures, concerns remain. of dentists associated with the reduction in the number of patients.

Objective: To investigate the effect of COVID - 19 on access to dental care for geriatric patients.

Material and methods: A specially designed questionnaire containing 13 questions was distributed electronically among 138 dentists. Descriptive statistics for quantifiable quantities and nonparametric tests were used to test hypotheses.

Results and discussion: A change in the number of elderly people seeking dental care was reported. A significant proportion of survey participants (84.3% ± 2.86) reported that they did not perform unhurried, routine procedures during the pandemic. the number of completely edentulous patients has also changed.

Conclusion: The COVID-19 pandemic has affected the number of geriatric patients as well as completely edentulous patients seeking dental care.

Key words: dental medicine, COVID-19, geriatric patients, edentulous patients

Въведение: Пандемията от COVID – 19 повлия значително върху дейността на денталните практики в световен мащаб (Marya A. 2020). Humagain M. в свое проучване, проведено в Непал установява, че пандемията повлиява негативно денталните лекари, техните практики и пациентите им. Голяма част от денталните лекари (70%) са изправени пред финансови затруднения, тъй като не са получавали заплата по време на наложения локдаун, което е резултат от работата на повечето от тях (над > 90%) в частния сектор. Според същото това проучване само 10% от денталните лекари са били склонни да работят, и то като приемат само особено спешни и спешни случаи. Следователно, само малък процент дентални лекари са били на разположение, за да осигурят дентално лечение на пациентите. Всички тези фактори са предпоставка за възникване на психологически стрес и социална изолация както на денталните лекари, така и на пациентите. Специалистите по протетична дентална медицина и възрастните пациенти са изложени на по-висок риск от инфекция с COVID – 19. Въпреки, че се въведоха редица мерки за превенция и контрол на предаването SARS-CoV-2 по време на денталните манипулации, все още остава притеснението на денталните лекари, свързано с намаляването броя на пациентите. През 2020 г. е проведено проучване от Huaqiu Guo et al. върху 2537 дентални пациенти. Това изследване установи, че в началото на COVID пандемията – 19.38% по-малко пациенти посещават денталните кабинети. Подобна е ситуацията и в България.

Цел: Да се проучи въздействието на COVID – 19 върху достъпа до дентални грижи на гериатричните пациенти.

Материал и методи: Специално разработен за целта въпросник, съдържащ 13 въпроса се разпространи електронно сред 138 лекари по дентална медицина от всички райони на България, избрани на случаен принцип. Въпросникът се изпращаше като линк, създаден в Google forms, в периода 2020/2021 година. Събраната първична статистическа информация беше въведена и обработена със статистическия пакет SPSS (SPSS Inc., IMB SPSS Statistics) версия 19.0, а графиките бяха изготвени с помощта на Microsoft Office 2019. Описателна статистика за количествено измерими величини и непараметрични тестове бяха използвани за тестване на хипотези. За ниво на значимост, при което нулевата хипотеза беше отхвърлена, беше избрано $p < 0,05$.

Резултати и дискусия: По-висок е относителният дял от анкетираните лекари по дентална медицина отчитащи намаляване броя на възрастните пациенти (81.88 ± 3.28 %) в денталните си практики след избухването на пандемията от COVID – 19. Само 18.12 ± 3.28 % от специалистите не отчитат промяна в броя на гериатричните си пациенти (диаграма 1).

Резултатът може да се тълкува по два начина. Първо, имайки в предвид, че по време на извънредното положение много от стоматологичните практики драстично намалиха достъпа на пациенти, като се приемаха само спешни случаи. Такива мерки бяха предприети в много райони на света (Kampf G, 2020; Li C, 2020). Второ, вземайки под

внимание факта, че риска за предаване на вируса е много висок, както между стоматолозите и пациентите, така и между стоматолозите и зъботехниците (Kulekci G, 2000; Greenberg A, 2020).

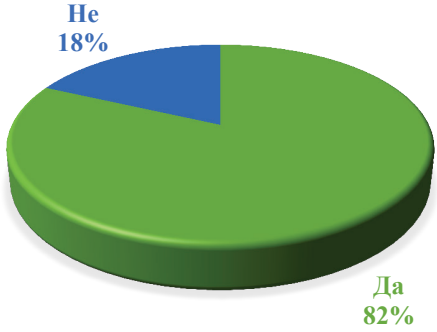

Диаграма 1. Промяна в броя на броя на гериатричните пациенти в денталните практики

Значителна част от участниците в анкетата (84,3% ± 2,86) споделят, че не са извършвали неспешни, рутинни процедури по време на пандемията. Отговорите на анкетираните са логични като се има в предвид страха от заразяване. Резултатите от проучването относно намаляването на пациентите в клиничните кабинети, съвпадат с тези на Huaqiu Guo. Денталните практики, обслужващи възрастни пациенти, трябва да спазват още по-строг контрол на предпазните мерки, тъй като те са най-уязвимите лица, податливи на инфекцията особено тези с придружаващи хронични заболявания. Тъй като по-голямата част от възрастните пациенти в нашата страна са изцяло обеззъбени логичен е резултатът, че с намаляване на общия брой посещения на пациенти в практиките, намалява и броя на изцяло обеззъбените пациенти. В хода на изследването се провери хипотезата дали се е ограничил достъпа на изцяло обеззъбените пациенти до дентални грижи. За целта беше зададен въпроса,, Промени ли се броят на изцяло обеззъбени пациенти в клиничните Ви практики?“. Отговорите на въпроса са представени на диаграма 2.

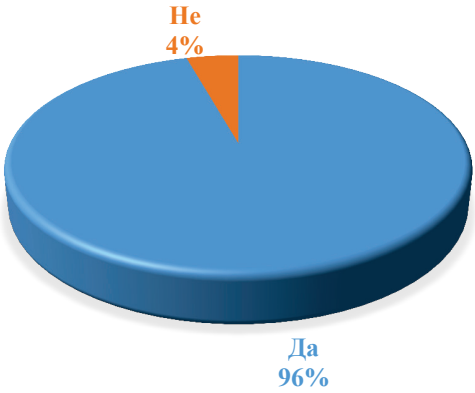

Диаграма 2. Промяна в броя на изцяло обеззъбените пациенти в денталните практики.

Лечението с цели протези крие голям риск от заразяване, както за денталните лекари, така и за самите пациенти, поради няколко причини. Първо изцяло обеззъбените обикновено са възрастни хора (в повечето случай над 65 години), които имат редица придружаващи заболявания. Второ поради близкия контакт между лекар и пациент и директният контакт със слюнка при вземането на отпечатъците. Изработката на целите протези включва няколко клинични и лабораторни етапа, които се изпълняват в не кратък период от време. Всяко едно посещение крие риск от заразяване както на пациентите, така и на медицинския персонал. В тази връзка, участващите в проучването бяха запитани дали дезинфекцират отпечатъците преди предаването им на зъботехника и протезите след получаване от него. Висок е делът на отговорилите (87.68 ± 2.79 %), че дезинфекцират целите протези и отпчатъците преди предаването им. Много малък процент са посочели отрицателен отговор 12.31 ± 2.65 %, което е похвално.

В определени непредвидени ситуации, например, когато пациентът си е загубил или счупил протезата се налага да се изработят нови. Нарушените функции (хранене, говор, естетика), карат пациентите да търсят специализирана дентална помощ, въпреки страха и притесненията, създадени в хората. Лекарите по дентална медицина при подходящи случай могат да си позволят комбинирането или прескачането на даден етап, с цел ограничаване посещенията на пациентите в кабинета. Подобен е резултатът в настоящото проучване – (79.04± 2.65 %) от тези, които са изработвали цели протези споделят, че са се възползвали от този подход, за да предпазят своите пациенти.

Заключение: Пандемията от COVID – 19 е повлияла върху броя на гериатричните пациенти, както и на изцяло обеззъбените пациенти търсещи дентална помощ. Рискът от заразяване е ограничил достъпа на тези уязвими групи от обществото до дентални услуги. Всичко това налага търсеното на нови решения и подходи, така че да бъдат посрещнати предизвикателствата, които пандемията изправи пред всички медицински специалисти.

Библиография:

1. Marya, A . Utilizing aligners to solve the COVID-19-affected orthodontic practice conundrum! [published online July 19, 2020]. J Adv Oral Res. DOI:https://doi.org/10.1177/2320206820942400.
2. Humagain M, Humagain R, & Rokaya D. Dental Practice during COVID-19 in Nepal: A Descriptive Cross-sectional Study. *JNMA: Journal of the Nepal Medical Association*. 2020; *58*(230): 764.
3. Guo H, Zhou Y, Liu X, Tan J. (2020). The impact of the COVID-19 epidemic on the utilization of emergency dental services. Journal of dental sciences. 2020; 15(4): 564-567.
4. Kampf G.; Todt, D.; Pfaender, S.; Steinmann, E. Persistence of coronaviruses on inanimate surfaces and their inactivation with biocidal agents. J. Hosp. Infect. 2020; 104(3): 246 – 251.
5. Li C, Ji F, Wang L, Wang, L, et al. Asymptomatic and Human-to-Human Transmission of SARS-CoV-2 in a 2-Family Cluster, Xuzhou, China. *Emerg. Infect. Dis.* **2020**, *26*, 1626–1628.
6. Kulekci, G.; Cintan, S.; Dulger, O. Infection control from the point of dentistry. J. Turk. Dent. Assoc. 2000, 58, 91–93.
7. Greenberg AL, Greenberg H. UK's response to covid-19: crude, unadjusted mortality figures are not the whole story. BMJ. 2020 Jun 19; 369: m2453.

Научни трудове на Съюза на учените в България–Пловдив. Серия Г. Медицина, фармация и дентална медицина т. XXVII. ISSN 1311-9427 (Print), ISSN 2534-9392 (On-line). 2022. Scientific works of the Union of Scientists in Bulgaria-Plovdiv, series G. Medicine, Pharmacy and Dental medicine, Vol. XXVII. ISSN 1311-9427 (Print), ISSN 2534-9392 (On-line). 2022.

АНКЕТНО ПРОУЧВАНЕ МНЕНИЕТО НА ЛЕКАРИ ПО ДЕНТАЛНА МЕДИЦИНА ОТНОСНО КЛИНИКА И ЛЕЧЕНИЕ НА НЕОБРАТИМИ АСИМПТОМАТИЧНИ ПУЛПИТИ

Мариета Тодорова, Силвия Димитрова
Катедра Оперативно зъболечение и ендодонтия
Факултет по дентална медицина
Медицински Университет-Пловдив

SURVEY AMONG DENTISTS CONCERNING CLINICS AND TREATMENT OF IRREVERSIBLE ASYMPTOMATIC PULPITIS

Marieta Todorova, Silviya Dimitrova
Department of Operative dentistry and endodontics
Faculty of dental medicine
Medical University-Plovdiv

Abstract: One of the most disturbing experiences for both patient and clinician is the appearance of pain during or after endodontic treatment. The purpose of this survey was to investigate the opinion of dental practitioners on the frequency and methods of treatment of irreversible asymptomatic pulpitis as well as the incidence of pain after endodontic treatment. 205 dental practitioners were surveyed between December 2020 and May 2021. The results were processed statistically by: IBM SPSS, version 27 (2020), Fisher's exact test and Chi-square test. For complaints of pain in over 50% of cases reported 26% (n = 53) of the dentists surveyed. Vital extirpation is preferred by 173 (84%) of them as a single method or in combination with other methods (p < 0.001). The one-visit approach also emerged as the most practiced, indicated in the responses of 113 (55%) of respondents, p = 0.048. Pain after treatment can be predicted more often in the youngest patients (under 30 years) compared to older groups. Vital extirpation and one-visit approach are associated with a significantly lower incidence of pain complaints compared to vital extirpation and multi-visit approach.

Key words: survey, dentists, irreversible pulpitis, postoperative pain

Въведение:

Асимптоматичните пулпити съставляват около 40% от всички случаи с необратими пулпити(Michaelson,2002).Болката след ендодонтско лечение при тези нозологични единици има различна честота и характеристики , определящи я като проблем в ежедневната дентална практика. В многобройни изследвания се дискутира нейната честота, която обхваща широк диапазон –от 1.53%(Imura, 1995) – до 53%(Levin. 2006). Позовавайки се върху 65 научни източника, AlRahabi MK. коментира честота на болка след ендодонтско лечение от 3% до 69.3%(AlRahabi, 2017), подобно на резултатите в проучване на Sathorn P. et al., където честотата й варира между 3% и 58%(Sathorn, 2008). В България въпросите, касаещи честота на болка след ендодонтско лечение и честота на необратими асимптоматични пулпити, са все още недостатъчно проучени.

Цел:
Целта на настоящата анкета е да проучи мнението на лекари по дентална медицина (ЛДМ) в България по въпроси, свързани с клиника и лечение на необратими асимптоматични пулпити. **Материали и методи:**
Проведена е пряка индивидуална анонимна анкета сред 205 ЛДМ, живеещи и работещи на територията на България в периода декември 2020- май 2021. Анкетната карта, изготвена на български език, съдържа 19 въпроса, от които 10 полуотворени (като от тях 5 са с повече от един отговор) и 9 затворени въпроса. Анкетираните изразяват мнение относно честота на необратими асимптоматични пулпити(НАП), честота на болка след ендодонтско лечение, предпочитан лечебен подход и др. Резултатите са обработени статистически чрез: IBM SPSS, версия 27 (2020), тест на Фишер (Fisher's exact test) при две дихотомни величини и тест Хи-квадрат (Chi-square test) при величини с повече от две категории. Всички анализи са проведени при допустимо ниво на грешка от I-ви тип alpha = 5% и статистическата значимост е градирана както следва: * - $p < 0.05$; ** - $p < 0.01$; ***-$p < 0.001$.
Резултати:
Според трудовия си стаж, анкетираните 205 ЛДМ, от които мъже (39%, n=80) и жени (61%, n=125), $p > 0.001$, се разпределят почти равномерно в следните категории: до 5 години – 26% (n = 53); > 5 до 10 години – 23% (n = 53); > 10 до 20 години – 28% (n = 58); над 20 години – 23% (n = 47). По-голяма част от респондентите (66%, n = 135) заявяват, че нямат специалност. От останалите 34% (n=70) със специалност: 11% (n=23) посочват поливалетна стоматология, 7% (n=15) оперативно зъболечение и ендодонтия, 5% (n=10) детска дентална медицина, 4% (n=8) орална хирургия; 2.50% (n=5) протетична дентална медицина, 1.50% (n=3) ортодонтия, 0.5% (n=1) дентална имплантология, 0.5% (n=1) са с 2 специалности-детска дентална медицина и поливателна стоматология, 2% (n=4) посочват, че имат специалност, без да уточняват каква.
Разпределението на резултатите относно вида на денталната практика, в която практикуват анкетираните ЛДМ са посочени на табл. 1, от където е видно, че най-голям брой работят в индивидуална практика(36%, n=74) в градски условия (55%, n=112).

Таблица 1: Данни за денталната практика, където работят анкетираните

Дентална практика	Брой (%)
Една практика	
○ Индивидуална практика	74 (36%)
○ Групова практика	67 (33%)
○ Факултет по дентална медицина	9 (4%)
Общо	**150 (73%)**
Две практики	
○ Групова практика и дентален факултет	27 (13%)
○ Индивидуална практика и групова практика	15 (8%)
○ Индивидуална практика и дентален факултет	13 (6%)
Общо	**55 (27%)**
Местоположение на денталната практика	
○ Град	112 (55%)
○ Село	36 (18%)
○ Град и село	8 (4%)
○ Не посочили	49 (23%)

Отговорите на въпроса „Колко често Ви се налага да лекувате необратими асимптоматични пулпити?“ са представени на фиг. 1. Относителният дял на денталните лекари, които по-рядко са лекували НАП (от 15 до по-малко от 5 случая на месец) е значимо по-голям (53%, n = 109) от този на денталните лекари, посочили по-чести случаи (от 15 до 20 или повече от 20), които съставляват 39% (n = 79) от анкетираните(p = 0.004).

**- Статистическа значимост при p < 0.01

Фиг. 1: Разпределение на отговорите относно честотата на НАП, лекувани от анкетираните дентални лекари

Поява на болка след ендодонтско лечение на НАП при над 50% от случаите се посочва от 26% (n = 53) от анкетираните, при над 30% посочват 54.50% от денталните лекари (фиг. 2).

*** - Статистическа значимост при $p < 0.001$

Фиг. 2: Честота на случаите с болка след лечение на НАП в практиката на анкетираните дентални лекари.

Статистическият анализ на относителния дял на възрастовите групи показва, че най-младите пациенти (под 30 години) съобщават за болка след лечение на НАП значимо по-често от по-възрастните групи. В сравнение с групата между 30 и 50 години, те показват 12% по-чести болкови прояви ($p = 0.015$) и 31% повече в сравнение с групата над 50 години ($p < 0.001$). Установи се, че статистически значимо ($p < 0.001$) пациенти от средната възрастова група (между 30 и 50 години) имат по-чести прояви на болка в сравнение с пациенти над 50 години (фиг. 3).

*** - Статистическа значимост при $p < 0.001$; * - Статистическа значимост при $p < 0.05$

Фигура 3: Честота на случаите с болка след лечение на НАП спрямо възрастовата група на пациентите

Установи се, че респондентите практикуват предимно едносеансов подход при необходимост от ендодонтско лечение на НАП (55%, n=113, $p = 0.048$) чрез статистически значимо предпочитан метод на виталната екстирпация (84%,n=173) пред всички посочени методи ($p < 0.001$), (табл. 2).

Таблица 2: Предпочитан метод за лечение на необратими асимптоматични пулпити

Дентална практика	Брой (%)
Един препочитан метод	
o Витална екстирпация	17 (8.00%)
o Мортална екстирпация	19 (9.00%)
Общо	**36 (17.00%)**
Два предпочитани метода	
o Витална екстирпация - едносеансов	104 (50.50%)
o Витална екстирпация - многосеансов	28 (14.00%)
o Мортална екстирпация -многосеансов	12 (6.00%)
o Витална и мортална екстирпация	6 (3.00%)
o Витална екстирпация и ампутация	4 (2.00%)
o Мортална екстирпация -едносеансов	1 (0.50%)
Общо	**155 (76.00%)**
Три предпочитани метода	
o Витална екстирпация – едносеансов - многосеансов	8 (4.00%)
o Витална и мортална екстирпация - многосеансов	4 (2.00%)
o Витална екстирпация и ампутация- многосеансов	2 (1.00%)
Общо	**14 (7.00%)**
Най-често предпочитани методи	
o Витална екстирпация	173 (84%)***[f]
o Едносеансов подход	113 (55%)*[f]

*** - Статистическа значимост при $p < 0.001$; * - Статистическа значимост при $p < 0.05$; f – тест на Фишер

Анализирана е потенциалната връзка между метода на лечение и честотата на болка. Първият анализ включва съпоставка между ЛДМ, които използват витална екстирпация (n = 17) с тези, използващи мортална екстирпация (n = 19) спрямо честотата на болка. За над 50% случаи с болка се съобщава от 35% от ЛДМ използващи витална екстирпация и от 45% прилагащи мортална екстирпация. Съответно, за под 50% случаи на болка съобщават 65% от лекарите използващи витална екстирпация и 55% от тези прилагащи мортална екстирпация. Разликата от 10% не е статистическа значима ($p = 0.315$). Вторият анализ включва денталните лекари, които използват витална екстирпация и едносеансов подход (n = 104) с тези които прилагат витална екстирпация с многосенасов подход (n = 28). В този случай се установява статистически значима тенденция, разграничаваща двата подхода ($p = 0.030$). 91% от лекарите използващи витална екстирпация и едносеансов подход и 65% от тези прилагащи витална екстирпация и многосеансов подход съобщават за болка в под 50% от случаите.

Обсъждане:

Според анкетираните български ЛДМ болка след лечение на НАП може да се прояви при по-малко от 50% от пациентите. Тези резултати се приближават до данните от литературата според които процентът на болка след ендодонтско лечение варира в диапазона от 1,4% - 16% (Siqueira, 2004, Oliveira, 2010) до 50%(Udoye, 2010, Ehrmann, 2003, Oliveira, 2010). Честотата на болката варира в различните публикации поради разликите в типовете изследвания (перспективни и ретроспективни), методологията, диагнозите, момента на регистриране на болката, клиничния опит на ЛДМ и неговите практически умения (Iqbal, 2009, Arias, 2013, Glennon, 2004) и др. Респондентите подкрепят становището, че болката след ендодонтско лечение се проявявая по-често при по-младите пациенти. Това мнение се подкрепя от други проучвания (ElMubarak, 2010, Dall, 2011) според които поради стесняване диаметъра на кореновия канал с напредване на възрастта се екструдира по-малко дентинов дебрис извън апекса, намалява притока на кръв в алвеоларната кост и възниква по-слаб възпалителен отговор и болка.

Данните от литературата са противоречиви относно връзката между проявата на болка след ендодотско лечение с метода на лечение и броя визити. В настоящето проучване се установи, че едносеансовият подход с витална екстирпация се асоциира със значимо по-ниска честота на проява на болка след лечение в сравнение с витална екстирпация и многосеансов подход. Тези данни са в противоречие с проучване на (Yoldas, 2004) които обобщават, че болката е по-честа след едносеансово лечение. Разликите в резултатите могат да бъдат свързани с факта, че настоящата анкета се фокусира само върху случаи на проява на болка след ендодонтско лечение на случаи с НАП, за разлика от посочените изследвания.

Изводи:

Приблизително една трета от анкетираните български дентални лекари съобщават за проява на болка след ендодонтско лечение при над 50% от случаите с НАП и значимо по-често при пациенти под 30 годишна възраст. Витална екстирпация и едносеансов подход се асоциират със значимо по-ниска честота на проява на болка след лечение в сравнение с витална екстирпация и многосеансов подход.

Библиография:

1. Michaelson P, Holland G. Is pulpitis painful. Int Endod J. 2002; 35: 829–832.
2. Imura N, Zuolo ML. Factors associated with endodontic flare-ups: a prospective study. Int Endod J 1995 Sep;28(5): 261-265.
3. Levin L, Amit A, Ashkenazi M. Post-operative pain and use of analgesic agents following various dental procedures. Am J Dent 2006 Aug;19(4):245-247.
4. AlRahabi MK. Predictors, prevention, and management of postoperative pain associated with nonsurgical root canal treatment: A systematic review. J Taibah Univ Med Sc 2017;12(5):376-384.
5. Sathorn C, Parashos P, Messer H. The prevalence of postoperative pain and flare-up in single- and multiple-visit endodontic treatment: a systematic review. Int Endod J. 2008;41:(2)91-99.
6. Siqueira JF, Barnett F. Interappointment pain: mechanisms, diagnosis and treatment. Endod Topics 2004;7:93-109.
7. Oliveira Alves V. Endodontic flare - ups: a prospective study. Med Oral Patol Oral Cir Bucal 2010;110:e68-72.
8. Udoye Ch, Aguwa E. Flare - up incidence and related factors in adults. J Dent Oral Hyg 2010; 2:19-22.
9. Ehrmann EH, Messer HH, Adams GG. The relationship of intracanal medicaments to postoperative pain in endodontics. Int Endod J 2003;36:868- 75
10. Iqbal M, Kurtz E, Kohli M. Incidence and factors related to flare - ups in a graduate endodontic programme. Int Endod J 2009;42:99-104.
11. Arias A, de la Macorra JC, Hidalgo JJ, Azabal M. Predictive models of pain following root canal treatment: a prospective clinical study. Int Endod J 2013 2013;8:784-93.
12. Glennon JP, Ng YL, Setchell DJ, Gulabivala K. Prevalence of and factors affecting postoperation pain in patients undergoing two - visit root canal treatment. Int Endod J2004;37:29-37.
13. El Mubarak AH, Abu-bakr NH, Ibrahim YE. Postoperative pain in multiple - visit and single - visit root canal treatment. J Endod 2010;6:36-9.
14. Dall AQ, Jouhar R, Khoso N. A. comparison of inter - appointment pain between ledermix and no intracanal medicament in acute apical periodontitis. J Liaquat Univ MedHealth Sci 2011;3:106-11.
15. Yoldas O, Topuz A, Isçi AS, Oztunc H. Postoperative pain after endodontic retreatment: single- versus two-visit treatment. Oral Surg Oral Med Oral Pathol Oral Radiol Endod. 2004 Oct;98(4):483-7.

Научни трудове на Съюза на учените в България–Пловдив. Серия Г. Медицина, фармация и дентална медицина т. XXVII. ISSN 1311-9427 (Print), ISSN 2534-9392 (On-line). 2022. Scientific works of the Union of Scientists in Bulgaria-Plovdiv, series G. Medicine, Pharmacy and Dental medicine, Vol. XXVII. ISSN 1311-9427 (Print), ISSN 2534-9392 (On-line). 2022.

ДЕНТИНОВА СВРЪХЧУВСТВИТЕЛНОСТ – МЕХАНИЗМИ НА ВЪЗПРИЕМАНЕ НА БОЛКАТА

Мария Манолова, Нешка Манчорова
Медицински университет – Пловдив,
Факултет по дентална медицина,
Катедра по Оперативно зъболечение и ендодонтия

DENTIN HYPERSENSITIVITY - MECHANISMS OF PAIN PERCEPTION

Mariya Manolova, Neshka Manchorova
Medical University – Plovdiv,
Department of Operative Dentistry and endodontics

Abstract: Dentinal hypersensitivity (DH) is a common clinical condition usually associated with exposed dentinal surfaces. It can affect patients of any age group and most commonly affects the canines and premolars of both the arches. In patients with DHS, the affected teeth become sensitive to generally non-harmful environmental stimuli. More severe DHS can last more than 6 months and become a consistent annoyance, inducing psychological and emotional distractions. There are various theories for explaining dental pain, the most common being the hydrodynamic theory. This article includes a brief overview of the mechanisms of pain onset and conduction. Knowledge of them is associated with adequate treatment of this condition, which leads to improved quality of life of patients.
Key words: dentinal hypersensitivity, dental pain, hydrodynamic theory, ion channels

Дентиновата свръхчувствителност се характеризира с кратка, остра болка, възникваща при прилагане на различни дразнители върху открит дентин - най-често термични, механични и химически. Това състояние не може да бъде обяснено с друга форма на зъбен дефект или заболяване (Holland 1997). Стимулите, които предизвикват тази болка обикновено не водят до такава реакция при здрави зъби. Заболяването е често срещано, но лечението му не е достатъчно успешно. Това може да доведе до физически и психологически проблеми за пациентите, има отрицателен ефект върху качеството на живот, особено по отношение на диетата и поддържането на оптимална орална хигиена (Davari,2013).

РАЗПРОСТРАНЕНИЕ:

Разпространението на свръхчувствителността е представено в широки граници. Това се дължи на различия в разглежданите популации, навиците им, диетите и приложените методи на изследване (Miglani 2010).

Различни автори посочват като честота на дентиновата свръхвувствителност при възрастни 2-8% до 74% (Que 2013), а според други това разпространение е 8-57% (Shibukawa 2015).

Заболяването се среща най-широко при пациенти на възраст 20-50 години. По-често се наблюдава във възрастта 30-40 години и при жени, което вероятно е свързано с тяхната

зъбна хигиена и диета (Davari,2013). Най- засегнати са канини и премолари, както и букалната повърхност на зъбите.

ДИАГНОЗА:
Преди да се постави диагноза свръхчувствителност на дентина, трябва да се изключат други състояния, които могат да предизвикат подобни симптоми: синдром на спукания зъб, счупени или неправилно изолирани метални възстановявания, постобтурационна чувствителност, кариес на дентина, некариесни увреждания на емайла, хипопластичен емайл или вродено отворена цимент-емайлова връзка пародонтални заболявания, възпаление на пулпата (Cartwright, 2014). Свръхчувствителност може да се прояви след избелване на зъбите, оклузална травма, при наличие на гингивити и др. (Liu, 2020).Трябва да се има предвид, че болка може да се появи и при прилагане на интензивни термични стимули върху повърхността на нормален интактен зъб. В клиниката се прилага термичното тестване за установяване на виталитета на зъбната пулпа /термоодонтодиагностика/. То предизвиква локализирана остра болка в изследвания зъб, ако е витален. Пиенето/яденето на много студена или топла напитка/храна може също да предизвика зъбна болка (Hossain, 2019) . Затова е много важно точно да се диагностицира състоянието на дентинова свръхчувствителност чрез подробна анамнеза, клинични и допълнителни изследвания, които да потвърдят произхода на зъбната болка.
ТЕОРИИ:
Предложени са три теории, които обясняват процеса на възникване на дентиновата болка:
1.Според невронната теория в дентиновите каналчета навлизат немиелинизирани нервни влакна, които достигат до емайло-дентиновата граница. Те се активират директно, когато се прилага дразнене на открития дентин. Съгласно тази хипотеза множеството разклонения в областта на ЕДГ обясняват голямата чувствителност в тази зона при кавитетна прапарация. (Иванова, 1980, Chu, 2010). Теорията за директно стимулиране на дентина е изоставена поради липсата на доказателства за инервация на дентина въз основа на различни оценки, включително имунохистохимични и ултраструктурни анализи (Sigal 1985). Оказва се, че хистологичните техники за оцветяване използвани за доказване на нервните влакна в дентиновите тубули не са напълно специфични за тях. Електронната микроскопия разкрива, че нервни влакна наистина проникват в каналчетата, но само на много късо разстояние във вътрешния дентин и главно над пулпните рогчета.
2.Според втората теория, одонтобластите се явяват рецептори за болка и предават сигнали до пулпните нерви. Та е отхвърлена, защото клетъчният матрикс на одонтобластите не е способен да произведе нервен импулс. Освен това не е установено наличието на синапси между одонтобластите и нервните влакна (Davari,2013).
3.Хидродинамичната теория е най-широко разпространената теория за дентиновата свръхчувствителност предложена от Бранщрьом и сътрудниците му (Brännström,1963). Според нея движението на течността в дентиновите каналчета дразни одонтобластните израстъци, което възбужда нервните влакна в пулпата и инициира болка. Въпреки, че движението на течността в дентиновите тубули предизвиква болка, трябва да се отбележи, че не всеки открит дентин е чувствителен. Свръхчувствителният дентин е с по-широки тубули, които повишават движението на течността и по този начин реакцията на болката (Miglani, 2010). _Хидродинамичната теория обяснява концепцията, че действието на различни стимули предизвиква подобни реакции. Доказано е, че дразнители, които увеличават изходящия поток на течността, предизвикват повече болка. Те включват студено, подсушаване, изпарение или апликация на хипертонични химични субстанции (Matthews, 1994). Смята се, че механични стимули, като дентален инструмент или четка за зъби притискат повърхностната тъкан, като при освобождаване на натиска се получава разширение, предизвикващо увеличаване на изходящия поток на течност (Pashley 1990). При апликация на адсорбционна хартия се наблюдава движение на одонтобластите, загиване на клетки и възпалителна реакция. Около 75% от пациентите се оплакват от

чувствителност към студено. Авторите на тази теория обясняват появата на болка при температурно дразнене с промененото налягане в дентиновите каналчета – по-голямата зъбна чувствителност към студ се обяснява с по-бързото движение на течността. Дори при минимално преместване на съдържимото на дентиновите каналчета води до силен болеви ефект, тъй като едновременно се въвличат голямо число каналчета и цялата пулпа действа като механорецептор. С промяна в налягането се обяснява и дразненето от химични дразнители, което не зависи толкова от вида на стимула, колкото от осмотичния ефект. Електрофизиологични изследвания показват възможността дентиновите каналчета да действат като микроелектроди при дразнене с химични вещества (Иванова, 1980).

Съществуват и доказателства против тази теория. В едно проучване нанасянето на вода върху човешки дентин не предизвиква болка, въпреки че това дразнене предизвиква движение на дентинната тубулна течност in vitro (Horiuchi, 1973). Друго изследване демонстрира липса на корелация между потока на дентинната течност и болката при пациенти след студена стимулация на открития дентин, което насочва към съществуването на специфични рецептори за студено, които също участват в трансдукцията на болката (Chidchuangchai, 2007).

Одонтобластите, движението на дентинната тубулна течност и нервните влакна в зъбната пулпа могат да участват в свръхчувствителността на дентина; обаче, основните механизми все още не са напълно разбрани. Остава загадка как тези по същество не вредни стимули, влияещи на движението на течността в дентиновите тубули предизвикват ноцицептивна трансдукция в зъбните пулпни нервни влакна. Доказано е, че дентиновата свръхчувствителност може да продължи дори когато дентиновите тубули са умишлено запечатани с гутаперка и движението на течността става невъзможно (Linsuwanont, 2008).

Стратегическото местоположение на одонтобластите води до идеята,

че те могат да играят и сензорна роля. Доказателство в подкрепа на това са много изследвания от последните години, които показват наличие на различни видове йонни канали, свързани с трансдукцията на външни стимули в сигнали за болка в зъба (Liu, 2020).

ЙОННИ КАНАЛИ

TRPs каналите (Transient Receptor Potential) са интегрални мембранни протеини, образуващи пори, които функционират предимно като неселективни йонни канали. Те са открити в плодовата муха (Drosophila) при проучвания на механизма на фототрансдукция (откриване на светлина) (Minke 1996). По-късно са установени при гръбначни животни и към днешна дата са идентифицирани седем TRP подсемейства: TRPA (анкирин), TRPC (каноничен), TRPM (меластатин), TRPML (муколипин), TRPP (полицистин), TRPN (Drosophila без механорецепторен потенциал C или NOMPC) и TRPV (ванилоиден). Наскоро подсемейството TRPY беше докладвано в дрождите. TRPN и TRPY липсват при бозайници. Подфамилията TRPV има шест члена (TRPV1–6), TRPA има един член (TRPA1), TRPC има седем члена (TRPC1–7), TRPM има осем члена (TRPM1–8), TRPML има три члена (TRPML1–3), TRPP има три члена (TRPP1–3), а TRPN има един член (TRPN1, открит в рибите) (Hossain 2019).

Сред 28 TRP канални гена, които са идентифицирани при бозайници, 17 са открити в миши TG на ниво иРНК (Vandewauw 2013). Много TRP канални гени също са идентифицирани в човешкия TG (Flegel, 2015).

Към днешна дата, доколкото е известно четири члена на подсемейството TRPV (TRPV1, TRPV2, TRPV3, TRPV4), четири члена на подсемейството TRPM (TRPM2, TRPM3, TRPM7, TRPM8), два члена на подсемейството TRPC (TRPC1, TRPC6), и един член на подсемейството TRPA (TRPA1) са открити в одонтобласти.

От направени изследвания /имунохистохимични, PCR, western-blotting, електронна микроскопия/ при плъхове и хора, е установено, че в одонтобластите присъстват като термосензорни йонни канали TRPV1-4, TRPM8, TRPA1 (Lee, 2019).

TRPV1–4 са слабо Ca2+-селективни катионни канали . Те могат да бъдат активирани чрез термична стимулация и затова се наричат термо-TRPs. TRPM8 и TRPA1 участват основно в

реакцията към студови дразнители. Температурната трансдукция не може да обясни внезапната и интензивна болка в зъбите, предизвикана от безвредни стимули, като въздух, воден спрей или осмотично дразнене. Движението на дентинната тубулна течност, генерирано от външни стимули, като термичен или механичен стрес, активира механочувствителните йонни канали в одонтобластите. Те се считат за основни участници в денталната ноцицепция. Тези йонни канали могат да се активират и с директно приложено механично напрежение. Като такива са посочени TRPV1, TRPV2, TRPV4, TRPM3, TRPM7, TRPC1, TRPC6 (Lee, 2019).

Предполага се, чеTRPM3 в одонтобластите участва в трансдукцията на осмотични стимули Функционалността на TRPM7 като механорецептор е докладвана от Won et al. Съобщава се също, че TRPM7 в одонтобластите играе важна роля в минерализацията на дентина чрез регулиране на вътреклетъчната активност на Mg2+ и алкална фосфатаза.

TRPC1 и TRPC6 са установени в миши и човешки одонтобласти, като се предполага, че играят роля на механорецептори (Hossain, 2019).

Механочувствителни калиеви йонни канали, преобразуващи механични стимули в електрически клетъчни сигнали, са открити в човешката одонтобластна клетъчна мембрана. Такъв представител е TREK-1 каналът. В пулподентиновата мембрана TREK1 са открити в мембраната на одонтобластите в коронковата част на зъба и липсват в кореновата. Това вероятно е свързано с намаляващата мрежа от нервни влакна от коронарната към кореновата зона. В това отношение съществува тясна връзка между нервните окончания и регулацията на тези канали в одонтобластите (Magloire, 2003).

Някои изследвания предполагат, че одонтобластите могат да взаимодействат с пулпните неврони чрез химически сигнали. При тази ситуация АТФ се освобождава от засегнати одонтобласти в отговор на хидродинамични сили и вероятно активира АТФ рецептори на съседните нервни окончания. В ноцицептивните нервни влакна в пулпата са установени АТФ рецептори, които участват в инициирането на болковото усещане, а в клетъчните тела на одонтобластите са открити АТФ пропускливи панексин канали (Shibukawa, 2015). Извънклетъчната АТФ, освободена чрез панексин-1 канали, в отговор на активирането на механочувствителните-TRP канали по време на механична стимулация на одонтобласта, медиира междуклетъчната химическа комуникация между одонтобластите и невроните на тригеминалния ганглий (TG), за да задвижи сензорния механизъм за зъбна болка. Този механизъм е наречен „одонтобластна хидродинамична рецепторна теория“. В допълнение одонтобластите осъществяват междуклетъчна комуникация помежду си чрез АТФ/АДФ и техните нукеотидни рецептори разположение в тези клетки.(Shibukawa, 2015)

ЗАКЛЮЧЕНИЕ:

Механизмите, лежащи в основата на чувствителността на дентина, все още остават неясни поради структурната сложност на тази тъкан, включваща одонтобласти, нервни окончания и течното съдържание на околните дентинови тубули. Одонтобластите представляват слой от клетки, отговорни за образуването на дентин. Всяка клетка има израстък, преминаващ в дентиновото каналче и е обграден от течност. Сетивни немиелинизирани нервни влакна с произход от тригеминалния ганглий, навлизат във вътрешния дентин и се увиват около одонтобластните израстъци. Създадените теории не могат да обяснят напълно възникването и провеждането на болката в дентина. Така се появява хипотезата, че одонтобластите могат да инициират усещането за болка в зъбите. Установеното наличие на йонни канали в тях може да обясни възприемането на различните дразнители, както и директното взаимодействие между одонтобластите и нервните влакна, въпреки липсата на синаптични структури или връзка между тях. Тази нова информация може да осигури основата за нови терапевтични подходи в лечението на дентиновата свръхчувствителност.

1. Иванова З. Зъбни хиперестезии – клиника, диагностика и лечение. Кандидатска дисертация 1980
2. Holland GR, Narhi MN, Addy M, Gangarosa L, Orchardson R. Guidelines for the design and conduct of clinical trials on dentine hypersensitivity. J Clin Periodontol. 1997;24:808–13.
3. Miglani S, Aggarwal V, Ahuja B. Dentin hypersensitivity: Recent trends in management. J Conserv Dent. 2010;13:218–224.
4. Que K, Guo B, Jia Z, Chen Z, Yang J, Gao P. A cross-sectional study: non-carious cervical lesions, cervical dentine hypersensitivity and related risk factors. J Oral Rehabil. 2013;40:24–32.
5. Shibukawa, Y.; Sato, M.; Kimura, M.; Sobhan, U.; Shimada, M.; Nishiyama, A.; Kawaguchi, A.; Soya, M.; Kuroda, H.; Katakura, A.; et al. Odontoblasts as sensory receptors: Transient receptor potential channels, pannexin-1, and ionotropic ATP receptors mediate intercellular odontoblast-neuron signal transduction. Pflug. Arch. 2015, 467, 843–863.
6. Davari AR, Ataei E, Assarzadeh H. Dentin Hypersensitivity: Etiology, Diagnosis and Treatment; A Literature Review. J Dent (Shiraz). 2013 Sep; 14(3): 136–145.
7. Liu XX, Tenenbaum HC, Wilder RS, Quock R, Hewlett ER, Re YF. Pathogenesis, diagnosis and management of dentin hypersensitivity: an evidencebased overview for dental practitioners. BMC Oral Health (2020) 20:220
8. Dentinal hypersensitivity: a narrative review. Cartwright RB. Community Dental Health (2014) 31, 1–6
9. Chu CH, Lo ECM. Dentin hypersensitivity: a review. Hong Kong Dent J. 2010;7:15–22.
10. Sigal MJ, Aubin JE, Ten Cate AR. An immunocytochemical study of the human odontoblast process using antibodies against tubulin, actin, and vimentin. J Dent Res. 1985;64(12):1348–1355
11. Brännström, M. (1963): A hydrodynamic mechanism in the transmission of pain producing stimuli through dentine. Sensory Mechanics in Dentistry 71, 73-79.
12. Matthews B, Vongsavan N. Interactions between neural and hydrodynamic mechanisms in dentine and pulp. Arch Oral Biol. 1994;39(Suppl):87S–95S
13. Pashley DH. Mechanisms of dentin sensitivity. Dent Clin N Am. 1990;34(3):449–473
14. Linsuwanont P, Versluis A, Palamara JE, Messer HH. Thermal stimulation causes tooth deformation: a possible alternative to the hydrodynamic theory? Arch Oral Biol. 2008;53(3):261–272.
15. Horiuchi, H.; Matthews, B. In-vitro observations on fluid flow through human dentine caused by pain-producing stimuli. Arch. Oral Biol. 1973, 1
16. Chidchuangchai, W.; Vongsavan, N.; Matthews, B. Sensory transduction mechanisms responsible for pain caused by cold stimulation of dentine in man. Arch. Oral Biol. 2007, 52, 154–160.
17. Mohammad Zakir Hossain, Marina Mohd Bakri, Farhana Yahya, Hiroshi Ando, Shumpei Unno, Junichi Kitagawa. The Role of Transient Receptor Potential (TRP) Channels in the Transduction of Dental Pain. Int. J. Mol. Sci. 2019, 20(3)
18. Minke, B.; Selinger, Z. The roles of trp and calcium in regulating photoreceptor function in Drosophila. Curr. Opin. Neurobiol. 1996, 6, 459–466.
19. Magloire H, Lesage F, Couble ML, Lazdunski M, Bleicher F. Expression and localization of TREK-1 K+ channels in human odontoblasts. J Dent Res . 2003 Jul;82(7):542-5.
20. Won, J.; Vang, H.; Kim, J.H.; Lee, P.R.; Kang, Y.; Oh, S.B. TRPM7 Mediates Mechanosensitivity in Adult Rat Odontoblasts. J. Dent. Res. 2018, 97, 1039–1046.
21. Flegel, C.; Schobel, N.; Altmuller, J.; Becker, C.; Tannapfel, A.; Hatt, H.; Gisselmann, G. RNA-Seq Analysis of Human Trigeminal and Dorsal Root Ganglia with a Focus on Chemoreceptors.

СЪДЪРЖАНИЕ

1. Диференциална диагностика между туберкулоза на белите дробове, саркоидоза и пневмокониоза при зъботехници - клиничен случай - Николета Димитрова, Светлан Дерменджиев, Мария Гиритлиева, Велчо Велев,Владимир Божилов, Михайл Мазнев **4**

2. Кардиотоксични прояви при ухапване от отровна змия-рядък клиничен случай - Михаил Мазнев, Владимир Божилов, Светлан Дерменджиев **10**

3. Диагностични биомаркери на бронхиалната астма - Михаил Мазнев, Светлан Дерменджиев **17**

4. Адисонова болест, отключена по време на лечение на остра милиарна туберкулоза – рядък клиничен случай - Николета Димитрова, Светлан Дерменджиев, Мария Гиритлиева, Велчо Велев, Владимир Божилов, Михайл Мазнев **24**

5. Епидемиология, етиология, отключващи фактори, патогенеза, класификация, клинични форми и критерии за отдиференциране на основните типове ангиоедем - Светлан Дерменджиев **29**

6. Съвременни аспекти на клиничните форми и протичане на ангиоедема, диагностично-терапевтични алгоритми - Светлан Дерменджиев **39**

7. Ковид-19 и коинфекция с Clostridium Difficile (клинични случаи) - Петър Василев, Симона Златанова, Таня Велянова, Иван Балтаджиев, Олиана Бойкинова, Марияна Стойчева **49**

8. Минимално инвазивна перкутанна нефролитотомия с еднократен аспирационен шафт за лечение на големи бъбречни камъни - Младен Дойков **53**

9. Хирургична тактика при аноректални абсцеси в детската възраст – съвременни медицински тенденции и резултати от лечението - Елена Хаджиева, Евгений Мошеков, Джевдет Чакъров, Йордан Калчев, Димитър Хаджиев, Ралица Райчева **62**

10. Ехографско изследване при възрастни пациенти с ингвинална херния – литературен обзор и първоначални клинични данни - Димитър Хаджиев, Джевдет Чакъров, Евгений Мошеков, Елена Хаджиева, Ралица Райчева **68**

11. Клинико-микробиологична характеристика на повърхностни аноректални абсцеси при възрастни пациенти - Елена Хаджиева, Йордан Калчев, Джевдет Чакъров, Димитър Хаджиев, Евгений Мошеков, Ралица Райчева **74**

12. Експресия на BDNF в тестиса при експериментален модел на мелатонинов дефицит - Дарина Барбутска, Анелия Петрова, Ивета Коева, Катерина Георгиева, Яна Чекаларова, Георги Нанов **80**

13. Артериален травматизъм – локализация и поразяващ агент за едногодишен период - Богомила Чешемеджиева, Стефан Станев, Георги Христов **84**

14. Засягане на различни артериални басейни при пациенти с Ковид-19 - Ангел Петков, Богомила Чешмеджиева, Стефан Станев, Анастас Чолаков, Любима Деспотова-Толева **88**

15. Заместителна екскреция на контрастна материя – доклад на клиничен случай - Стефан Станев, Богомила Чешмеджиева, Виктория Стоянова **92**

16. Ендоваскуларни техники за осигуряване на траен съдов достъп за хемодиализа при пациент с обтурация на горна и долна празни вени - Яни Захариев, Богомила Чешмеджиева, Бурян Киров **96**

17. Етиологичен спектър на микробиологичните изолати при пациенти от клиника по съдова хирургия за едногодишен период - Стефан Станев, Богомила Чешмеджиева, Тихомир Дерменджиев **100**

18. Артериални прояви при пациенти с активен ковид-19 и постковид синдром - Ангел Петков, Стефан Станев, Богомила Чешемеджиева, Яни Захариев, Любима Деспотова-Толева **104**

19. Усложнения при пациенти с остра артериална тромбоза и Ковид-19 - Георги Христов, Богомила Чешмеджиева, Стефан Станев, Ангел Петков, Любима Деспотова-Толева **108**

20. Предимства и недостатъци на конвенционалната аорто-артериография спрямо компютър-томографската ангиография - Стефан Станев, Богомила Чешмеджиева, Десислава Костова-Лефтерова **112**

21. Хеликобактер-пилорна инфекция – хронична коремна болка и морфологични промени в стомашна и дуоденална лигавица - В. Янкова, З. Иванов, И. Янков, Н. Пенкова, В. Пенков, Р. Пенков **116**

22. Тромбастения на гланцман и раждане - Яна Мерджанова-Гаргова, Мария Василева, Веселина Горанова, Магдалина Влахова, Христина Иванчева, Екатерина Учикова **120**

23. Хирургично лечение на волвулус на сигмата - Бойко Атанасов, Николай Белев, Борис Сакакушев, Никола Ковачев, Моника Станоева, Маргарита Вълчева, Жанет Костадинова, Никол Николова **125**

24. Протективни илеостомии при ниски предни резекции- усложнения, морбидитет и оценка на времевия период за реституция - Бойко Атанасов, Николай Белев, Борис Сакакушев, Никола Ковачев, Кръстина Пелова, Петър Михлюзов, Маргарита Вълчева **129**

25. Консервативно лечение на перфорираните дивертикули- нашият опит - Бойко Атанасов, Николай Белев, Борис Сакакушев, Никола Ковачев, Василена Белева, Аксел Чобанов, Гергана Георгиева, Катрин Станкова **135**

26. Развитие и екзацербация на хронично безсъние след SARS-CoV-2 инфекция – описание на два клинични случая - Тодор Георгиев, Анелия Драганова, Красимир Аврамов, Кирил Терзийски **140**

27. Ролята на дифузионно-претеглената магнитно-резонансна томография за диференциране на мекотъканните лезии на млечната жлеза - Силвия Цветкова, Катя Дойкова **145**

28. Нови диагностични възможности– pSWE на бъбрек - Катя Дойкова **149**

29. Комбинирани ултразвукови приложения за оценка туморните заболявания на паротидната жлеза - Катя Дойкова **153**

30. Реновазална хипертония-съвременно лечение- клиничен случай - Невена Иванова **157**

31. Предимства на фиксираните комбинации в лечението на артериалната хипертония – клиничен случай - Невена Иванова **160**

32. Хипогонадотропен хипогонадизъм при момче със синдром на Kallmann и синдром на Klinefelter - Екатерина Бабаджанова, Сава Петров, Мария Орбецова **164**

33. Съвременни аспекти на ехографско и еластографско изследване съчетано с нуклеарно медицински методи при пациенти със синдром на Сьогрен и автоимунен тиреоидит - Александър Ботушанов, Мария Панчовска, Албена Ботушанова **168**

34. Синдром на SJÖGREN, автоимунни тиреоидни заболявания и лимфоми - Александър Ботушанов, Мария Панчовска **174**

35. Адипокини- новите "играчи" в полето на ревматологията - Емануела Василева, Росица Каралилова, Радиана Стайнова, Теодора Станкова, Теодор Кускунов, Константин Баталов, Боян Нончев, Анастас Баталов **179**

36. Съвременни аспекти в диагностиката и лечението на POEMS - асоциирана болест на Castleman, с демонстрация на случай - Енчев К, Г. Райчева, А.Георгиева, В. Попов, С. Чилова, И. Ненова **183**

37. Проследяване степента на нарушения в белодробната функция на пациенти, преживели КОВИД-19 пневмония - Пламена Стоименова, Стоилка Мандаджиева, Благой Маринов,

Петър Димов, Здравко Тарълов, Стефан Костянев **187**

38. COVID-19 и сърдечно-съдови заболявания - Фредерик Григоров, Румяна Григорова **191**

39. Уртикария и COVID-19 - Татяна Григорова, Румяна Григорова **200**

40. Роля на разстроения железен метаболизъм в синдрома на неспокойните крака - литературен обзор - Красимир Аврамов, Анелия Драганова, Тодор Георгиев, Кирил Терзийски[1] **204**

41. Антропологично проучване на долните зъби при българи от южния регион за определяне на пола - Здравка Харизанова, Атанас Балтаджиев, Ферихан Попова, Мирослава Йорданова, Мариета Пейчева, Емре Боячи **215**

42. Алтернативна/комплементарна (АМ/КМ) медицина при пост-Covid 19 пациенти - Йорданка Стайкова-Пировска, Никола Пировски, Любима Деспотова-Толева **222**

43. Невропротективен и подобряващ паметта ефект на Nigella Sativa - Анита Михайлова, Нина Дончева, Иван Дончев, Илия Костадинов **227**

44. Културата на безопасност в българските болници - мит или реалност - Росица Димова, Румяна Стоянова, Татяна Боева **232**

45. Разпределение на рисковите фактори според системата SCORE (ESC 2016) и SCORE (ESC 2019) – предварителни резултати - Пламен Латев, Росица Димова, Румяна Стоянова **236**

46. Ендоскопска кистогастростома при пациент хроничен панкреатит и псевдокиста на панкреаса - Н. Пенкова, В. Пенков, П. Хрисчев, Р. Пенков, П. Атанасова **240**

47. Фетален кардиоваскуларен отговор към музиката на Моцарт - Славяна Галева, Палмена Ангелова, Михаил Цонев, Ангелики Мутафи, Елица Михайлова, Петко Калчев, Петър Петров **244**

48. Атипична позиция на Glandula Submandibularis и нейното значение за клиничната практика - Нина Йотова, Робърт Новаков **249**

49. Рядък случай на A. Thoracica Interna произлизаща от Truncus Thyrocervicalis - Стоян Новаков, Петър-Преслав Петров **252**

50. Предизвикателства при придържането към терапията при хронични заболявания: с фокус върху захарния диабет - Христина Стойнова, Радиана Стайнова, Евелина Гавазова, Даниела Грекова-Кафалова **255**

51. Пренатална образна диагностика при полималформативни синдроми - Ангел Тенев, Рафет Хафузов, Магдалина Влахова, Христина Иванчева, Кристина Килова, Екатерина Учикова, Таня Китова **260**

52. Сърдечни ефекти на музиката според музикалните предпочитания - Палмена Ангелова, Михаил Цонев, Петко Калчев, Ангелики Мутафи, Елица Михайлова, Мария Атанасова, Александър Треновски **264**

53. Проучване на специализираните международни и български списания за медицински сестри и акушерки - Милена Сълева, Силвия Александрова-Янкуловска **268**

54. Хранително поведение и здравен риск при сменен и нощен режим на труд - Маргарита Тодорова, Станислава Харизанова **272**

55. Насочена доставка на противотуморни лекарствени вещества в дебелото черво - Яна Гвоздева, Маргарита Касърова **276**

56. Приложение и оценка на Accelerate Pheno система за бързо идентифициране на микроорганизми от положителни хемокултури - Гергана Ленгерова, Веселина Кирина, Ралица Райчева, Михаил Петров, Мариана Мурджева **280**

57. Експериментално изследване на ефекта на канабидиол върху процесите на обучение и памет при плъхове със скополамин-индуцирано увреждане на паметта

- Мария Георгиева-Котетарова, Илин Кандиларов, Христина Златанова, Наталия Вилмош, Кристина Свинарова, Делян Делев, Илия Костадинов **288**

58. Пожарът природно и/или антропогенно бедствие - Етова Р., Д. Тодорова, М. Георгиева, Е. Вълканова, Маринкова Ст. **293**

59. Вроден шийно-лицев лимфангиом - представяне на случай и литературен обзор - Ангел Тенев, Магдалина Влахова, Яна Мерджанова-Гаргова, Рафет Хафузов, Кристина Килова, Екатерина Учикова, Таня Китова **297**

60. Остра токсичност и антидепресивна активност на сух екстракт от Satureja Montana - Наталия Вилмош, Мария Георгиева-Котетарова, Илин Кандиларов, Христина Златанова, Делян Делев, Кристина Свинарова, Илия Костадинов **301**

61. Проучване информираността на лекарите по дентална медицина относно лечението на хронични апикални периодонтити с големи остеолитични лезии - Десислава Петкова, Снежана Цанова, Донка Кискинова **305**

62. Анкетно проучване сред лекарите по дентална медицина относно ключови проблеми при ретроградно ендодонтско лечение - Кремена Маркова - Дрънгова, Нешка Манчорова, Донка Кескинова **312**

63. Проучване на отношението на лекарите по дентална медицина към методите и средствата за оценка на състоянието на зъбната пулпа - Весела Стефанова **318**

64. Проучване на прилаганите от български лекари по дентална медицина подходи за използване адхезивна система със съдържание на 10-mdp при твърди зъбни тъкани, препарирани с ER:YAG лазер - Весела Стефанова, Николай Симеонов **323**

65. Хирургична техника за вертикална и хоризонтална аугментация на алвеоларния гребен - Крикор Гирагосян, Иван Ченчев, Василена Иванова, Стефан Златев **327**

66. Пневмоцеле на максиларен синус – доклад на случай - Д-р Анастасия Желева, Д-р Райчо Грозев, Доц. д-р Боян Владимиров, дм **338**

67. Анкетно проучване сред лекари по дентална медицина в България относно фрактуриране на инструменти в ендодонтското пространство - Виктория Димитрова, Силвия Димитрова **343**

68. Генетични полиморфизми, свързани със системното възпаление. хроничния маргинален и апикален периодонтит. Обзор - Богдан Кръстев, Иван Филипов **348**

69. Ранни резултати на две оперативни техники при пациенти с вродена цепнатина на небцето - Костадин Гигов, Петра Кавраджиева, Юрий Анастасов **361**

70. Проучване влиянието на пандемията от Covid – 19 върху достъпа до дентални грижи на гериатричните пациенти - Таня Божкова, Нина Мусурлиева, Иван Демянов **366**

71. Анкетно проучване мнението на лекари по дентална медицина относно клиника и лечение на необратими асимптоматични пулпити - Мариета Тодорова, Силвия Димитрова **370**

72. Дентинова свръхчувствителност – механизми на възприемане на болката - Мария Манолова, Нешка Манчорова **376**

НАУЧНИ ТРУДОВЕ НА СЪЮЗА НА УЧЕНИТЕ В БЪЛГАРИЯ-ПЛОВДИВ

СЕРИЯ Г. МЕДИЦИНА, ФАРМАЦИЯ И ДЕНТАЛНА МЕДИЦИНА, ТОМ XXVII

ISSN 1311-9427 (PRINT)
ISSN 2534-9392 (ON-LINE)

2022

ДОМ НА УЧЕНИТЕ, ПЛОВДИВ

ОТГОВОРЕН РЕДАКТОР:
ДОЦ. Д-Р ВЛАДИМИР АНДОНОВ, ДМ

ТЕХНИЧЕСКИ РЕДАКТОР:
МАЛИНА ЕЛШИШКА

ISSN 1311-9427 (Print)
ISSN 2534-9392 (On-line)

СЪЮЗ НА УЧЕНИТЕ В БЪЛГАРИЯ - ПЛОВДИВ

ЕВРОПА, БЪЛГАРИЯ, 4000 ПЛОВДИВ
ул. Митрополит Паисий 6
тел.: 032/ 62 86 54

UNION OF SCIENTISTS IN BULGARIA
CITY OF PLOVDIV

EUROPE, BULGARIA, 4000 PLOVDIV
6 Mitropolit Paisii Str.,
Tel. +359/ 32/62 86 54
usb-plovdiv.org